# GUIDE DU BON USAGE DES EXAMENS D'IMAGERIE

# OSTÉOARTICULAIRE

Source:

Gbu.radiologie.fr HAS

Guide pratique d'imagerie diagnostic à l'usage des Médecins radiologues

www.sfrnet.org

**EPAULE ..... 18**

TRAUMATISME DE L'EPAULE ..... 19

EPAULE DOULOUREUSE INSTABLE ..... 21

PATHOLOGIE DE COIFFE ..... 29

ARTHROPATHIE INFLAMMATOIRE ..... 32

ARTHROPATHIE-SUIVI ..... 37

RADIOGRAPHIE ..... 39

OS Fiche 1 - Bilan avant prothèse pour omarthrose : radiographie ..... 40

Incidences classiques de l'épaule de face en rotation neutre, interne et externe ..... 40

OS Fiche 2 - Epaule. Bilan après prothèse : radiographie ..... 42

Objectif ..... 42

Technique ..... 42

Epaule de face, de préférence avec 3 rotations différentes : neutre, interne et externe ..... 42

Profil de coiffe (Lamy, Neer…) ..... 43

Profil axillaire (si nécessaire) ..... 43

Méthode de lecture et compte rendu ..... 43

OS Fiche 3 - Epaule. Instabilité antérieure récidivante :: radiographie ..... 44

Objectif ..... 44

Technique ..... 44

Incidences classiques de l'épaule de face en rotation neutre, interne et externe(ou neutre, interne et interne maximale) ..... 44

Profil glénoïdien de Bernageau standard (Fig 1) et dépassé * ..... 44

Incidence de Garth ..... 46

Méthode de lecture et compte rendu ..... 46

OS Fiche 4 - Epaule. Instabilité antérieure récidivante: radiographie ..... 48

Objectif ..... 48

Technique ..... 48

Méthode de lecture et compte rendu ..... 49

OS Fiche 5 - Traumatisme de l'épaule. Fracture de la clavicule: radiographie ..... 50

Objectif ..... 50

Technique ..... 50

Méthode de lecture et compte rendu ..... 50

OS Fiche 6 - Epaule. Bilan d'une arthropathie: radiographie ..... 51

Objectif ..... 51

Technique ..... 51

Méthode de lecture et compte rendu ..... 52
OS Fiche 7 – Epaule. Pathologie tendineuse: radiographie ..... 53
Objectif ..... 53
Technique ..... 53
Méthode de lecture et compte rendu ..... 55
ECOGRAPHIE ..... 56
OS Fiche 70 - Bilan d'une épaule douloureuse chronique: échographie ..... 57
Objectif ..... 57
Technique ..... 57
Compte rendu ..... 59
OS Fiche 71 - Bilan d'une arthropathie glénohumérale ou acromioclaviculaire ..... 62
Objectif ..... 62
Technique ..... 62
Compte rendu ..... 63
IMAGERIE EN COUPES SCANNER – IRM ..... 64
OS Fiche 32 - Epaule instable: arthro-IRM ..... 65
Introduction ..... 65
Technique ..... 65
Méthode de lecture et compte rendu ..... 66
OS Fiche 32 - Epaule instable: arthroscanner ..... 67
Introduction ..... 67
Technique ..... 67
Méthode de lecture et compte rendu ..... 68
OS Fiche 34 - Epaule. Pathologie tendineuse : arthro-IRM ..... 69
Introduction ..... 69
Technique ..... 69
Méthode de lecture et compte rendu ..... 70
OS Fiche 34 - Epaule. Pathologie tendineuse : arthro-scanner ..... 71
Introduction ..... 71
Technique ..... 71
OS Fiche 36 - Epaule. Pathologie tendineuse: IRM ..... 73
Introduction ..... 73
Technique ..... 73
Méthode de lecture et compte rendu ..... 74
**COUDE ..... 75**

RADIOGRAPHIE ..... 76
TRAUMATISME DU COUDE ..... 77
OS Fiche 8 - Traumatisme du coude : radiographie ..... 78
Objectif ..... 78
Technique ..... 78
Méthode de lecture et compte rendu ..... 78
ECHOGRAPHIE ..... 79
OS Fiche 72 - Bilan d'une douleur antérieure du coude : échographie ..... 80
Objectif ..... 80
Technique ..... 80
Coupes de base ..... 81
Méthode de lecture et compte rendu ..... 82
OS Fiche 73 - Bilan d'une douleur latérale du coude : Echographie ..... 83
Introduction ..... 83
Technique ..... 83
Coupes de base ..... 84
Méthode de lecture et compte rendu ..... 84
OS Fiche 74 - Bilan d'une douleur médiale du coude : Echographie ..... 85
Introduction ..... 85
Technique ..... 85
Coupes de base ..... 86
Méthode de lecture et compte rendu ..... 86
transmission de l'information ..... 87
OS Fiche 75 - Bilan d'une douleur postérieure du coude : Echographie ..... 88
Introduction ..... 88
Technique ..... 88
Coupes de base ..... 89
Compte rendu ..... 89
IMAGERIE EN COUPE SCANNER-IRM ..... 90
OS Fiche 41 - Coude traumatique: scanner ..... 91
Introduction ..... 91
Technique ..... 91
Compte rendu ..... 91
OS Fiche 39 - Coude. Bilan d'une raideur : arthroscanner ..... 92
Introduction ..... 92
Technique ..... 92

Compte rendu ..... 93
OS Fiche 40 - Coude. Bilan d'une tendinopathie rebelle : IRM ..... 94
Introduction ..... 94
Technique ..... 94
Compte rendu ..... 96
Traumatisme du poignet ..... 98
Traumatisme du poignet ..... 100
RADIOGRAPHIE ..... 102
OS Fiche 9 - Instabilité du carpe : radiographie ..... 103
Objectif ..... 103
Technique ..... 103
OS Fiche 10 - Main et Poignet. Pathologie rhumatologique : radiographie ..... 106
Objectif ..... 106
Technique ..... 106
Méthode de lecture et compte rendu ..... 107
Transmission de l'information ..... 107
Compte rendu ..... 107
ECHOGRAPHIE ..... 108
OS Fiche 76 - Arthropathie du poignet : échographie ..... 109
Introduction ..... 109
Technique ..... 109
Coupes de base ..... 109
Compte rendu ..... 110
OS Fiche 77 - Douleur après un traumatisme récent du poignet : échographie ..... 111
Introduction ..... 111
Technique ..... 111
Compte rendu ..... 112
OS Fiche 78 - Poignet. Suspicion de lésion tendineuse : échographie ..... 113
Objectif ..... 113
Technique ..... 113
Coupes de base ..... 114
Compte rendu ..... 114
OS Fiche 79 - Bilan d'un syndrome du canal carpien : échographie ..... 115
Objectif ..... 115
Technique ..... 115
Coupes de base ..... 115

Compte rendu ..... 117
OS Fiche 80 - Pathologie des tendons fléchisseurs des doigts : échographie ..... 118
Introduction ..... 118
Technique ..... 118
Compte rendu ..... 120
OS Fiche 81 - Bilan d'une entorse du pouce : échographie ..... 121
Objectif ..... 121
Technique ..... 121
Coupes de base ..... 122
Compte rendu ..... 123
Transmission de l'information ..... 123
OS Fiche 95 - Bilan d'une polyarthrite rhumatoïde (PR) : échographie ..... 124
Introduction ..... 124
Technique ..... 124
Compte rendu ..... 125
OS Fiche 96 - Traumatisme musculaire récent : échographie ..... 127
Introduction ..... 127
Technique ..... 127
Compte rendu ..... 128
SCANNER ET IRM ..... 129
OS Fiche 47 - Poignet. Suspicion de fracture du scaphoïde: scanner et IRM ..... 130
Introduction ..... 130
Technique ..... 130
Compte rendu ..... 130
OS Fiche 42 - Poignet douloureux chronique: arthroscanner ..... 131
Introduction ..... 131
Technique ..... 131
Compte rendu ..... 132
OS Fiche 43 - Poignet douloureux chronique: IRM ..... 133
Introduction ..... 133
Technique ..... 133
Compte rendu ..... 134
OS Fiche 44 - Poignet. Instabilité et lésions ligamentaires: arthro-IRM ..... 135
Introduction ..... 135
Technique ..... 135
Compte rendu ..... 136

OS Fiche 45 - Instabilité et lésions ligamentaires: arthroscanner ..... 137
Introduction ..... 137
Technique ..... 137
Compte rendu ..... 137
OS Fiche 46 - Poignet rhumatismal: IRM ..... 138
Introduction ..... 138
Technique ..... 138
Compte rendu ..... 138
TRAUMATISME DE LA HANCHE ..... 140
DOULEURS DE HANCHE ..... 143
ARTHROPATHIE SACROILIAQUE ..... 145
PROTHESE DOULOUREUSE ..... 147
OSTEONECROSE DE HANCHE ..... 153
RADIOGRAPHIE ..... 156
OS Fiche 11 - Bassin. Traumatisme: radiographie ..... 157
Objectif ..... 157
Technique ..... 157
Méthode de lecture ..... 157
Compte rendu ..... 158
OS Fiche 12 - Sacroiliite : radiographie ..... 159
Objectif ..... 159
Technique ..... 159
Méthode de lecture et compte rendu ..... 159
OS Fiche 13 - Hanche (adulte). Bilan d'une dysplasie: radiographie ..... 160
Introduction ..... 160
Technique ..... 160
Méthode de lecture et compte rendu ..... 160
Compte rendu ..... 162
OS Fiche 14 - Coxarthrose : radiographie ..... 163
Objectifs ..... 163
Technique ..... 163
Méthode de lecture et compte rendu ..... 164
Compte rendu ..... 164
OS Fiche 15 - Contrôle prothèse totale de hanche : radiographie ..... 165
Objectif ..... 165
Technique ..... 165

Clichés complémentaires ..... 166
Méthode de lecture et compte rendu ..... 166
Compte rendu • ..... 168
OS Fiche 16 - Fracture du col fémoral : radiographie ..... 169
Objectif ..... 169
Technique ..... 169
Méthode de lecture et compte rendu ..... 170
ECHOGRAPHIE ..... 172
OS Fiche 82 - Exploration du versant antérieur et antérolatéral de la hancheet de sa région : échographie ..... 173
Objectif ..... 173
Technique ..... 173
Coupes de base ..... 175
Compte rendu ..... 176
OS Fiche 83 - Exploration postérieure de la hanche, y compris la région fessière : échographie ..... 177
Objectif ..... 177
Technique ..... 177
Coupes de base ..... 178
Compte rendu ..... 178
IMAGERIE EN COUPE TDM-SCANNER ..... 179
OS Fiche 48 - Bassin. Suspicion de sacro-iliite : scanner et IRM ..... 180
Introduction ..... 180
Technique ..... 180
Méthode de lecture et compte rendu ..... 181
OS Fiche 49 - Fracture du bassin (hors polytraumatisé): scanner ..... 182
Introduction ..... 182
Technique ..... 182
Méthode de lecture et compte rendu ..... 182
OS Fiche 50 - Suspicion de lésion intra-articulaire de la hanche : arthroscanner ..... 183
Introduction ..... 183
Technique ..... 183
Compte rendu ..... 184
OS Fiche 51 - Suspicion de lésion intra-articulaire de la hanche :IRM et arthro-IRM ..... 185
Introduction ..... 185
Technique ..... 185
Compte rendu ..... 186

Traumastisme du genou ..... 188
Gonalgies sans blocage ..... 189
Gonalgies avec blocage ..... 191
Syndrome femoro-patellaire ..... 194
Prothèse douloureuse ..... 198
RADIOGRAPHIE ..... 201
OS Fiche 17 - Instabilité fémoropatellaire: radiographie ..... 202
Introduction ..... 202
Technique ..... 202
Méthode de lecture et compte rendu ..... 204
OS Fiche 18 - Genou. Traumatisme fermé : radiographie ..... 206
Objectif ..... 206
Technique ..... 206
Méthode de lecture et compte rendu ..... 206
ECOGRAPHIE ..... 208
OS Fiche 84 - Bilan d'une douleur antérieure du genou : échographie ..... 209
Objectif ..... 209
Technique ..... 209
OS Fiche 85 - Bilan d'une douleur latérale du genou : échographie ..... 213
Objectif ..... 213
Technique ..... 213
Coupes de base ..... 214
OS Fiche 86 - Bilan d'une douleur médiale du genou : échographie ..... 216
Objectif ..... 216
Technique ..... 216
Coupes de base ..... 217
Compte rendu ..... 217
OS Fiche 87 - Bilan d'une douleur médiale du genou : échographie ..... 219
Objectif ..... 219
Technique ..... 219
Coupes de base ..... 221
Compte rendu ..... 221
OS Fiche 96 - Traumatisme musculaire récent : échographie ..... 222
Introduction ..... 222
Technique ..... 222
Compte rendu ..... 223

IMAGERIE EN COUPE TDM-SCANNER ..... 224
OS Fiche 52 - Genou. Compartiment fémoropatellaire : scanner et arthroscanner ..... 225
Introduction ..... 225
Technique ..... 225
Compte rendu ..... 227
Compte rendu ..... 228
OS Fiche 52 - Genou méniscoligamentaire : IRM ..... 229
Introduction ..... 229
Technique ..... 229
Compte rendu ..... 230
Traumatisme de la cheville ..... 233
RADIOGRAPHIE ..... 235
OS Fiche 19 - Traumatisme de la cheville : radiographie ..... 236
Objectif ..... 236
Technique ..... 236
Méthode de lecture et compte rendu ..... 236
ECHOGRAPHIE ..... 238
OS Fiche 88 - Bilan d'une douleur latérale de la cheville ..... 239
Objectif ..... 239
Technique ..... 239
Coupes de base ..... 240
Compte rendu ..... 242
OS Fiche 89 - Bilan d'une douleur médiale de la cheville ..... 243
Objectif ..... 243
Technique ..... 243
Coupes de base ..... 244
Compte rendu ..... 245
OS Fiche 89 - Bilan d'une douleur dorsale de la cheville et du médiopied ..... 246
Objectif ..... 246
Technique ..... 246
Coupes de base ..... 246
Compte rendu ..... 247
OS Fiche 89 - Bilan d'une entorse récente de la cheville ou du tarse ..... 248
Objectif ..... 248
Technique ..... 248
Coupes de base ..... 249

Compte rendu ..... 249
OS Fiche 92 - Bilan d'une douleur ou d'une tuméfactionde la plante du pied ..... 250
Introduction ..... 250
Technique ..... 250
Coupes de base ..... 251
Compte rendu ..... 252
OS Fiche 93 – Douleurs de l'avant-pied : échographie ..... 253
Introduction ..... 253
Technique ..... 253
Coupes de base ..... 254
OS Fiche 94 - Bilan du tendon d'Achille (tendon calcanéen) : échographie ..... 256
Objectif ..... 256
Technique ..... 256
Coupes de base ..... 258
Compte rendu ..... 258
IMAGERIE EN COUPE IRM-SCANNER ..... 259
OS Fiche 55 - Pied et cheville traumatique et post-traumatique : Scanner et IRM ..... 260
Introduction ..... 260
Technique ..... 260
Traumatisme du pied ..... 263
Fracture de fatigue ..... 264
Hallus Valgus ..... 266
Aponévrosite ..... 267
RADIOGRAPHIE ..... 269
OS Fiche 20 - Talalgies : radiographie ..... 270
Objectif ..... 270
Technique ..... 270
Méthode de lecture et compte rendu ..... 270
OS Fiche 20 - Métatarsalgies : radiographie ..... 272
Objectif ..... 272
Technique ..... 272
Méthode de lecture et compte rendu ..... 273
ECHOGRAPHIE ..... 275
OS Fiche 92 - Bilan d'une douleur ou d'une tuméfactionde la plante du pied ..... 276
Introduction ..... 276
Technique ..... 276

Coupes de base ..... 277
Compte rendu ..... 278
OS Fiche 93 – Douleurs de l'avant-pied : échographie ..... 279
Introduction ..... 279
Technique ..... 279
Coupes de base ..... 280
IMAGERIE EN COUPE IRM-SCANNER ..... 282
OS Fiche 56 – Talalgie IRM ..... 283
Introduction ..... 283
Technique ..... 283
Méthode de lecture et compte rendu ..... 283
OS Fiche 57 – Pied et cheville. Métatarsalgies : IRM ..... 284
Introduction ..... 284
Technique ..... 284
Compte rendu ..... 285
OS Fiche 95 - Bilan d'une polyarthrite rhumatoïde (PR) : échographie ..... 287
Introduction ..... 287
Technique ..... 287
Compte rendu ..... 288
Trauma musculaire récent ..... 290
OS Fiche 96 - Traumatisme musculaire récent : échographie ..... 292
Introduction ..... 292
Technique ..... 292
Compte rendu ..... 293
**RACHIS CERVICAL ET DORSAL ..... 294**
Pertinence de l'imagerie cervicale - Cervicalgie aprèsun traumatisme cervical nonpénétrant chez l'adulte ..... 295
L'essentiel ..... 295
Préambule ..... 296
Indications de l'imagerie cervicale ..... 296
Éléments de dialogue avec le patient ..... 298
Annexe - Règles Nexus et Canadian C-Spine ..... 298
Règle Canadian C-Spine[5] ..... 299
Cervicalgie post traumatique ..... 301
Traumatisme cervical bénin ..... 303
Traumatisme cervical sévère sans trouble neurologique ..... 304

Traumatisme cervical sévère avec trouble neurologique ..... 306
RADIOGRAPHIE ..... 308
OS Fiche 23 - Rachis cervical. Traumatisme : radiographie ..... 309
Objectif ..... 309
Technique ..... 309
Méthode de lecture et compte rendu ..... 309
IMAGERIE EN COUPE IRM-SCANNER ..... 312
OS Fiche 23 – Rachis. Traumatismes : scanner et IRM ..... 313
Introduction ..... 313
Technique ..... 313
Compte rendu ..... 314
**RACHIS NON TRAUMATIQUE ..... 315**
Cervicalgie commune ..... 316
Cervicalgie Commune (Non Traumatique) ..... 318
Cervicalgies secondaires d'origine non dégénérative ..... 319
Dorsalgie Commune ..... 321
Nevralgie cervico-brachiale ..... 325
Tassement vertébral spontané ..... 328
RADIOGRAPHIE ..... 332
OS Fiche 23 – Cervicalgies et névralgies cervicobrachiales : radiographie ..... 333
Objectif ..... 333
Technique ..... 333
Méthode de lecture et compte rendu ..... 335
OS Fiche 24 – Dorsalgies : radiographie ..... 336
Objectif ..... 336
Technique ..... 336
Méthode de lecture et compte rendu ..... 337
IMAGERIE EN COUPE IRM-SCANNER ..... 338
OS Fiche 58 – Névralgie cervicobrachiale : TDM et IRM ..... 339
Introduction ..... 339
Technique ..... 339
Compte rendu ..... 341
OS Fiche 37 – Lésions du plexus brachial et syndrome du défilé thoracobrachial :angioscanner ..... 342
Introduction ..... 342
Technique ..... 342

Compte rendu ..... 343
OS Fiche 38 – Lésions du plexus brachial et syndrome du défilé thoracobrachial :IRM ..... 344
Introduction ..... 344
Technique ..... 344
Compte rendu ..... 345
**RACHIS LOMBAIRE ..... 346**
Traumatisme thoraco lombaire ..... 347
Traumatisme thoraco lombaire sévère sans trouble neurologique ..... 348
Tassement vertébral spontané ..... 350
RADIOGRAPHIE ..... 354
OS Fiche 26 – Rachis lombaire. Traumatisme : radiographie ..... 355
Objectif ..... 355
Technique ..... 355
Méthode de lecture et compte rendu ..... 355
IMAGERIE EN COUPE IRM-SCANNER ..... 358
OS Fiche 63 – Rachis lombaire. Traumatisme : radiographie ..... 359
Introduction ..... 359
Technique ..... 359
Compte rendu ..... 360
**RACHIS NON TRAUMATIQUE ..... 361**
Arthropathies inflammatoires – Bilan ..... 362
Arthropathies inflammatoires – Suivi ..... 366
Lombalgie commune ..... 368
Lombalgie aigue ..... 382
Lombalgie contexte particulier ..... 384
RADIOGRAPHIE ..... 388
OS Fiche 25 – Lombalgies et lomboradiculalgies : radiographie ..... 389
Objectif ..... 389
Technique ..... 389
OS Fiche 27 – Lombalgies inflammatoires : radiographie ..... 391
Objectif ..... 391
Technique ..... 391
Méthode de lecture et compte rendu ..... 391
OS Fiche 28 – Douleur sacrococcygienne : radiographie ..... 392
Objectif ..... 392

Technique ..... 392
Méthode de lecture et compte rendu ..... 392
IMAGERIE EN COUPS IRM-SCANNER ..... 393
OS Fiche 59 – Lomboradiculalgies : IRM ..... 394
Introduction ..... 394
Technique ..... 394
Méthode de lecture et compte rendu ..... 394
OS Fiche 60 – Lomboradiculalgies : Scanner ..... 396
Introduction ..... 396
Technique ..... 396
Méthode de lecture et compte rendu ..... 397
OS Fiche 61 – Suspicion de spondylodiscite : scanner et IRM ..... 398
Introduction ..... 398
Technique ..... 398
Méthode de lecture et compte rendu ..... 399
OS Fiche 62 – Rachis. Tassement vertébral non traumatique : scanner et IRM ..... 400
Introduction ..... 400
Technique ..... 400
Méthode de lecture et compte rendu ..... 401
OS Fiche 64 – Tumeur rachidienne : scanner et IRM ..... 402
Introduction ..... 402
Technique ..... 402
Compte rendu ..... 403
EOS ..... 404
OS Fiche 29 – Tumeur rachidienne : scanner et IRM ..... 405
Objectif ..... 405
Technique ..... 405
Méthode de lecture et compte rendu ..... 408
Transmission de l'information ..... 409
BILAN TUMORALE INFECTIEUX ..... 413
OSTEOMYELITE ..... 416
ECHOGRAPHIE ..... 420
OS Fiche 99 – Bilan d'une tuméfaction des parties molles : échographie ..... 421
Objectif ..... 421
Technique ..... 421
Coupes de base ..... 421

Compte rendu ..... 421
OS Fiche 100 – Bilan d'une affection synoviale : échographie ..... 422
Introduction ..... 422
Technique ..... 422
Compte rendu ..... 422
IMAGERIE EN COUPE IRM-SCANNER ..... 424
OS Fiche 65 – Tumeur osseuse primitive. Bilan : scanner et IRM ..... 425
Introduction ..... 425
Technique ..... 425
Compte rendu ..... 426
Transmission de l'information ..... 427
OS Fiche 66 – Tumeur des parties molles : scanner et IRM ..... 428
Introduction ..... 428
Technique ..... 428
Compte rendu ..... 429
OS Fiche 67 – Bilan de prolifération synoviale non rhumatismale :IRM et scanner ..... 430
Introduction ..... 430
Technique ..... 430
Compte rendu ..... 431
**COTES STERNUM ..... 432**
Traumatisme costal mineur ..... 433
Traumatisme costal mineur avec douleur persistante ..... 434
RADIOGRAPHIE ..... 435
OS Fiche 30 – Traumatisme costal radiographie ..... 436
Introduction ..... 436
Technique ..... 436
Méthode de lecture et compte rendu ..... 436
OS Fiche 31 – Traumatisme du sternum radiographie ..... 438
Objectif ..... 438
Technique ..... 438
Méthode de lecture et compte rendu ..... 438
ECHOGRAPHIE ..... 440
OS Fiche 97 – Exploration de la paroi abdominale : échographie ..... 441
Introduction ..... 441
Technique ..... 441

Coupes de base ..... 441
Compte rendu ..... 443
OS Fiche 98 – Exploration de la paroi thoracique : échographie ..... 444
Introduction ..... 444
Technique ..... 444
Coupes de base ..... 444

# EPAULE

# TRAUMATISME DE L'EPAULE

| Description de la situation clinique | |
|---|---|
| **Nom** | Traumatisme de l'épaule |
| **Spécialité** | Traumatologie |
| **Date de validation médicale** | 1 1 2013 |
| **Description** | |

| Description d'examen | | | | | |
|---|---|---|---|---|---|
| **Nom** | Radiographie de l'épaule | | | | |
| **Recommandation** | Indiqué | | | | |
| **Grade** | *A* | B | *C* | | *AE* |
| **Dose** | *0* | I | *II* | *III* | *IV* |
| **Description** | Certains traumatismes ont une sémiologie discrète.Des incidences spéciales doivent être réalisées en fonction des données cliniques. | | | | |

| Description d'examen | | | | | |
|---|---|---|---|---|---|
| **Nom** | Scanner de l'épaule | | | | |
| **Recommandation** | Indiqué seulement dans des cas particuliers | | | | |
| **Grade** | *A* | B | *C* | | *AE* |

| | | | | | |
|---|---|---|---|---|---|
| **Dose** | *0* | *I* | II | *II*<br>*I* | *IV* |
| **Description** | Complément souvent indispensable en vue d'une indication chirurgicale. | | | | |

| **Description d'examen** | | | | | |
|---|---|---|---|---|---|
| **Nom** | IRM de l'épaule | | | | |
| **Recommandation** | Indiqué seulement dans des cas particuliers | | | | |
| **Grade** | *A* | B | *C* | | *AE* |
| **Dose** | 0 | *I* | *II* | *II*<br>*I* | *IV* |
| **Description** | Imagerie de choix pour les fractures occultes et leslésions associées des parties molles (coiffe de rotateurs). Une échographie à la recherche de fissures ou de lésions tendineuses peut être envisagée avant l'IRM. | | | | |

# EPAULE DOULOUREUSE INSTABLE

| Description de la situation clinique | |
|---|---|
| **Nom** | Epaule douloureuse instable |
| **Spécialité** | Appareil musculo-squelettique |
| **Date de validation médicale** | 1 1 2013 |
| **Description** | |

| Description d'examen | | | | | |
|---|---|---|---|---|---|
| **Nom** | Radiographie de l'épaule | | | | |
| **Recommandation** | Indiqué | | | | |
| **Grade** | *A* | B | *C* | | *AE* |
| **Dose** | *0* | I | *II* | *III* | *IV* |
| **Description** | Les incidences adaptées recherchent des lésions osseuses séquellaires d'une luxation et une éventuelle dysplasie glénoïdienne. | | | | |

| Description d'examen | | | | | |
|---|---|---|---|---|---|
| **Nom** | Arthroscanner de l'épaule | | | | |
| **Recommandation** | Examen Spécialisé | | | | |
| **Grade** | *A* | B | *C* | | *AE* |
| **Dose** | *0* | *I* | II | *II*<br>*I* | *IV* |
| **Description** | L'injection intra-articulaire de produit de contraste permet un bilan préopératoire du labrum, des lésionscapsuloligamentaires et de la coiffe des rotateurs, évalue le capital cartilagineux et le pronostic fonctionnel. | | | | |

| Description d'examen | | | | | |
|---|---|---|---|---|---|
| **Nom** | Arthro-IRM de l'épaule | | | | |
| **Recommandation** | Examen Spécialisé | | | | |
| **Grade** | *A* | B | *C* | | *AE* |
| **Dose** | *0* | I | *II* | *II*<br>*I* | *IV* |
| **Description** | L'injection intra-articulaire de produit de contraste permet un bilan préopératoire du labrum, des lésionscapsuloligamentaires et de la coiffe des rotateurs, évalue le capital cartilagineux et le pronostic fonctionnel. | | | | |

| Description de la situation clinique | |
|---|---|
| **Nom** | Epaule douloureuse simple |
| **Spécialité** | Appareil musculo-squelettique |
| **Date de validation médicale** | 1 1 2013 |
| **Description** | Définition : une épaule douloureuse simple est une épaule non enraidie, non-instable, sans traumatisme récent. |

| Description d'examen | | | | | |
|---|---|---|---|---|---|
| **Nom** | Radiographie de l'épaule | | | | |
| **Recommandation** | Indiqué | | | | |
| **Grade** | *A* | *B* | C | | *AE* |
| **Dose** | *0* | I | *II* | *III* | *IV* |
| **Description** | Ne réaliser ces radiographies qu'en cas d'absence deréponse après quatre semaines de traitement, sauf en cas d'épaule hyperalgique. Elles peuvent suffire à affirmer le diagnostic en cas de rupture de coiffe étendue ou de tendinopathie calcifiante.<br>En cas de bénéfice à une éventuelle déclaration en maladie professionnelle, les radiographies sont indiquées pour évaluer l'absence de maladie calcifiante (57AMP). | | | | |

| Description d'examen | | | | | |
|---|---|---|---|---|---|
| **Nom** | Echographie de l'épaule | | | | |
| **Recommandation** | Indiqué | | | | |
| **Grade** | *A* | *B* | C | | *AE* |
| **Dose** | 0 | *I* | *II* | *II*<br>*I* | *IV* |
| **Description** | L'échographie est la technique à effectuer si les clichés standard initiaux sont normaux ou ne permettent pas de préciser le diagnostic. | | | | |

| Description d'examen | | | | | |
|---|---|---|---|---|---|
| **Nom** | IRM de l'épaule | | | | |
| **Recommandation** | Non indiqué initialement | | | | |
| **Grade** | *A* | *B* | C | | *A*<br>*E* |
| **Dose** | 0 | *I* | *II* | *II*<br>*I* | *I*<br>*V* |
| **Description** | Ces examens ne servent qu'à lever une incertituderadio-échographique, à rechercher une chondropathie infraradiologique, à quantifier une rupture avant discussion chirurgicale.<br>En cas de déclaration en maladie professionnelle, ilest recommandé de réaliser une IRM (ou un arthroscanner en cas de contre indication à l'IRM) (57 AMP). | | | | |

| Description d'examen | | | | | |
|---|---|---|---|---|---|
| **Nom** | Arthroscanner de l'épaule | | | | |
| **Recommandation** | Non indiqué initialement | | | | |
| **Grade** | *A* | *B* | C | | *AE* |
| **Dose** | *0* | *I* | II | *II*<br>*I* | *IV* |
| **Description** | Ces examens ne servent qu'à lever une incertituderadio-échographique, à rechercher une chondropathie infra radiologique, à quantifier une rupture avant discussion chirurgicale.<br>En cas de déclaration en maladie professionnelle, ilest recommandé de réaliser une IRM (ou un arthroscanner en cas de contre indication à l'IRM) (57 AMP). | | | | |

| Description d'examen | | | | | |
|---|---|---|---|---|---|
| **Nom** | Arthro-IRM de l'épaule | | | | |
| **Recommandation** | Non indiqué initialement | | | | |
| **Grade** | *A* | *B* | C | | *AE* |
| **Dose** | *0* | I | *II* | *II*<br>*I* | *IV* |
| **Description** | Ces examens ne servent qu'à lever une incertitude radioéchographique, à rechercher une chondropathieinfraradiologique, à quantifier une rupture avant discussion chirurgicale.<br>En cas de déclaration en maladie professionnelle, ilest recommandé de réaliser une IRM (ou un arthroscanner en cas de contre indication à l'IRM) (57 AMP). | | | | |

| Description d'examen | | | | | |
|---|---|---|---|---|---|
| **Nom** | Arthro-IRM de l'épaule | | | | |
| **Recommandation** | Non indiqué initialement | | | | |
| **Grade** | *A* | *B* | C | | *AE* |
| **Dose** | *0* | I | *II* | *III* | *IV* |
| **Description** | Ces examens ne servent qu'à lever une incertitude radioéchographique, à rechercher une chondropathieinfraradiologique, à quantifier une rupture avant discussion chirurgicale.<br>En cas de déclaration en maladie professionnelle, ilest recommandé de réaliser une IRM (ou un arthroscanner en cas de contre indication à l'IRM) (57 AMP). | | | | |

| Description d'examen | | | | | |
|---|---|---|---|---|---|
| **Nom** | Echographie de l'épaule | | | | |
| **Recommandation** | Indiqué | | | | |
| **Grade** | *A* | *B* | C | | *AE* |
| **Dose** | 0 | *I* | *II* | *III* | *IV* |
| **Description** | L'échographie est la technique à effectuer si les clichés standard initiaux sont normaux ou ne permettent pas de préciser le diagnostic. | | | | |

| Description d'examen | | | | | |
|---|---|---|---|---|---|
| **Nom** | IRM de l'épaule | | | | |
| **Recommandation** | Non indiqué initialement | | | | |
| **Grade** | *A* | *B* | C | | *A*<br>*E* |
| **Dose** | 0 | *I* | *II* | *II*<br>*I* | *I*<br>*V* |
| **Description** | Ces examens ne servent qu'à lever une incertituderadio-échographique, à rechercher une chondropathie infraradiologique, à quantifier une rupture avant discussion chirurgicale.<br>En cas de déclaration en maladie professionnelle, ilest recommandé de réaliser une IRM (ou un arthroscanner en cas de contre indication à l'IRM) (57 AMP). | | | | |

| Description d'examen | | | | | |
|---|---|---|---|---|---|
| **Nom** | Arthroscanner de l'épaule | | | | |
| **Recommandation** | Non indiqué initialement | | | | |
| **Grade** | *A* | *B* | C | | *AE* |
| **Dose** | *0* | *I* | II | *II*<br>*I* | *IV* |
| **Description** | Ces examens ne servent qu'à lever une incertituderadio-échographique, à rechercher une chondropathie infra radiologique, à quantifier une rupture avant discussion chirurgicale.<br>En cas de déclaration en maladie professionnelle, ilest recommandé de réaliser une IRM (ou un arthroscanner en cas de contre indication à l'IRM) (57 AMP). | | | | |

| Description d'examen | | | | | |
|---|---|---|---|---|---|
| **Nom** | Arthro-IRM de l'épaule | | | | |
| **Recommandation** | Non indiqué initialement | | | | |
| **Grade** | *A* | *B* | C | | *AE* |
| **Dose** | *0* | I | *II* | *III* | *IV* |
| **Description** | Ces examens ne servent qu'à lever une incertitude radioéchographique, à rechercher une chondropathieinfraradiologique, à quantifier une rupture avant discussion chirurgicale.<br><br>En cas de déclaration en maladie professionnelle, ilest recommandé de réaliser une IRM (ou un arthroscanner en cas de contre indication à l'IRM) (57 AMP). | | | | |

# PATHOLOGIE DE COIFFE

| Description de la situation clinique | |
|---|---|
| **Nom** | Pathologie de la coiffe (épaule) |
| **Spécialité** | Appareil musculo-squelettique |
| **Date de validation médicale** | 1 1 2013 |
| **Description** | |

| Description d'examen | | | | | |
|---|---|---|---|---|---|
| **Nom** | Radiographies de l'épaule | | | | |
| **Recommandation** | Indiqué | | | | |
| **Grade** | *A* | *B* | C | | *AE* |
| **Dose** | *0* | I | *II* | *III* | *IV* |
| **Description** | Ne réaliser ces radiographies qu'en cas d'absence deréponse après quatre semaines de traitement, sauf en cas d'épaule hyperalgique. Elles peuvent suffire à affirmer le diagnostic en cas de rupture de coiffe étendue. | | | | |

| Description d'examen | | | | | |
|---|---|---|---|---|---|
| **Nom** | Echographie de l'épaule | | | | |
| **Recommandation** | Indiqué | | | | |
| **Grade** | *A* | *B* | C | | *AE* |
| **Dose** | 0 | *I* | *II* | *II*<br>*I* | *IV* |
| **Description** | L'échographie est la technique à n'effectuer qu'en absence de réponse après quatre semaines de traitement, si les clichés standards initiaux sont normaux.<br>Elle peut être réalisée dans le même temps que ces clichés si le diagnostic de pathologie de la coiffe estsuspecté cliniquement. | | | | |

| Description d'examen | | | | | |
|---|---|---|---|---|---|
| **Nom** | IRM de l'épaule | | | | |
| **Recommandation** | Non indiqué initialement | | | | |
| **Grade** | *A* | *B* | C | | *A*<br>*E* |
| **Dose** | 0 | *I* | *II* | *II*<br>*I* | *I*<br>*V* |
| **Description** | Sert à lever une incertitude radio-échographique, à rechercher une chondropathie infra-radiologique, à quantifier une rupture avant discussion chirurgicale. | | | | |

| Description d'examen | | | | | |
|---|---|---|---|---|---|
| **Nom** | Arthroscanner de l'épaule | | | | |
| **Recommandation** | Examen Spécialisé | | | | |
| **Grade** | *A* | B | *C* | | *AE* |
| **Dose** | *0* | *I* | II | *II*<br>*I* | *IV* |
| **Description** | L'arthro-TDM ou l'arthro-IRM fait le bilan préopératoire des déchirures tendineuses, desconflits et de la trophicité musculaire.<br>L'arthro-TDM est réservée au cas où la perforation de la coiffe est avérée (grâce aux radiographies, àl'échographie ou à l'IRM).<br>Sert à lever une incertitude radio-échographique, à rechercher une chondropathie infraradiologique, à quantifier une rupture avant discussion chirurgicale. | | | | |

| Description d'examen | | | | | |
|---|---|---|---|---|---|
| **Nom** | Arthro-IRM de l'épaule | | | | |
| **Recommandation** | Examen Spécialisé | | | | |
| **Grade** | *A* | B | *C* | | *AE* |
| **Dose** | *0* | I | *II* | *II*<br>*I* | *IV* |
| **Description** | L'arthro-TDM ou l'arthro-IRM fait le bilan préopératoire des déchirures tendineuses, desconflits et de la trophicité musculaire.<br>L'arthro-scanner est réservée au cas où la perforation de la coiffe est avérée (grâce aux radiographies, à l'échographie ou à l'IRM).<br>Sert à lever une incertitude radio-échographique, à rechercher une chondropathie infraradiologique, à quantifier une rupture avant discussion chirurgicale. | | | | |

# ARTHROPATHIE INFLAMMATOIRE

| Description de la situation clinique | |
|---|---|
| **Nom** | Arthropathie inflammatoire - bilan initial |
| **Spécialité** | Appareil musculo-squelettique |
| **Date de validation médicale** | 1 1 2013 |
| **Description** | |

| Description d'examen | | | | | |
|---|---|---|---|---|---|
| **Nom** | Radiographies | | | | |
| **Recommandation** | Indiqué | | | | |
| **Grade** | *A* | *B* | C | | *AE* |
| **Dose** | *0* | I | II | *III* | *IV* |
| **Description** | Des radiographies de l'articulation ou des articulations atteinte(s) sont utiles pour reconnaître lecaractère inflammatoire d'une arthropathie et déterminer l'étiologie (érosions, dépôts calciques ...).Pour les patients chez lesquels une arthrite rhumatoïde est suspectée, une radiographie des pieds (face et 3/4, échelle 1/1) permet de détecter des érosions, dont la valeur pronostique est considérable.<br><br>Des radiographies du bassin de face, du rachis thoracolombaire avec la région lombosacrée sont indiquées en cas d'antécédents de rachialgies inflammatoires en faveur d'une SPA. Leur normalité n'exclut pas le diagnostic. | | | | |

| Description d'examen | | | | | |
|---|---|---|---|---|---|
| **Nom** | Radiographies | | | | |
| **Recommandation** | Indiqué | | | | |
| **Grade** | *A* | *B* | C | | *AE* |
| **Dose** | *0* | I | II | *II I* | *IV* |
| **Description** | Des radiographies de l'articulation ou des articulations atteinte(s) sont utiles pour reconnaître lecaractère inflammatoire d'une arthropathie et déterminer l'étiologie (érosions, dépôts calciques ...).Pour les patients chez lesquels une arthrite rhumatoïde est suspectée, une radiographie des pieds (face et 3/4, échelle 1/1) permet de détecter des érosions, dont la valeur pronostique est considérable.<br><br>Des radiographies du bassin de face, du rachis thoracolombaire avec la région lombosacrée sont indiquées en cas d'antécédents de rachialgies inflammatoires en faveur d'une SPA. Leur normalité n'exclut pas le diagnostic. | | | | |

| Description d'examen | | | | | |
|---|---|---|---|---|---|
| **Nom** | IRM | | | | |
| **Recommandation** | Examen Spécialisé | | | | |
| **Grade** | *A* | B | *C* | | *AE* |
| **Dose** | 0 | *I* | *II* | *II I* | *IV* |
| **Description** | Elle peut montrer une synovite aiguë, même dans lessites peu ou pas accessibles à l'échographie, à condition d'inclure une injection IV de produit de contraste à la moindre anomalie synoviale en T2.<br><br>L'IRM peut montrer le cartilage articulaire et les érosions précoces. En plus de la synovite et desérosions osseuses, l'IRM détecte aussi l'œdèmeosseux. | | | | |

| Description d'examen | | | | | |
|---|---|---|---|---|---|
| **Nom** | Scanner | | | | |
| **Recommandation** | Examen Spécialisé | | | | |
| **Grade** | *A* | B | *C* | | *AE* |
| **Dose** | *0* | *I* | II | *II*<br>*I* | *IV* |
| **Description** | Pour vérifier la réalité d'une érosion en cas de doutesur les examens précédents. Peut montrer des calcifications (surtout en double énergie) dans le cadre des arthropathies microcristallines. | | | | |

| Description d'examen | | | | | |
|---|---|---|---|---|---|
| **Nom** | Scintigraphie du squelette | | | | |
| **Recommandation** | Examen Spécialisé | | | | |
| **Grade** | *A* | B | *C* | | *AE* |
| **Dose** | *0* | *I* | II | *II*<br>*I* | *IV* |
| **Description** | La scintigraphie du squelette permet une étude du corps entier en montrant la distribution des lésions etla présence d'éventuelles enthésopathie(s) associée(s).<br>Si suspicion d'ostéite associée : IRM ou scintigraphiedu squelette ou TEP. | | | | |

| Description d'examen | | | | | |
|---|---|---|---|---|---|
| **Nom** | TEP au FDG | | | | |
| **Recommandation** | Examen Spécialisé | | | | |
| **Grade** | *A* | *B* | C | | *AE* |
| **Dose** | *0* | *I* | *II* | *III* | IV |
| **Description** | N'a pas sa place en pratique courante.<br><br>En cas de maladie inflammatoire à tropisme ostéo-articulaire, la TEP au FDG permet d'identifier les lésions inflammatoires actives articulaires, osseuses mais aussi dans les tissus mous au niveau du corps entier. Elle peut contribuer au suivi thérapeutique. | | | | |

# ARTHROPATHIE-SUIVI

| Description de la situation clinique | |
|---|---|
| **Nom** | Arthropathie inflammatoire - suivi |
| **Spécialité** | Appareil musculo-squelettique |
| **Date de validation médicale** | 1 1 2013 |
| **Description** | |

| Description d'examen | | | | | |
|---|---|---|---|---|---|
| **Nom** | Echographie | | | | |
| **Recommandation** | Indiqué | | | | |
| **Grade** | *A* | B | *C* | | *AE* |
| **Dose** | 0 | *I* | *II* | *III* | *IV* |
| **Description** | L'échographie avec doppler (synovite) est indiquée pour évaluer l'activité et la réponse thérapeutique d'une arthropathie ou d'une enthésopathie inflammatoire. | | | | |

| Description d'examen | | | | | |
|---|---|---|---|---|---|
| **Nom** | Radiographie | | | | |
| **Recommandation** | Indiqué seulement dans des cas particuliers | | | | |
| **Grade** | *A* | *B* | C | | *AE* |
| **Dose** | *0* | I | *II* | *II I* | *IV* |
| **Description** | Des radiographies peuvent être indiquées en cas de modification de la symptomatologie ou pour des impératifs thérapeutiques.<br><br>En cas de polyarthrite rhumatoïde (PR) : radiographies des mains-poignets de face et pieds deface et autres localisations symptomatiques en grandeur réelle (1/1) tous les 6 mois la 1ère année, puis au minimum tous les ans pendant les 3 à 5 premières années et en cas de changement de stratégie thérapeutique, puis de manière espacée. | | | | |

| Description d'examen | | | | | |
|---|---|---|---|---|---|
| **Nom** | IRM | | | | |
| **Recommandation** | Examen Spécialisé | | | | |
| **Grade** | *A* | B | *C* | | *AE* |
| **Dose** | 0 | *I* | *II* | *II I* | *IV* |
| **Description** | L'IRM (synovite, œdème osseux) peut être indiquéepour évaluer l'activité et la réponse thérapeutique d'une arthropathie ou d'une sociopathie inflammatoire.<br><br>Au cours de la spondylarthrite ankylosante, elle permet d'évaluer l'activité inflammatoire. | | | | |

# RADIOGRAPHIE

# OS Fiche 1 - Bilan avant prothèse pour omarthrose : radiographie

## *OBJECTIF*

- Faire le diagnostic positif d'omarthrose.
- Distinguer une omarthrose primitive d'une omarthrose secondaire.
- Distinguer une omarthrose centrée (omarthrose sur coiffe saine ou presque saine) (Fig 1a) d'une omarthrose excentrée (omarthrose qui représente le stade ultime d'une rupture étendue et ancienne de la coiffe) (Fig 1b).
- Apprécier l'importance de l'altération articulaire et de l'état de la coiffe des rotateurs en fonction de la hauteur de l'espace sousacromial.

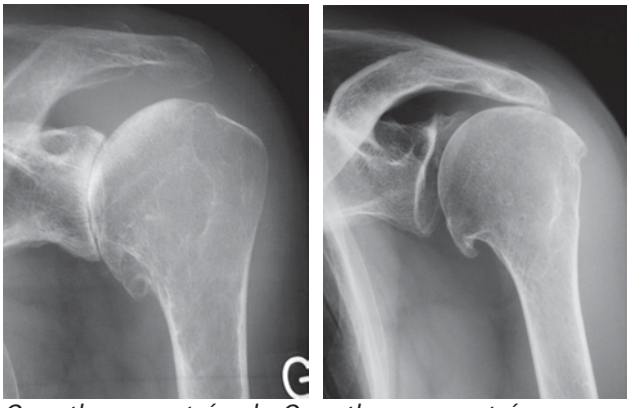

***Fig 1.*** *a. Omarthrose centrée ; b. Omarthrose excentrée.*

## *TECHNIQUE*

- Matériel radiographique habituel, si possible avec scopie télévisée.
- Petit foyer, distance foyer-film 1 m 10, grille antidiffusante, filtre « boomerang » moulant les contours de l'épaule.
- Etude bilatérale parfois utile.

## *INCIDENCES CLASSIQUES DE L'EPAULE DE FACE EN ROTATION NEUTRE, INTERNE ET EXTERNE*

- Le patient est assis, debout ou couché, son dos faisant un angle de 30° environ avec le plan de table de façon à dégager l'interligne articulaire glénohuméral.
- L'orientation de l'avant-bras, coude fléchi à angle droit, indique d'emblée la rotation externe, nulle ou interne. Rayon incliné d'environ 20° vers les pieds pour enfiler l'espace sous-acromial.
- Le cliché ne doit pas être trop localisé pour qu'on puisse voir en haut l'acromion et l'extrémité claviculaire, en bas environ dix cm d'humérus, en dedans l'essentiel de la scapula et une petite partie du gril costal, en dehors le moignon de l'épaule.

- Critères de réussite : interligne glénohuméral parfaitement dégagé avec superposition des rebords glénoïdiens antérieur et postérieur, espace sousacromial bien dégagé et mesurable. Les rotations peuvent être limitées lorsque l'épaule est enraidie.
- Si ces incidences ne montrent pas de diminution de hauteur de l'espace sousacromial ou si l'on suspecte une atteinte acromioclaviculaire, on peut réaliser une incidence de Railhac en position couchée (cf. Fiche OS-7, Pathologie tendineuse de l'épaule, page 372) qui favorise l'ascension de la tête humérale en cas de rupture de coiffe.

## *PROFIL DE COIFFE (LAMY, NEER…)*

(cf. Fig 2 Fiche OS-7 *Epaule. Pathologie tendineuse : radiographie*, page 373)

- Patient debout face à la plaque en oblique antérieur de 45° environ du côté à radio- graphier, humérus de profil (coude à angle droit de profil, bras vertical ou légèrement postérieur). Rayon horizontal légèrement incliné vers les pieds pour enfiler l'espace sous- acromial. Le champ doit couvrir en haut : le cintre acromioclaviculaire ; en bas dix cm d'humérus ; en dedans : la scapula et le gril costal.
- Critères de réussite : scapula vue de profil : image en Y et superposition des bords axillaire et spinal ; humérus de profil : tubercule mineur vu tangentiellement.

## *PROFIL AXILLAIRE*

- Patient assis en bout de table, bras en abduction, cassette (au mieux courbe) sous l'aisselle, tube libre (sans scopie télévisée). Parfois cette incidence est délicate à réaliser : si l'épaule est raide et l'abduction limitée, bien incliner le patient. Ne pas le faire basculer en avant pour que la scapula garde une orientation anatomique. Si un examen TDM est prévu, il peut éventuellement remplacer cette incidence. L'interligne articulaire doit être visible. Ce cliché est destiné à étudier le centrage antéropostérieur de la tête humérale par rapport à la glène ainsi que la morphologie de cette dernière.

## *METHODE DE LECTURE ET COMPTE RENDU*

- Pincement de l'interligne articulaire glénohuméral.
- Remaniements des surfaces articulaires.
- Ostéophytes (taille de l'ostéophyte inférieur de la tête humérale : classification de Samilson) et corps étrangers intra-articulaires calcifiés.
- Centrage antéropostérieur de la tête dans la glène.
- Importance de l'appréciation de la hauteur de l'espace sousacromial (qui est le reflet de l'état de la coiffe tendineuse).
- Dosimétrie (cf. fiche page 37).

# OS Fiche 2 - Epaule. Bilan après prothèse : radiographie

## *OBJECTIF*

- Apprécier la bonne position des implants prothétiques dans l'humérus et la glène.
- Rechercher des signes orientant vers un descellement ou une mauvaise ostéo-intégration.

## *TECHNIQUE*

- Matériel radiographique habituel, si possible avec scopie télévisée.

Petit foyer, distance foyer-film 1 m 10, grille antidiffusante, filtre « boomerang » moulant les contours de l'épaule.

## *EPAULE DE FACE, DE PREFERENCE AVEC 3 ROTATIONS DIFFERENTES : NEUTRE, INTERNE ET EXTERNE*

- Le patient peut être assis, debout ou couché. Le plan de son dos fait un angle de 30° environ avec le plan de table de façon à dégager l'interligne articulaire glénohuméral. L'orientation de l'avant-bras, coude fléchi à angle droit, donne d'emblée la rotation externe, nulle ou interne. Rayon incliné de 20° environ vers les pieds pour enfiler l'espace sous-acromial.
- Le cliché ne doit pas être trop localisé pour qu'on puisse voir en haut l'acromion et l'extrémité latérale de la clavicule, en bas l'extrémité distale de la tige de la prothèse humérale, en dedans la glène avec son implant, en dehors le moignon de l'épaule.
- Critères de réussite : interligne glénohuméral parfaitement dégagé sur au moins une rotation, avec superposition des bords antérieur et postérieur du médaillon glénoïdien, espace sousacromial bien dégagé et mesurable.
- En cas de doute sur une atteinte de la coiffe ou de l'articulation acromioclaviculaire, une incidence de Railhac (cliché de face vraie en décubitus) peut être utile (Fig 1 Fiche OS-7 Epaule. Pathologie tendineuse : radiographie, page 372).

## PROFIL DE COIFFE (LAMY, NEER...)

(Fig 2 Fiche OS-97 Instabilité du carpe : radiographie, page 373)

- Sujet debout face à la plaque en oblique antérieur de 45° environ du côté à radiographier, humérus de profil (coude à angle droit de profil, bras vertical ou légèrement postérieur). Rayon horizontal légèrement incliné vers les pieds pour enfiler l'espace sousacromial.
- Espace sousacromial enfilé, tête au centre de l'Y scapulaire, écaille vue tangentiellement,
- humérus vu de profil (tubercule mineur vu tangentiellement).

Intérêt : Apprécier le centrage de la tête prothétique par rapport au médaillon glénoïdien, apprécier la hauteur de l'espace sousacromial.

## PROFIL AXILLAIRE (SI NECESSAIRE)

- Bras en abduction, cassette (si possible courbe) dans le creux de l'aisselle, rayon presque
- vertical.
- Intérêt : Apprécier le centrage de la tête humérale para rapport à la glène.

## METHODE DE LECTURE ET COMPTE RENDU

- Préciser la position des implants prothétiques.
- Préciser le centrage de la tête humérale sur le médaillon glénoïdien.
- Rechercher des signes de descellement, par comparaison avec les clichés antérieurs.
- Apprécier la hauteur de l'espace sousacromial, les tubérosités…
- Dosimétrie : cf. fiche page 37.

# OS Fiche 3 - Epaule. Instabilité antérieure récidivante :: radiographie

## *OBJECTIF*

- Rechercher des séquelles osseuses témoin d'accident(s) d'instabilité antérieure (fracture tassement de la tête humérale, fracture de la glène) et apprécier l'importance de ces séquelles osseuses pour orienter la thérapeutique.

## *TECHNIQUE*

- Matériel radiographique habituel si possible avec scopie télévisée.
- Petit foyer, distance foyer-film 1m10, grille antidiffusante, filtre « boomerang » moulant les contours de l'épaule.

**Incidences**

- Une étude bilatérale est parfois utile, en particulier quand les images sont discrètes.

## *INCIDENCES CLASSIQUES DE L'EPAULE DE FACE EN ROTATION NEUTRE, INTERNE ET EXTERNE(OU NEUTRE, INTERNE ET INTERNE MAXIMALE)*

- Cf. Fiche OS-1 Bilan avant prothèse pour omarthrose : radiographie, page 364).

## *PROFIL GLENOÏDIEN DE BERNAGEAU STANDARD (FIG 1) ET DEPASSE**

** (en rotation un peu plus importante)*

- Sujet debout ou assis, face à la plaque en oblique antérieur de 45° environ du côté à radiographier, bras relevé au dessus de la tête. Rayon légèrement incliné vers les pieds pour être perpendiculaire à l'orientation de la glène. La scopie télévisée est quasi obligatoire pour réaliser correctement cette incidence, de façon bilatérale en cas de lésion discrète.
- Bonne visibilité du triangle correspondant au bord antéroinférieur de la glène (Fig 1a). Ce
- triangle est un peu plus large sur le profil glénoïdien dépassé.

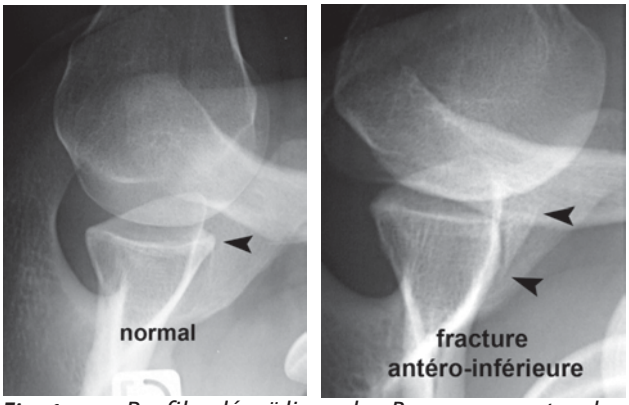


***Fig 1.*** *a. Profil glénoïdien de Bernageau standard normal. Bonne visibilité du triangle correspondant au rebord antéroinférieur de la glène (tête de flèche) ; b. Fracture glénoïdienne après une luxation antérieure (têtes de flèche).*

## *INCIDENCE DE GARTH*

- Elle peut remplacer l'incidence de Bernageau lorsque l'épaule ne pas être facilement mobilisée (douleur, appréhension du patient…).
- Patient assis, dos faisant avec la table un angle de 45°, bras en rotation interne, rayon incliné d'environ 45° vers les pieds (Fig 2).
- Interligne glénohuméral bien enfilé.
- Projection du processus coracoïde sur la partie caudale du rebord glénoïdien.

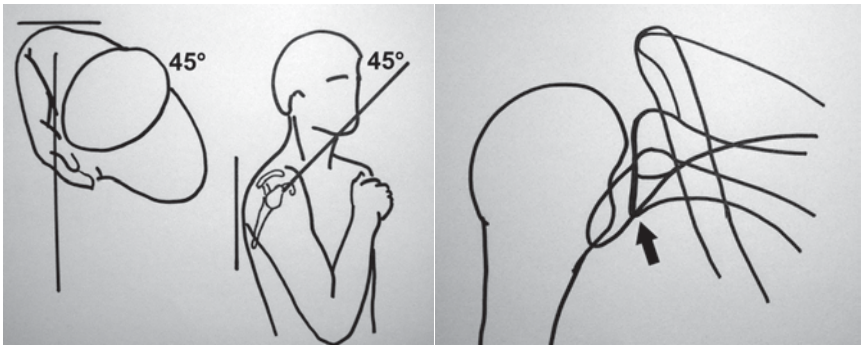


***Fig 2.*** *Incidence de Garth. Technique. Résultat.*

*La flèche désigne le rebord antéroinférieur de la glène.*

## *METHODE DE LECTURE ET COMPTE RENDU*

- Rechercher des signes radiologiques traduisant des séquelles osseuses d'instabilité antérieure :
  - fracture-tassement postérosupérieure de la tête humérale : encoche de Malgaigne (ou de Hill-Sachs pour les anglo-saxons) visible sur le cliché de face en rotation interne (Fig 3),
  - lésion du rebord glénoïdien antérieur sous forme d'une abrasion ou d'une véritable fracture (Fig 1 et 2). Préciser son type et son importance.
- Dosimétrie : cf. fiche page 37.

***Fig 3.*** *Epaule de face en rotation interne.*
*Encoche de Malgaigne (tête de flèche).*

# OS Fiche 4 - Epaule. Instabilité antérieure récidivante: radiographie

## *OBJECTIF*

- Faire le diagnostic de luxation antérieur de l'épaule et rechercher d'éventuelles complications (fracture associée de l'humérus, notamment de sa grosse tubérosité).

## *TECHNIQUE*

- Au moins un cliché de face est nécessaire, si possible en double obliquité ou en incidence de Garth (cf. Fig 2 Fiche OS-3 Epaule. Instabilité antérieure récidivante : radiographie, page 367), sinon en décubitus de face (Fig 1 Fiche OS-7 Epaule. Pathologie tendineuse : radiographie, page 372).
- Un cliché de profil complémentaire est utile, bien qu'en général il n'y ait guère de doute cliniquement sur la direction de la luxation : un profil de coiffe, adapté compte tenu des circonstances peut être réalisé (Fig 1). Il est inutile, dans ce contexte d'urgence, de réaliser d'autres incidences.

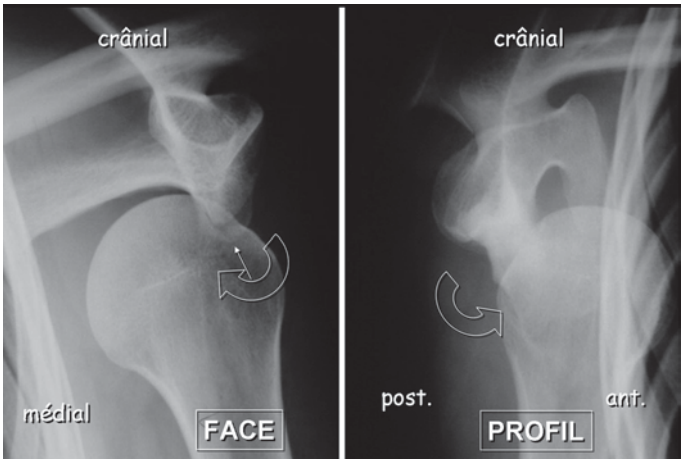


***Fig 1.*** *Luxation antéromédiale de l'épaule gauche.*

*Le cliché de face de type Garth (a) montre la tête en situation caudale et médialepar rapport à la glène (flèche) et le profil (b), même imparfait, de type Lamy, confirme la direction antérieure de la luxation (flèche).*

## *METHODE DE LECTURE ET COMPTE RENDU*

- Le diagnostic est évident.
- Il faut rechercher l'existence éventuelle d'une fracture associée de l'humérus, notamment sur la grosse tubérosité. L'importance d'une fracture éventuelle de la glène est difficile à quantifier sur le cliché de face.
- Dosimétrie : cf. fiche page 37.

# OS Fiche 5 - Traumatisme de l'épaule. Fracture de la clavicule: radiographie

## *OBJECTIF*

- Faire le diagnostic de fracture de la clavicule.
- Apprécier le déplacement des fragments.
- Rechercher des lésions associées notamment de l'articulation acromioclaviculaire.

## *TECHNIQUE*

- Matériel radiographique habituel si possible avec scopie télévisée.
- Petit foyer, distance foyer-film 1 m 10, grille antidiffusante, filtre « boomerang » moulant les contours de l'épaule.
- Patient assis ou en décubitus dorsal.
- Un cliché est habituellement suffisant pour faire le diagnostic : cliché de face stricte de la clavicule, rayon droit perpendiculaire à la table, patient à plat dos, avec un champ suffisamment large pour prendre la totalité de la clavicule.
- On a souvent intérêt à réaliser également un cliché de face (patient dans la même position) en inclinant franchement le rayon (de 30°) vers la tête puis vers les pieds de façon à mieux visualiser le déplacement des fragments.

## *METHODE DE LECTURE ET COMPTE RENDU*

- Le diagnostic le plus souvent évident.
- Préciser le déplacement et le nombre des fragments.
- Rechercher et préciser la présence ou l'absence de lésions associées, en particulier en cas de l'articulation acromioclaviculaire. Une suspicion de fracture ou de fracture-luxation de l'extrémité médiale de la clavicule gagne à être précisée par un examen TDM.
- Dosimétrie (cf. fiche page 37).

# OS Fiche 6 - Epaule. Bilan d'une arthropathie: radiographie

## *OBJECTIF*

- Faire le diagnostic positif et étiologique de l'arthropathie (le plus souvent inflammatoire ou dégénérative).
- Apprécier le retentissement sur l'articulation, sur les structures osseuses et sur les parties molles (notamment sur l'espace sousacromial).

## *TECHNIQUE*

- Matériel radiographique habituel si possible avec scopie télévisée.
- Petit foyer, distance foyer-film 1 m 10, grille antidiffusante, filtre « boomerang » moulant les contours de l'épaule.
- Une étude bilatérale est parfois utile.

### *Epaule de face en rotations neutre, interne et externe*

- Patient assis, debout ou couché, son dos faisant un angle de 30° environ avec le plan de
- table de façon à dégager l'interligne articulaire glénohuméral.
- L'orientation de l'avant-bras, coude fléchi à angle droit, indique précisément la rotation.
- Rayon incliné de 20° environ vers les pieds pour enfiler l'espace sousacromial.
- Le cliché ne doit pas être trop localisée pour qu'on puisse bien voir en haut l'acromion et l'extrémité claviculaire, en bas 10 cm d'humérus, en dedans l'essentiel de la scapula et une petite partie du gril costal, en dehors le moignon de l'épaule.
- Critères de réussite : interligne glénohuméral parfaitement dégagé avec superposition des rebords glénoïdiens antérieur et postérieur, espace sousacromial bien dégagé et mesurable.

### *Profil de coiffe (Lamy, Neer…)*

- Sujet debout, face à la plaque, en oblique antérieur de 45° environ du coté à radiographier, humérus de profil (coude à angle droit de profil, bras vertical ou légèrement postérieur). Rayon horizontal légèrement incliné vers les pieds pour enfiler l'espace sousacromial (cf. Fig 2 page 373).
- On doit voir en haut le cintre acromioclaviculaire, en bas dix centimètres d'humérus, en dedans la scapula et le gril costal.
- Critères de réussite : espace sous-acromial enfilé, tête au centre de l'Y scapulaire, écaille de la scapula vue tangentiellement, humérus de profil avec le tubercule mineur vu tangen- tiellement.

### *Incidence de face vraie en décubitus (Incidence de Railhac)*

*(Fig 1 page 372)*

- Elle est systématiquement réalisée par certains, éventuellement à la place de l'incidence de face classique en rotation neutre. Elle permet une excellente étude de l'articulation acromioclaviculaire, non ou mal vue sur les faces classiques.

## *METHODE DE LECTURE ET COMPTE RENDU*

- Pincement de l'interligne articulaire glénohuméral.
- Remaniements des surfaces articulaires.
- Erosions osseuses en regard de la jonction tête-tubercule majeur orientant vers une synovite.
- Importance de l'appréciation de la hauteur de l'espace sousacromial, reflet de l'état de la coiffe tendineuse :
- calcifications des cartilages articulaires,
- calcifications tendineuses, ostéochondromes…

Dosimétrie (cf. fiche page 37).

# OS Fiche 7 – Epaule. Pathologie tendineuse: radiographie

## *OBJECTIF*

- Rechercher des signes indirects de rupture de la coiffe des rotateurs, des calcifications se projetant dans les parties molles, des signes d'arthropathie de l'articulation acromio- claviculaire ou glénohumérale.

## *TECHNIQUE*

- Matériel radiographique habituel si possible avec scopie télévisée. Petit foyer, distance foyer-film 1 m 10, grille antidiffusante, filtre « boomerang » moulant les contours de l'épaule.
- Etude bilatérale parfois utile.

### *Incidences de l'épaule de face en rotations neutre, interne et externe*

- Patient assis, debout ou couché, son dos faisant un angle de 30° environ avec le plan de
- table de façon à dégager l'interligne articulaire glénohuméral.
- L'orientation de l'avant-bras, coude fléchi à angle droit, indique précisément la rotation.
- Rayon incliné de 20° environ vers les pieds pour enfiler l'espace sousacromial.
- Le cliché ne doit pas être trop localisé pour qu'on puisse bien voir en haut l'acromion et l'extrémité claviculaire, en bas 10 cm d'humérus, en dedans l'essentiel de la scapula et une petite partie du gril costal, en dehors le moignon de l'épaule.
- Critères de réussite : interligne glénohuméral parfaitement dégagé avec superposition des rebords glénoïdiens antérieur et postérieur, espace sousacromial bien dégagé et mesurable.

## Incidence de face vraie en décubitus (Incidence de Railhac)

- Elle est systématiquement réalisée par certains, éventuellement à la place de l'incidence de face classique en rotation neutre.
- Sujet en décubitus dorsal, bras en rotation neutre. Rayon vertical (non incliné) (Fig 1).

***Fig 1.*** *Face vraie en décubitus, ou face de Railhac.*

## Intérêt et limite par rapport à la face

- La position couchée annulant le poids du membre supérieur, l'espace sousacromiohuméral devient le reflet réel de l'épaisseur de la coiffe. La position à plat ne dégage pas l'interligne glénohuméral, mais permet une étude de la scapula et du gril costal adjacent de meilleure qualité, ainsi qu'une excellente étude de l'articulation acromioclaviculaire.

## Profil de coiffe (Lamy, Neer...)

- Sujet debout face à la plaque en oblique antérieur de 45° environ du coté à radiographier, humérus de profil (coude à angle droit de profil, bras vertical ou légèrement postérieur). Rayon horizontal légèrement incliné vers les pieds pour enfiler l'espace sous-acromial (Fig 2).
- On doit voir en haut le cintre acromioclaviculaire, en bas 10 cm d'humérus, en dedans la scapula et le gril costal.
- Critères de réussite : scapula vue de profil : image en Y et superposition des bords axillaire et spinal. Humérus de profil : le tubercule mineur est vu tangentiellement.
- Les autres incidences sont actuellement inutiles.

***Fig 2.*** *Profil de coiffe (Lamy, Neer…).*

## *METHODE DE LECTURE ET COMPTE RENDU*

- Recherche de calcification dans les espaces abarticulaires.
- Morphologie de l'acromion et de l'articulation acromioclaviculaire.
- Evaluation de l'espace sousacromial dont l'épaisseur doit être de l'ordre de un centimètre, en tout cas supérieure à sept millimètres (face de Railhac).
- Interligne glénohuméral et acromioclaviculaire.
- Tête humérale centrée de face et de profil dans la glène.
- Recherche d'anomalies focales de la trame osseuse de la glène et de la tête humérale en particulier le tubercule majeur (siège d'insertion des tendons supra et infra épineux).
- Dosimétrie : cf. fiche page 37.

# ECOGRAPHIE

# OS Fiche 70 - Bilan d'une épaule douloureuse chronique: échographie

## *OBJECTIF*

Le but de l'échographie est de démembrer les différentes étiologies d'une douleur de l'épaule :

- Lésion tendineuse (tendinopathie calcifiante ou non, ténosynovite du chef long du biceps, enthésopathie, rupture transfixiante, rupture non transfixiante de la face bursale ou arti- culaire de la coiffe, clivage intratendineux...).
- Bursite sousacromiodeltoïdienne, causée ou non par un conflit.
- Capsulite rétractile, principalement à sa phase débutante.
- Arthropathie scapulohumérale ou acromioclaviculaire.
- Lésion osseuse.
- Atteinte musculaire.
- Irritation nerveuse.

## *Prérequis*

- Bonne connaissance de l'anatomie et de l'échoanatomie régionales.
- Matériel de bonne qualité.
- Bilan radiographique récent de bonne qualité afin de ne pas méconnaître une atteinte osseuse ou articulaire.

## *TECHNIQUE*

- Sonde linéaire de fréquence et de focalisation adaptées.
- Examen comparatif si besoin.
- Doppler puissance ou énergie souhaitable.
- Imagerie harmonique utile, en particulier pour la recherche de clivages tendineux.

*Recherche d'épanchement* intra-articulaire dans les récessus bicipital et postérieur ou péri-articulaire dans la bourse sousacromiodeltoïdienne (BSAD).
*Etude des tendons* supraépineux, infraépineux, subscapulaire et du chef long dubiceps. En fonction des opérateurs les habitudes et les positions diffèrent, mais ces dernières obéissent toutesaux mêmes principes : étudier les tendons tendus et détendus, et placer le bras du patient dans une position apte à dégager la partie étudiée de la coiffe en la libérant des structures osseusesqui la masquent (acromion, coracoïde) :

- paume de la main sur la fesse pour le supraépineux ;
- main à la ceinture, coude en arrière, pour l'intervalle des rotateurs ;
- bras en rotation externe pour le subscapulaire ;
- bras en adduction pour l'insertion de l'infraépineux ;

- bras en rotation interne pour la fosse infraépineuse et le récessus glénohuméral postérieur.

La douleur et l'impotence fonctionnelle peuvent limiter, voire interdire temporairement cesmanœuvres.

Etudier en coupes axiales et sagittales le tendon du chef long du biceps dans la coulisse bicipitale jusqu'à sa jonction myotendineuse. Normalement, le tendon est séparé de son versant médial, à sa partie supérieure, par un petit triangle hypoéchogène et n'est pas entouré de liquide d'épanchement intra-articulaire.

Etudier les trois autres tendons (subscapulaire, supra et infraépineux) dans l'axe de leurs fibres (coupes longitudinales), puis perpendiculairement à elles. Apprécier l'échogénicité, l'écho- structure, l'épaisseur, la continuité, la régularité des bords de chaque tendon ainsi que de son enthèse. Y rechercher des calcifications avec éventuelle modification de la structure tendi- neuse de voisinage, hyperhémie en mode Doppler, migration partielle ou totale, conflit sur- ajouté en cas de calcification volumineuse.

Rechercher éventuellement une capsulite rétractile (si la clinique le suggère) : hypervasculari- sation de l'intervalle des rotateurs, épaississement du ligament coracohuméral par compa- raison au côté opposé.

Etudier les muscles supra et infraépineux. Rechercher une amyotrophie et/ou une dégéné- rescence graisseuse du supraépineux et/ou de l'infraépineux dans leur fosse en cas de rupture transfixiante de la coiffe (par comparaison avec le côté opposé). Rechercher un kyste mucoïde dans l'échancrure coracoïdienne en cas de dégénérescence et/ou atrophie des supra et infra-épineux ou dans l'échancrure spinoglénoïdienne en cas de dégénérescence et/ou d'atrophie de l'infraépineux.

Rechercher un conflit antérieur (en faisant coulisser le tendon subscapulaire recouvert de la BSAD sous la coracoïde par des mouvements de rotations interne et externe du bras) ou antérosupérieur (en faisant coulisser le tendon supraépineux recouvert de la BSAD sous l'auvent acromiocoracoïdien par des manœuvres de rotation et d'abduction).

Etude de la partie supérieure de l'interligne acromioclaviculaire : largeur de l'interligne, épaisseur capsulaire, épanchement, mobilité anormale lors de la manœuvre consistant à placer la main sur l'épaule controlatérale.

Etude des corticales osseuses : tubercules majeur et mineur à la recherche d'une fracture- avulsion non visible sur les radiographies, ou d'une fracture-impaction secondaire à une luxation.

Les coupes de base d'une échographie de l'épaule sont les suivantes, proposées dans un ordre logique et efficace. Cet ordre peut être modifié à volonté selon les habitudes de chacun.

1- Coupe axiale antérieure montrant le tendon du chef long du biceps dans sa coulisse (Fig 1).
2- 2 - Coupe axiale antérieure montrant le tendon subscapulaire s'insérant sur le tubercule mineur (trochin) (Fig 2).

3 - Mobilisation du tendon subscapulaire sous le processus coracoïde (en cas de suspicion de conflit antérieur).

3- Coupe sagittale du tendon subscapulaire sur le tubercule mineur (trochin).
4- coupe sagittale du tendon du chef long du biceps mettant en évidence son aspect fibrillaire, jusqu'à sa jonction myotendineuse (Fig 3).
5- Coupe frontale de la face supérieure de l'articulation acromioclaviculaire, avec recherche d'une mobilité anormale de cet interligne.
6- Coupe frontale du tendon supraépineux dans l'axe de ses fibres (Fig 4).
7- Coupe sagittale de la coiffe et de l'intervalle des rotateurs (tendons subscapulaire, longbiceps supraépineux, ligaments coracohuméral et glénohuméral supérieur) (Fig 5).
8- Coupe sagittale plus distale de la coiffe montrant la face supérieure du tubercule majeur (trochiter), l'angulation de ses facettes antérieure et postérieure et l'enthèse des tendons supra et infraépineux (Fig 6).
9- Coupe longitudinale du ligament acromiocoracoïdien.
10- coupe perpendiculaire à la précédente et au grand axe de ce ligament avec recherche de

Conflit antérosupérieur.

11- Coupes sagittale et frontale du corps charnu supraépineux (en cas d'atrophie musculaire
12- constatée cliniquement ou de rupture transfixiante de la coiffe) (Fig 7).
13- Coupes sagittale et frontale du corps charnu infraépineux (en cas d'atrophie musculaire
14- clinique ou de rupture transfixiante de la coiffe). 14 - Coupe longitudinale du tendon infraépineux.
15- 15 - Coupe axiale de l'articulation glénohumérale visualisant le labrum postérieur et l'échan crure spinoglénoïdienne.

## *COMPTE RENDU*

- Décrire et évaluer par comparaison au côté opposé (s'il est sain...) :
  - les épanchements intra et périarticulaires ;
  - les anomalies tendineuses. En cas de rupture transfixiante, mesurer la rupture dans les plans sagittal et frontal, énumérer les tendons atteints et décrire l'aspect des corps charnus supra et infraépineux ;
  - l'interligne acromioclaviculaire crânial ;
  - une éventuelle bursite sousacromiodeltoïdienne. Mentionner l'existence d'un conflit antérieur ou antérosupérieur, d'une hyperémie pariétale ;

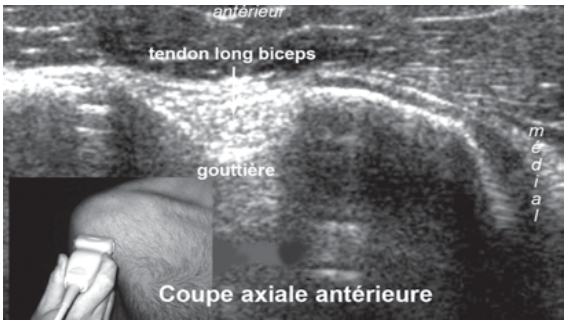


***Fig 1.*** *Coupe axiale antérieure passant par lacoulisse bicipitale.*

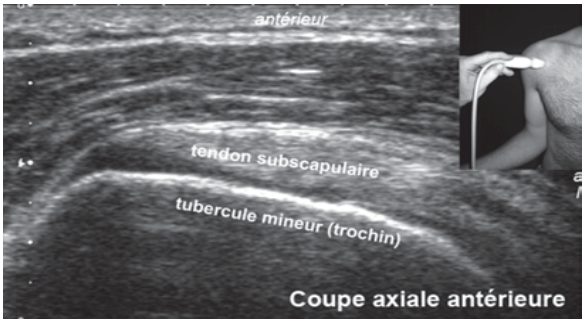


***Fig 2.*** *Coupe axiale antérieure passant par letubercule mineur et le tendon subscapulaire*

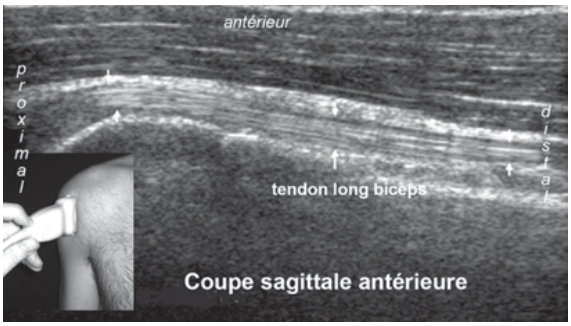


***Fig 3.*** *Coupe longitudinale du tendon du chef long du biceps dans sa gouttière.*

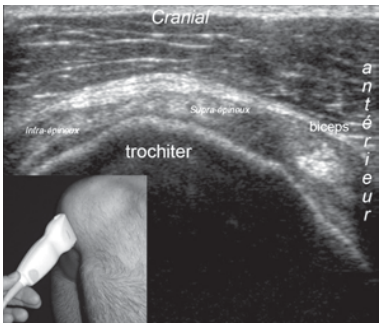


***Fig 4.*** *Coupe frontale du tendon supraépineux, main sur la fesse homolatérale.*

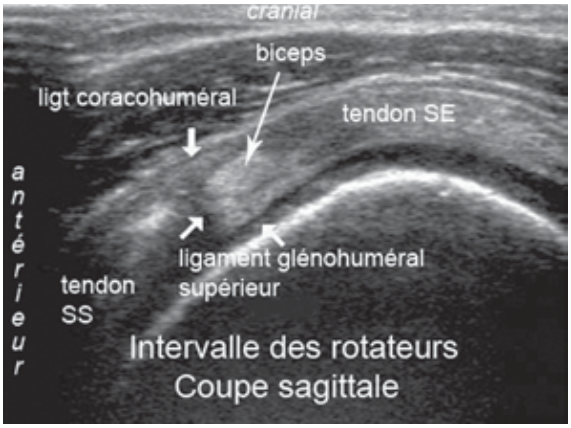


***Fig 5****. Coupe sagittale da la coiffe passant par l'intervalle des rotateurs (main sur la fesse homolatérale, ou à la taille, coude en arrière). L'avant (repéré par le tendon biceps) est à la gauche de la figure.*

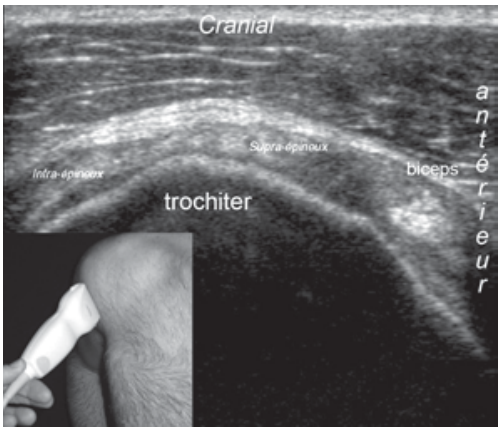


***Fig 6.*** *Coupe sagittale passant par le tubercule majeur (trochiter) avec ses versants antérieur et postérieur où s'insèrent les tendons supra et infraépineux. L'avant (repéré par le tendon biceps) est à droite de la figure.*

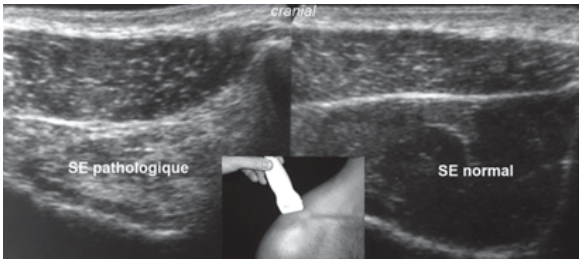


***Fig 7.*** *Coupes sagittales passant par les fosses supraépineuses et les muscles supraépineux. Image de gauche : l'amyotrophie et hyperéchogénicité traduisent une dégénérescence graisseuse. A droite muscle normal*

  - une calcification. Mentionner si elle est en phase « active » ou quiescente, si elle est migrée, si elle est à l'origine d'un conflit ;
  - en cas de capsulite rétractile, signaler s'il existe une hyperhémie de l'intervalle des rotateurs, un épaississement du ligament coracohuméral.
- Terminer le compte rendu en essayant, dans la conclusion, de déterminer la cause de la douleur.

# OS Fiche 71 - Bilan d'une arthropathie glénohumérale ou acromioclaviculaire

## *OBJECTIF*

- Rechercher un épanchement intra-articulaire ou une synovite dans le cadre d'une arthro- pathie (mécanique ou inflammatoire) glénohumérale ou acromioclaviculaire.
- Rechercher une instabilité acromioclaviculaire.

Cet examen ne se conçoit qu'en complément de clichés standard.

### *Prérequis*

Bonne connaissance de l'anatomie et de l'échoanatomie régionales.
Matériel de bonne qualité.
Bilan radiographique récent de bonne qualité afin de ne pas méconnaître une atteinte osseuse ou articulaire.

## *TECHNIQUE*

Le déroulement de l'examen est le même que celui d'une épaule douloureuse (cf. Fiche OS- 70, Bilan d'une épaule douloureuse chronique : échographie, page 467) en insistant sur la nécessité d'un examen bilatéral.

Pour **l'articulation glénohumérale** rechercher :

- Un épanchement intraarticulaire dans la gaine du chef long du biceps et sur les coupes axiales postérieures montrant le récessus articulaire postérieur.
- Une synovite (doppler couleur ou puissance).
- Un kyste du labrum postérieur dans l'échancrure spinoglénoïdienne.

Pour l'articulation acromioclaviculaire, rechercher :

- Un épaississement capsulosynovial dorsal par comparaison au coté opposé.
- Un kyste acromioclaviculaire (rechercher une rupture évoluée des tendons de la coiffe des rotateurs).
- Une hyperhémie synoviale (doppler couleur ou puissance).
- Une douleur à la palpation échographique.
- Une instabilité acromioclaviculaire lors de la manœuvre dynamique spécifique en deman- dant au patient de placer sa main sur l'épaule controlatérale. Rechercher un élargissement de l'interligne et/ou une subluxation de l'extrémité latérale de la clavicule.

## *COMPTE RENDU*

Cf. Fiche OS-70, Bilan d'une épaule douloureuse chronique : échographie, page 467.
Insister sur la présence :

- d'un épanchement,
- d'une synovite hypervascularisée ou non.
- de corps étrangers (calcifiés ou non) dans l'articulation glénohumérale,
- d'une douleur à la palpation de l'articulation acromioclaviculaire,
- d'un éventuel kyste spinoglénoïdien ou acromioclaviculaire.

# IMAGERIE EN COUPES
# SCANNER – IRM

# OS Fiche 32 - Epaule instable: arthro-IRM

## *INTRODUCTION*

L'IRM sans préparation n'a pas d'indication dans cette pathologie. Après un bilan radio-graphique standard adéquat (cf. Fiche OS-3, Epaule. Instabilité antérieure récidivante : radio- graphie, page 367), une arthro-IRM ou un arthroscanner sont indiquées dans le bilan des luxations récidivantes et des subluxations douloureuses récidivantes. L'objectif de cet examen est d'apprécier l'importance des lésions ostéo-articulaires, en particulier de la glène ainsi que les lésions capsuloligamentaires.

## *TECHNIQUE*

La technique de ponction doit être bien connue du radiologue, quelle que soit la méthode de guidage. Elle s'effectue habituellement sous scopie.
S'assurer de l'absence de contre-indication à l'IRM (cf. fiche page 55), à l'injection de gadolinium et à l'injection de produit de contraste iodé (cf. fiche CIRTACI page 57).
L'injection intraarticulaire de produit de contraste comporte l'injection de gadolinium pour injection intra-articulaire, précédée de produit de contraste iodé pour vérifier le bon positionnement de l'aiguille. Un minimum de 10 ml est injecté, avec plus de gadolinium que de contraste iodé (ex. : 1/3 de contraste iodé, 2/3 de gadolinium). L'injection intra-articulaire d'adrénaline est possible, mais inutile en cas de délai court entre l'injection et l'acquisition. L'injection de Xylocaïne est possible, mais pas systématique.
Un cliché d'arthrographie aiguille en place peut être utile (pour montrer la voie utilisée, en cas de fuite). Quelques clichés d'arthrographie sont effectués si la quantité de contraste iodé injecté est suffisante.
Le délai entre l'injection et l'IRM est le plus court possible, idéalement inférieur à 30 minutes.
La qualité d'image doit être optimisée : utilisation d'une antenne adéquate, bon position- nement de l'antenne, champ de vue inférieur à 20 cm, idéalement à 15 cm.
Patient en décubitus dorsal, côté opposé légèrement surélevé. Bras le long du corps en légère rotation externe, épaule basse (le bon positionnement devra être vérifié sur les coupes de repérage), épaule à explorer placée au plus près du centre de l'aimant.
Le choix des séquences et des plans d'acquisition ne fait pas encore l'objet d'un consensus. Une séquence 3D pondérée en T1 avec des coupes fines et jointives est recommandée. Il faut réaliser au moins une acquisition sagittale en T1 sans saturation du signal de la graisse et deux plans de coupes pondérées en T2 avec saturation du signal de la graisse.

## *METHODE DE LECTURE ET COMPTE RENDU*

Le compte rendu apporte les précisions suivantes : importance et localisation des lésions de la glène, des lésions de la tête humérale, des lésions capsulolabrales ; type et taille d'une éventuelle rupture de coiffe associée ; lésions cartilagineuses et arthrose glénohumérale ; autres anomalies.
Au terme de l'analyse lésionnelle, le bilan doit statuer sur le type d'instabilité.

# OS Fiche 32 - Epaule instable: arthroscanner

## *INTRODUCTION*

Après un bilan radiographique standard adéquat (cf. Fiche OS-3, Epaule. Instabilité antérieure récidivante : radiographie, page 367) un arthroscanner ou une arthroIRM sont indiqués dans le bilan des luxations récidivantes et des subluxations douloureuses récidivantes. L'objectif de cet examen est d'apprécier l'importance des lésions osseuses, en particulier de la glène, ainsi que les lésions capsuloligamentaires.

## *TECHNIQUE*

La technique de ponction doit être bien connue du radiologue quelle que soit la méthode de guidage. Elle s'effectue habituellement sous scopie.
S'assurer de l'absence de contre-indication à l'injection de produit de contraste iodé (cf. fiche
CIRTACI page 57).
La quantité de produit de contraste injectée est d'environ 10 ml (en cas d'injection unique de produit de contraste) ou 5 ml en cas d'injection combinée avec de l'air. Le produit doit être de basse osmolalité, de concentration inférieure ou égale à 320 mgI/ml.
L'injection intra- articulaire d'adrénaline est possible, mais inutile en cas de délai court entre l'injection et l'acquisition TDM. L'injection de Xylocaïne® est possible, non systématique.
Les clichés d'arthrographie comportent les faces 3 rotations et un profil de coiffe. Les clichés de remplissage, s'ils sont réalisés, peuvent être limités. Un cliché aiguille en place peut être utile pour montrer la voie utilisée (en cas de fuite sur l'arthroscanner).
Le délai entre l'injection et le scanner est le plus court possible, idéalement inférieur à 30 minutes.
L'arthroscanner ne peut être réalisé que si le scanner comporte au moins 4 canaux.
Le patient est positionné en décubitus dorsal, en soulevant légèrement le côté sain ; le bras homolatéral est le long du corps en légère rotation externe, épaule bien basse (le bon positionnement devra être vérifié sur le topogramme et lors de l'acquisition), le bras controlatéral est en élévation derrière la tête ; les épaules sont décalées de façon à limiter les artefacts de durcissement du faisceau de rayons X ; l'épaule à explorer est placée au plus près du centre de l'anneau.
De façon générale, une seule acquisition suffit. Elle démarre au dessus de l'articulation acromioclaviculaire et se termine en dessous du récessus inférieur de l'articulation gléno- humérale. L'épaisseur de coupes et la résolution spatiale longitudinale doivent être optimisées (de l'ordre du millimètre).
Parfois, une seconde acquisition en rotation interne peut être utile.
Il est nécessaire d'obtenir des images dans les trois plans de l'espace : coupes axiales, reconstructions planes (MPR) frontales obliques dans l'axe du supra-épineux, MPR sagittales obliques perpendiculaires à l'axe du supra-épineux, avec un filtre os, une fenêtre os et des coupes de l'ordre du millimètre. Une coupe sagittale passant par la glène doit obligatoirement être fournie (pour bien voir son rebord antéro-inférieur).
En cas de lésion associée de la coiffe, il est également nécessaire de reconstruire des coupes axiales et sagittales obliques à champ plus large incluant toute l'épaule et la

scapula, avec une épaisseur moyenne, un filtre standard et une fenêtre parties molles. Ces coupes étudient les corps charnus des muscles de la coiffe.

## *METHODE DE LECTURE ET COMPTE RENDU*

Le compte rendu apporte les précisions suivantes : importance et localisation des lésions de la glène ; importance et localisation des lésions de la tête humérale ; importance et localisation

# OS Fiche 34 - Epaule. Pathologie tendineuse : arthro-IRM

## *INTRODUCTION*

L'analyse de la coiffe des rotateurs repose, avant un éventuel traitement chirurgical, sur l'arthroscanner, l'IRM ou l'arthroIRM. Le choix de la technique est guidé par les données radiocliniques, l'âge du patient, le contexte, les données éventuelles de l'échographie et la disponibilité d'un plateau technique performant. La tendance actuelle serait plutôt de choisir l'arthroscanner quand une perforation de la coiffe est très probable (sur des données radiographiques, échographique...) et de privilégier l'arthro-IRM dans le cas contraire.

## *TECHNIQUE*

La technique de ponction doit être bien connue du radiologue quelle que soit la méthode de guidage. Elle s'effectue habituellement sous scopie, après un bilan radiographique standard récent et de bonne qualité.
S'assurer de l'absence de contre-indication à l'IRM (cf. fiche page 55), à l'injection de gadolinium (cf. fiche CIRTACI page 57), et de produit de contraste iodé (cf. fiche CIRTACI page 57).
Injection de gadolinium pour injection intra-articulaire, précédée de produit de contraste iodé pour vérifier le bon positionnement de l'aiguille. Une quantité de produit de contraste d'envi- ron 10 ml est injectée, avec plus de gadolinium que de contraste iodé (ex : 1/3 de contraste iodé, 2/3 de gadolinium). L'injection intra-articulaire d'adrénaline est possible mais inutile en cas de délai court entre l'injection et l'acquisition. L'injection préalable de Xylocaïne® est possible, non systématique.
Un cliché aiguille en place pour montrer la voie utilisée peut être utile (en cas de fuite secondaire). Des clichés d'arthrographie sont réalisés si la quantité de contraste iodé injecté est suffisante.
Le délai entre l'injection et l'IRM est le plus court possible, idéalement inférieur à 30 minutes.
La qualité d'image doit être optimisée : utilisation d'une antenne adéquate, bon position- nement de l'antenne, champ de vue inférieur à 20 cm, idéalement à 15 cm.
Patient en décubitus dorsal, en soulevant légèrement le côté sain ; le bras homolatéral est le long du corps en légère rotation externe, épaule basse (le bon positionnement devra être vérifié sur les coupes de repérage). L'épaule à explorer est positionnée au plus près du centre de l'aimant.
Le choix des séquences et des plans d'acquisition ne fait pas encore l'objet d'un consensus. Néanmoins un plan en T1 sans saturation du signal de la graisse, un plan T2 avec saturation du signal de la graisse et trois plans en T1 avec saturation du signal de la graisse sont habituels.

Une séquence 3D supplémentaire pondérée T2/T1 (type Fiesta, Cosmic…) peut éventuellement être utile.

## *METHODE DE LECTURE ET COMPTE RENDU*

Le compte rendu apporte les précisions suivantes : centrage de la tête dans la glène, présence ou non de rupture tendineuse ; type et taille de la rupture ; nombre et nom des tendons atteints ; état des muscles (volume musculaire et dégénérescence graisseuse); lésions cartilagineuses et arthrose glénohumérale ; arthrose acromioclaviculaire ; autres anomalies.

# OS Fiche 34 - Epaule. Pathologie tendineuse : arthro-scanner

## *INTRODUCTION*

L'analyse de la coiffe des rotateurs repose, avant un éventuel traitement chirurgical, sur l'arthroscanner, l'IRM ou l'arthroIRM. Le choix de la technique est guidé par les données radiocliniques, l'âge du patient, le contexte, les données éventuelles de l'échographie et la disponibilité d'un plateau technique performant. La tendance actuelle serait plutôt de choisir l'arthroscanner quand une perforation de la coiffe est très probable (sur les données des radiographies, de l'échographie...) et de privilégier l'arthro-IRM dans le cas contraire.

## *TECHNIQUE*

La technique de ponction doit être bien connue du radiologue quelle que soit la méthode de guidage. Elle s'effectue habituellement sous scopie, après un bilan radiographique standard récent et de bonne qualité.
S'assurer de l'absence de contre-indication à l'injection de produit de contraste iodé (cf. fiche CIRTACI page 57).
Injection d'environ 7 à 10 ml de produit de contraste (un peu plus en cas de rupture évidente de la coiffe) ou 5 ml en cas d'injection combinée avec de l'air. Le produit doit être de basse osmolalité, de concentration inférieure ou égale à 320 mgI/ml. L'injection intra-articulaire d'adrénaline est possible, mais inutile en cas de délai court entre l'injection et l'acquisition scanographique. L'injection de Xylocaïne® est possible.

Clichés d'arthrographie : ils comportent les faces 3 rotations et un profil de coiffe. Les clichés de remplissage doivent être limités. Un cliché aiguille en place peut être utile pour montrer la voie utilisée (en cas de fuite secondaire).
Délai entre l'injection et le scanner : le plus court possible, idéalement inférieur à 30 minutes.
L'arthroscanner ne peut être réalisé que si le scanner comporte au moins 4 canaux.
Patient en décubitus dorsal, en soulevant légèrement le côté sain ; le bras homolatéral est le long du corps en légère rotation externe (ou en rotation neutre) épaule basse (le bon positionnement devra être vérifié sur le topogramme et lors de l'acquisition), le bras controlatéral est en élévation derrière la tête ; les épaules sont décalées de façon à limiter les artefacts de durcissement du faisceau de rayons X. L'épaule à explorer est placée au plus près du centre de l'anneau.
Acquisition et reconstruction : de façon générale, une seule acquisition suffit. Elle démarre au
dessus de l'articulation acromioclaviculaire et se termine en dessous du récessus inférieur de l'articulation glénohumérale. L'épaisseur de coupes et la résolution spatiale longitudinale doivent être optimisées (de l'ordre du millimètre).
Il est nécessaire d'obtenir des images dans les trois plans de l'espace : coupes axiales, reconstructions planes (MPR) frontales obliques dans l'axe du supra-épineux, MPR sagittales obliques perpendiculaires à l'axe du supra-épineux, avec un filtre osseux, une fenêtre os et descoupes de l'ordre du millimètre. Il est également nécessaire de reconstruire des coupes axiales et sagittales obliques à champ plus large incluant toute l'épaule et la scapula, avec une épaisseur moyenne, un filtre

standard et une fenêtre parties molles. Ces coupes étudient les corps charnus des muscles de la coiffe afin de rechercher, en cas de rupture tendineuse, une amyotrophie et une dégénérescence graisseuse (classification de Bernageau et Goutallier) (Fig 1).

Le compte rendu apporte les précisions suivantes :

- présence ou non de rupture,
- type et taille de la rupture,
- nombre et nom des tendons atteints,
- état des muscles (volume musculaire et dégénérescence graisseuse) selon la classification de
- Bernageau et Goutallier (Fig 1),
- lésions cartilagineuses et arthrose glénohumérale,
- arthrose acromioclaviculaire,
- autres anomalies. Dosimétrie (cf. fiche page 37).




***Fig. 1.*** *Classification TDM de Bernageau et Goutallier des muscles de la coiffe en fonction de leur infiltration graisseuse.*

*Stade 0 : pas d'infiltration (normal) ;*

*stade 1 : fines et discrètes traînées graisseuses (normal) ;*

*stade 2 : moins de graisse que de muscle ;*

*stade 3 : autantde graisse que de muscle ;*

*stade 4 : plus de graisse que de muscle.*

# OS Fiche 36 - Epaule. Pathologie tendineuse: IRM

## *INTRODUCTION*

L'analyse de la coiffe des rotateurs repose, avant un éventuel traitement chirurgical, sur l'arthroscanner, l'IRM ou l'arthroIRM. Le choix de la technique est guidé par les données radiocliniques, l'âge du patient, le contexte, les données éventuelles de l'échographie et la disponibilité d'un plateau technique performant.

## *TECHNIQUE*

Bilan radiographique standard récent de bonne qualité.

S'assurer de l'absence de contre-indication à l'IRM (cf. fiche page 55).

Patient en décubitus dorsal, en soulevant légèrement le côté sain ; le bras homolatéral est le long du corps en légère rotation externe (le bon positionnement devra être vérifié sur les coupes de repérage), l'épaule à explorer est positionnée au plus près du centre de l'aimant, en essayant de bien abaisser le moignon de l'épaule.

Qualité d'image optimisée : antenne adéquate, bon positionnement de l'antenne, champ de

vue inférieur à 20 cm (idéalement à 15 cm).

Trois plans d'acquisition sont obligatoires, en pondération T2 avec saturation du signal de la graisse :

- plan axial depuis le sommet de l'articulation acromioclaviculaire jusqu'au récessus inférieur de l'articulation glénohumérale (Fig 1),
- plan frontal oblique parallèle au supra-épineux et couvrant l'ensemble de l'articulation
- scapulohumérale (Fig 2),
- plan sagittal oblique perpendiculaire au supra-épineux depuis l'extrémité distale du tendon jusqu'au milieu des corps des muscles de la coiffe (Fig 3).

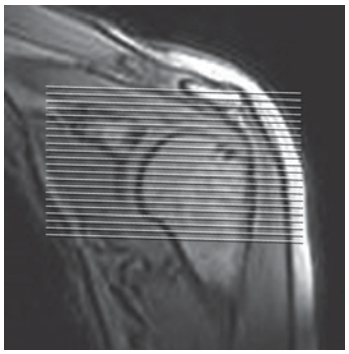

***Fig 1.*** *Plan axial.*

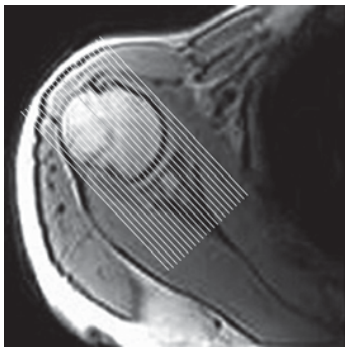

***Fig 2.*** *Plan coronal oblique*

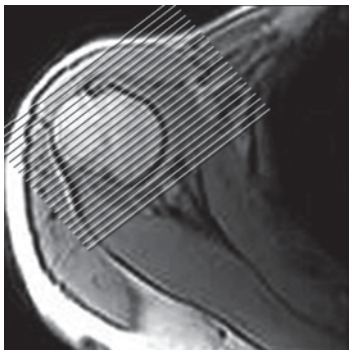

***Fig 3.*** *Plan sagittal oblique*

Le TE doit être suffisamment long (60-80 ms) pour supprimer l'artefact d'angle magique et différencier les tendinopathies des ruptures. Chaque acquisition comporte 16 à 20 coupes dont l'épaisseur est inférieure ou égal à 4 mm avec un gap de l'ordre de 10 % (Fig 4).

Un plan T1 sans saturation du signal de la graisse (axial OU sagittal) est obligatoire, notam- ment en cas de rupture tendineuse, mais les deux plans (axial ET sagittal) sont préférables : 12 à 20 coupes axiales (Fig 5) couvrant du trochiter au bord spinal de la scapula et une dou- zaine de coupes sagittales couvrant du trochiter au tiers médial de la scapula, de 4 à 5 mm d'épaisseur centrées sur les muscles de la coiffe (coupe en Y de la scapula dans le plan sagittal) (Fig 6). Ces coupes sont destinées essentiellement à apprécier le volume et la trophicité des muscles courts rotateurs.

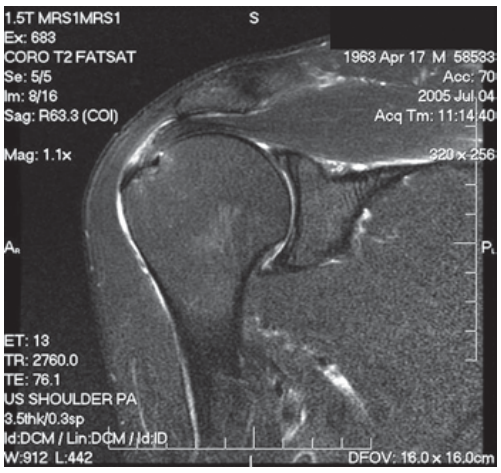


***Fig 4.*** *Exemple de coupe frontale obtenue sur un imageur 1,5 T (TE : 76 ms, TR : 2 760 ms, FOV : 16 cm, épaisseur 3,5 mm).*

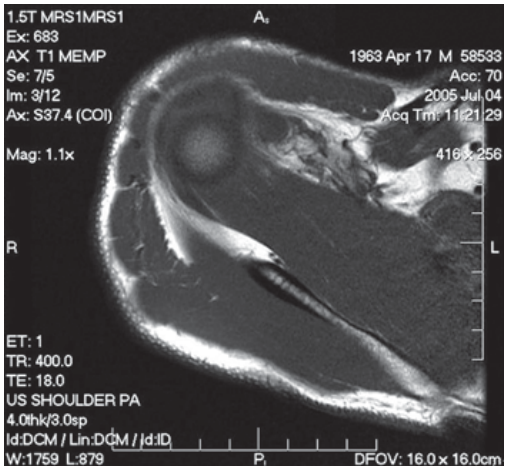


***Fig 5.*** *Coupe T1 axiale.*

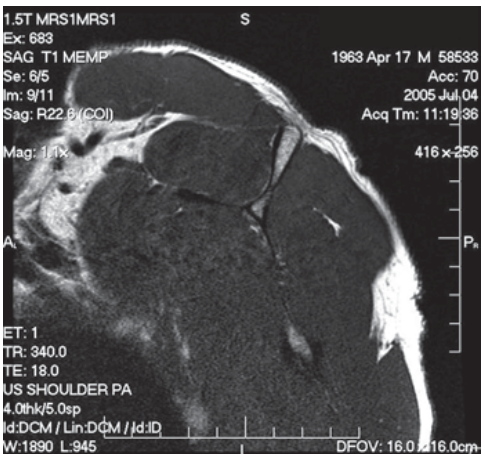


***Fig 6.*** *Coupe T1 sagittale en Y.*

## METHODE DE LECTURE ET COMPTE RENDU

Le **compte rendu** apporte les précisions suivantes : présence ou non de rupture ; type et taille de la rupture ; nombre et nom des tendons atteints ; état des muscles (volume musculaire et dégénérescence graisseuse) ; lésions cartilagineuses et arthrose glénohumérale ; arthrose acromioclaviculaire ; autres anomalies, notamment état de la bourse sousacromiodeltoïdienne et de l'intervalle des rotateurs.

# COUDE

# RADIOGRAPHIE

# TRAUMATISME DU COUDE

| Description de la situation clinique | |
|---|---|
| **Nom** | Traumatisme du coude |
| **Spécialité** | Traumatologie |
| **Date de validation médicale** | 1 1 2013 |
| **Description** | |

| Description d'examen | | | | | |
|---|---|---|---|---|---|
| **Nom** | Radiographie du coude | | | | |
| **Recommandation** | Indiqué | | | | |
| **Grade** | *A* | B | *C* | | *AE* |
| **Dose** | *0* | I | *II* | *III* | *IV* |
| **Description** | Une hémarthrose peut être le seul signe radiographique d'une fracture non visible sur les radiographies standard de face et de profil. Plutôt que de renouveler ces mêmes clichés ou de recourirà des incidences spéciales, une échographie, une TDM, voire une IRM peuvent être indiquées. | | | | |

# OS Fiche 8 - Traumatisme du coude : radiographie

## *OBJECTIF*

- Déterminer la présence ou l'absence d'une luxation ou d'une fracture du coude.
- Préciser le type de fracture, son siège, le déplacement des fragments.

## *TECHNIQUE*

- Au minimum deux incidences (face et profil). Leur difficulté dépend de l'impotence et de l'importance du traumatisme.
- La face est souvent difficile à réaliser en cas de flessum. Dans ce cas, ne pas hésiter à faire deux incidences : l'une perpendiculaire au bras, l'autre à l'avant bras. Le profil est plus facile à effectuer : coude fléchi à 90°, membre horizontal reposant sur la plaque, pouce en l'air.
- Au moindre doute, compléter par des clichés obliques, notamment en cas d'épanchement intra-articulaire sans fracture visible sur la face ou le profil. Les clichés de profil modifié en inclinant de rayon de 45° par rapport à l'avant-bras objectivent très bien la tête radiale, le capitellum et le processus coronoïde.

## *METHODE DE LECTURE ET COMPTE RENDU*

- Analyse minutieuse :
    - des parties molles à la recherche d'un épanchement articulaire,
    - des surfaces osseuses : extrémité distale de l'humérus, extrémité proximale de l'ulna et du radius et notamment de la tête radiale,
    - des rapports des surfaces osseuses à la recherche d'une (sub)luxation.
- Préciser sur le compte rendu :
    - l'absence ou la présence d'une fracture ou d'une luxation,
    - l'absence ou la présence d'un épanchement intra-articulaire,
    - le type éventuel de la lésion traumatique : siège, instabilité, rapports avec les surfaces
    - articulaires,
    - l'existence de fragments osseux déplacés susceptibles de gêner la réduction.
    - La nécessité éventuelle d'autres examens (scanner, ou chez l'enfant échographie à la recherche d'une fracture, d'une lésion physaire ou épiphysaire), notamment en cas d'épanchement intra-articulaire sur les clichés simples sans fracture visible.

# ECHOGRAPHIE

# OS Fiche 72 - Bilan d'une douleur antérieure du coude : échographie

## *OBJECTIF*

Le but de l'échographie est de démembrer les principales lésions susceptibles d'entraîner une douleur antérieure du coude :

- Lésion du tendon distal du biceps brachial : rupture (ou désinsertion distale) complète ou partielle ; désinsertion, complète ou non, de la jonction myotendineuse ; tendinopathie (parfois calcifiante) ; enthésopathie distale ; péritendinopathie.
- Bursite bicipitoradiale.
- Distension articulaire, éventuellement kystique.
- Atteinte non spécifique des différents éléments anatomiques antérieurs (muscle, tissu sous-cutané, veine, ...).

### *Prérequis*

Bonne connaissance de l'anatomie et de l'échoanatomie régionales.

Matériel de bonne qualité.

Bilan radiographique récent de bonne qualité pour ne pas méconnaître une atteinte osseuse ou articulaire.

## *TECHNIQUE*

Sonde linéaire de fréquence et de focalisation adaptées. L'utilisation du doppler puissance (ou couleur) est pratiquement systématique à la recherche d'une hyperhémie synoviale, d'une réaction vasculaire à une atteinte du biceps, pour éliminer une phlébite superficielle ou pro- fonde. Comparer le plus souvent possible au côté opposé en particulier en cas d'anomalie.

Etude de la région antérieure de la cavité articulaire et la fosse antérieure par des coupes sagittales (Fig 1), puis axiales du coude en légère flexion à la recherche d'un épanchement, d'un corps étranger ostéocartilagineux intra-articulaire, d'une irrégularité corticale ou d'une synovite. En cas de détection ou de suspicion d'un corps étranger antérieur, les autres récessus articulaires doivent également être explorés pour faire un bilan articulaire complet.

Etude du tendon distal du biceps : bras en extension et en supination forcée, repérer le tendon au versant antérieur du muscle brachial. Le suivre dans le plan axial depuis la jonction myotendineuse jusqu'à son insertion sur la tubérosité radiale (Fig 2), en « utilisant » l'artéfact d'anisotropie pour le rendre hypoéchogène dans un milieu plutôt hyperéchogène.

Etudier ensuite le tendon en remontant vers le pli du coude et en recherchant ses rapports avec l'artère et les nerfs (médian et radial) voisins (Fig 3). Une coupe axiale comparative de ce tendon est également effectuée. Ensuite, faire pivoter la sonde de 90° pour repérer la structure fibrillaire du tendon que l'on étudie dans son grand axe (Fig 4). Le tendon peut également être étudié coude fléchi à 90°, ce qui le rend plus superficiel. En cas de rupture tendineuse, rechercher une éventuelle lésion surajoutée de l'expansion aponévrotique (lacertus fibrosus) qui amarre le tendon et passe en superficie des muscles fléchisseurs, et évaluer la rétraction éventuelle du muscle bicipital.

La conduite de l'examen doit être systématique.

## *COUPES DE BASE*

- Coupe sagittale de la fosse antérieure et du processus coronoïde (Fig 1).
- Coupe sagittale du versant huméroradial de l'interligne.
- Coupe axiale montrant le tendon distal du biceps au niveau de son insertion sur la
- tubérosité radiale (Fig 2).
- Coupe axiale montrant l'artère humérale encadrée du tendon du biceps latéralement et du nerf médian médialement (Fig 3).
- Coupe sagittale de la jonction myotendineuse du biceps au versant superficiel du muscle
- brachial antérieur.
- Coupe sagittale du tendon du biceps au niveau de son insertion sur la tubérosité radiale (Fig 4).

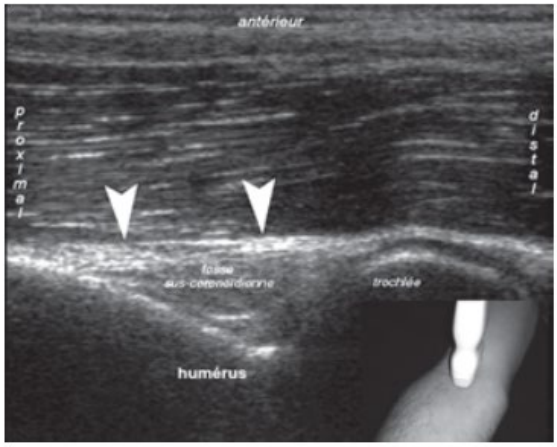


***Fig 1.*** *Coupe sagittale de la fosse antérieure du coude normale, emplie de graisse (têtes de flèches).*

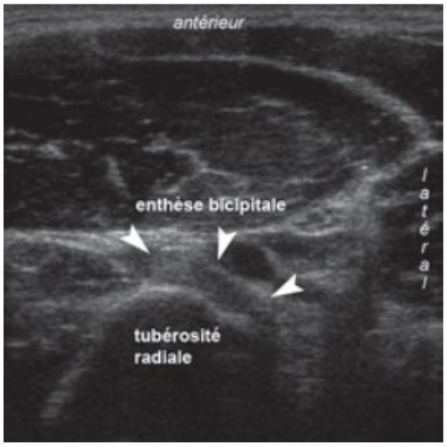


***Fig 2.*** *Coupe axiale passant par l'enthèse du tendon du biceps (têtes de flèches).*

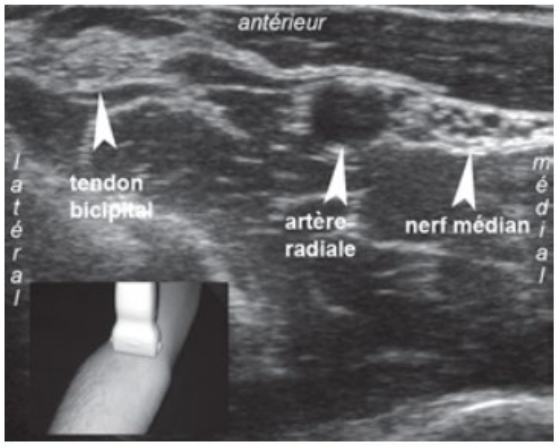


***Fig 3.*** *Coupe axiale antérieure du coude.*

***Fig 4.*** *Coupe longitudinale du tendon distal du biceps jusqu'à son enthèse.*

## *METHODE DE LECTURE ET COMPTE RENDU*

Décrire et évaluer par comparaison au côté opposé :

- Un épanchement intra-articulaire, une éventuelle synovite, un corps étranger intra-articulaire.
- Une anomalie du tendon distal du biceps, en particulier un épaississement tendineux, source de compression du paquet vasculo-nerveux.
- Une éventuelle rétraction musculaire en cas de rupture tendineuse.
- Une bursite bicipitoradiale.
- L'importance de la vascularisation au Doppler.

# OS Fiche 73 - Bilan d'une douleur latérale du coude : Echographie

## *INTRODUCTION*

Le but de l'échographie est de démembrer les principales lésions susceptibles d'entraîner une douleur latérale du coude :

- Lésion des tendons des muscles épicondyliens latéraux : tendinopathie (calcifiante ou non), enthésopathie, désinsertion soit au niveau de l'enthèse soit au niveau de la jonction myo- tendineuse.
- Atteinte du ligament collatéral latéral.
- Irritation de la branche profonde du nerf radial.

### *Prérequis*

Bonne connaissance de l'anatomie et de l'échoanatomie régionales.

Matériel de bonne qualité.

Bilan radiographique récent de bonne qualité pour ne pas méconnaître une atteinte osseuse ou articulaire.

## *TECHNIQUE*

Sonde linéaire de fréquence et de focalisation adaptées à la profondeur des éléments à étudier. Les fréquences harmoniques peuvent être utiles ainsi qu'un matériel d'interposition (poche à eau ou grande quantité de gel) surtout si les reliefs osseux sont proéminents.

Comparer le plus souvent possible au côté opposé, en particulier en cas d'anomalie.

Patient assis, face à l'examinateur, à la même hauteur que lui.

Le tendon commun des muscles épicondyliens s'examine au mieux coude fléchi à 90°, d'abord dans l'axe des fibres pour en apprécier la structure fibrillaire (Fig 1), puis perpendiculairement à cet axe (Fig 2). Une contraction musculaire (poing fermé en extension) potentialise la recherche d'une désinsertion. L'analyse doppler en relâchement tendineux est systématique.

Ces mêmes coupes permettent d'étudier le ligament collatéral latéral au versant profond du tendon (normal, épaissi, distendu ou rompu) ainsi que le ligament annulaire.

Un balayage axial antérolatéral analyse la partie proximale du nerf radial à la recherche d'un

syndrome canalaire de sa branche postérieure au niveau de l'arcade de Fröhse (Fig 3 et 4).

Une anomalie du versant latéral de l'articulation est également recherchée (forme et revête- ment chondral du capitellum, anomalie corticale, distension des récessus, nodule chondro- mateux intra-articulaire...).

## COUPES DE BASE

- Coupe frontale du tendon commun des épicondyliens latéraux (Fig 1).
- Coupe axiale de ce même tendon (Fig 2).
- Coupe axiale, voire longitudinale passant par la branche profonde motrice du nerf radial (Fig 3, 4).

## METHODE DE LECTURE ET COMPTE RENDU

Décrire et évaluer par comparaison au côté opposé :

- Un épanchement intra-articulaire, une éventuelle synovite, un corps étranger intra-articulaire.
- Une anomalie du tendon distal du biceps, en particulier un épaississement tendineux, source de compression du paquet vasculo-nerveux.
- Une éventuelle rétraction musculaire en cas de rupture tendineuse.
- Une bursite bicipitoradiale.
- L'importance de la vascularisation au Doppler.

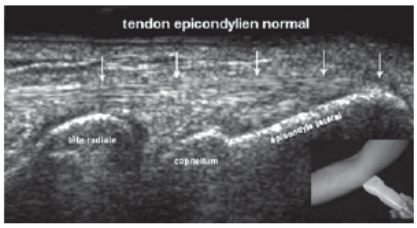


*Fig 1. Coupe frontale du tendon commun des épicondyliens latéraux.*

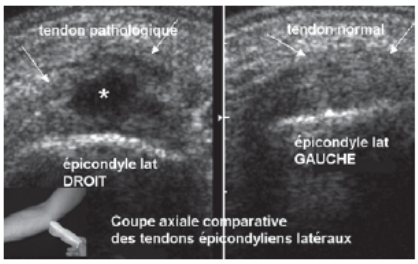


*Fig 2. Coupe axiale comparative du tendon commun des épicondyliens latéraux [normale à gauche, pathologique à droite (astérisque)].*

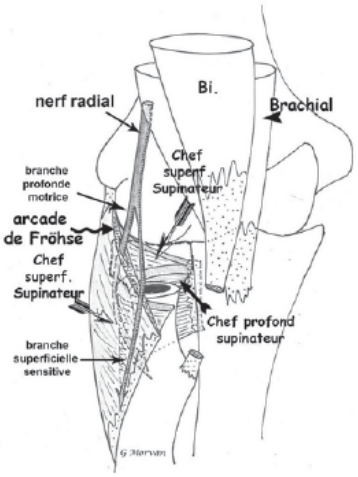


*Fig 3. Branche profonde du nerf radial. Vue antérieure du coude. La tête radiale a été réséquée. La branche profonde motrice du nerf radial pénètre dans le chef superficiel du muscle supinateur [dont le bord proximal forme une arcade plus ou moins épaisse et fibreuse (arcade de Fröhse) qui peut comprimer le nerf lors des mouvements de pronosupination], puis contourne le col du radius entre les deux chefs.*

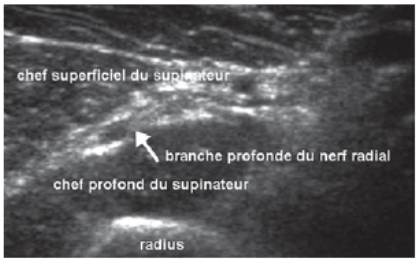


*Fig 4. Coupe axiale. Branche profonde du nerf radial entre les deux chefs du muscle supinateur.*

# OS Fiche 74 - Bilan d'une douleur médiale du coude : Echographie

## *INTRODUCTION*

Le but de l'échographie, en complément du bilan radiographique, est de démembrer les princi- pales lésions susceptibles d'entraîner une douleur médiale du coude :

- Lésion du tendon commun des muscles épicondyliens médiaux.
- Lésion du ligament collatéral médial.
- Syndrome canalaire du nerf ulnaire.

### *Prérequis*

Bonne connaissance de l'anatomie et de l'échoanatomie régionales.

Matériel de bonne qualité.

Bilan radiographique récent de bonne qualité pour ne pas méconnaître une atteinte osseuse ou articulaire.

## *TECHNIQUE*

Sonde linéaire de fréquence et de focalisation adaptées à la profondeur des éléments à étudier. Les fréquences harmoniques peuvent être utiles ainsi qu'un matériel d'interposition (poche à eau ou grande quantité de gel) surtout si les reliefs osseux sont proéminents.

Comparer le plus souvent possible au côté opposé en particulier en cas d'anomalie.

- Etude du **tendon commun des muscles épicondyliens** médiaux coude en extension ou légère flexion, main en supination, d'abord dans l'axe des fibres pour apprécier la structure fibrillaire du tendon (coupes coronales) puis perpendiculairement à cet axe. Le tendon est échogène, fibrillaire (Fig 1). L'examen recherche des modifications d'échogénicité, d'échostructure, une fissuration, une rupture partielle ou complète, des calcifications, une irrégularité de la corticale osseuse au niveau de l'enthèse... Le doppler en relâchement tendineux, est indispensable pour l'étude de la microvascularisation locale (recherche d'une hyperhémie tendineuse, souvent cor- rélée à une symptomatologie douloureuse) et utile pour le repérage des vaisseaux.
- Etude du **ligament collatéral médial :**

Son faisceau antérieur est le plus accessible et fonctionnellement le plus important. Il est visua- lisé dans son grand axe en profondeur du tendon, par une coupe coronale oblique entre l'épi- condyle médial et le versant médial du processus coronoïde (Fig 2), coude en extension. Il est souvent hypoéchogène par anisotropie. On recherche des lésions ligamentaires aiguës ou chro- niques. L'étude statique est éventuellement complétée par une étude dynamique en valgus.

- Etude **du nerf ulnaire :**

Situé au versant postérieur de l'épicondyle médial, il est étudié par un balayage axial, complété par des coupes longitudinales.
Le nerf, mono ou plurifasciculaire, est mesuré (surface et épaisseur, modification de calibre à l'entrée et la sortie du tunnel ulnaire). Son aire est ≤ 8 mm2.

Rechercher des modifications d'échogénicité, d'échostructure, une éventuelle hyperhémie au doppler puissance.
Une étude axiale durant la flexion du coude recherche une éventuelle (sub)luxation du nerf, parfois associée à un ressaut du chef médial du triceps.
Le contenu du tunnel ulnaire est étudié (dilatation d'un récessus articulaire, corps étranger intraarticulaire, ostéophyte, kyste, muscle accessoire...).

## COUPES DE BASE

- Coupe coronale (Fig 1) et axiale sur le tendon commun des épicondyliens médiaux et leur jonction myotendineuse.
- Coupe coronale oblique du faisceau antérieur du ligament collatéral médial (Fig 2).
- Coupe axiale passant par l'épicondyle médial et l'olécrane montrant le contenu et les parois du tunnel ulnaire (Fig 3a) (en extension et en flexion s'il existe une instabilité du nerf ulnaire).
- Coupe longitudinale postéromédiale passant par le nerf ulnaire dans son grand axe (Fig 3b).

*Fig 1. Coupe coronale du tendon commun des épicondyliens médiaux.*

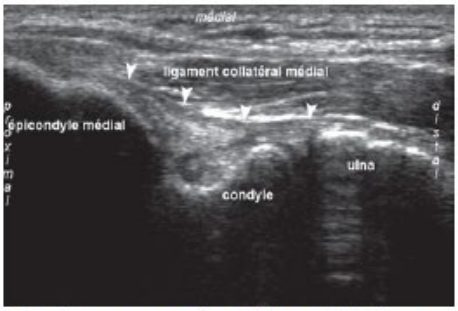


*Fig 2. Coupe coronale oblique du faisceau antérieur du ligament collatéral médial.*

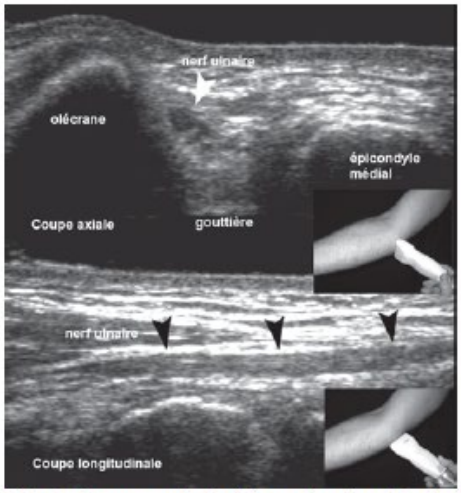


*Fig 3. Coupe axiale (a) et longitudinale (b) du tunnel cubital et du nerf ulnaire (têtes de flèches).*

## METHODE DE LECTURE ET COMPTE RENDU

Il décrit l'aspect des trois structures principales de cette région ainsi que leur environnement.
Quantifier les anomalies du nerf ulnaire par rapport au côté opposé.

## *TRANSMISSION DE L'INFORMATION*

Le principe est que l'on puisse refaire le compte-rendu de l'échographie a posteriori au seul vu des images (sauf pour les études dynamiques). Les clichés fournis seront donc démonstratifs, bien annotés, lisibles par un clinicien, comprendront tous les éléments pathologiques et seront le plus souvent possible comparés au côté sain.

# OS Fiche 75 - Bilan d'une douleur postérieure du coude : Echographie

## *INTRODUCTION*

Le but de l'échographie est de démembrer les principales lésions susceptibles d'entraîner une douleur postérieure du coude :

- lésion du tendon distal du triceps brachial (rupture, désinsertion distale complète ou le plus souvent partielle, avec ou sans arrachement osseux ; tendinopathie parfois calcifiante ; enthésopathie distale mécanique ou inflammatoire...) ;
- épanchement intra-articulaire, synovite, nodules ostéochondromateux enchâssés dans le
- récessus postérieur ;
- atteinte du tissu sous-cutané postérieur (hygroma en particulier).

### *Prérequis*

Bonne connaissance de l'anatomie et de l'échoanatomie régionales.
Matériel de bonne qualité.
Bilan radiographique récent de bonne qualité pour ne pas méconnaître une atteinte osseuse ou articulaire.

## *TECHNIQUE*

Sonde linéaire de fréquence élevée et de focalisation adaptées aux éléments superficiels à étudier. L'utilisation du doppler puissance est pratiquement systématique à la recherche d'une hyperhémie synoviale, d'une réaction vasculaire à une atteinte du triceps en particulier au niveau de son enthèse, pour déterminer la composante vasculaire d'un hygroma. L'utilisation d'un matériel d'interposition ou d'une grande quantité de gel est souhaitable en raison de l'aspect saillant de l'olécrane et de la topographie superficielle des lésions.
Comparer le plus souvent possible au côté opposé.
Coude en flexion, étude de la fosse postérieure dans le plan axial et dans le plan sagittal (Fig 1) à la recherche d'un épanchement, d'un nodule ostéochondromateux intra-articulaire ou d'une synovite.
Dans la même position, dans le plan sagittal (Fig 2) puis dans le plan axial, étude du tendon distal du triceps : jonction myotendineuse, corps du tendon, enthèse. Rechercher une rupture, une tendinopathie ou une enthésopathie. Le caractère multifasciculaire du tendon favorise les lésions partielles.
Coude en extension, étude doppler du tendon et celle des tissus sous-cutanés postérieurs (confirmation du caractère symptomatique d'une tendinopathie, recherche d'une enthéso- pathie inflammatoire, recherche d'une hypervascularisation pariétale d'un hygroma en faveur de son caractère inflammatoire ou infectieux).
En cas de détection ou de suspicion d'un corps étranger intra-articulaire postérieur, explorer les autres récessus.

## COUPES DE BASE

- Coupes axiale et sagittale de la fosse postérieure et de l'olécrane (Fig 1).
- Coupe sagittale du tendon tricipital depuis sa jonction myotendineuse jusqu'à son insertion (Fig 2).
- Coupe axiale du tendon tricipital au niveau de la jonction myotendineuse.
- Coupe axiale du tendon tricipital au niveau de l'enthèse olécranienne.
- Coupe sagittale du tissu souscutané rétro-olécranien.

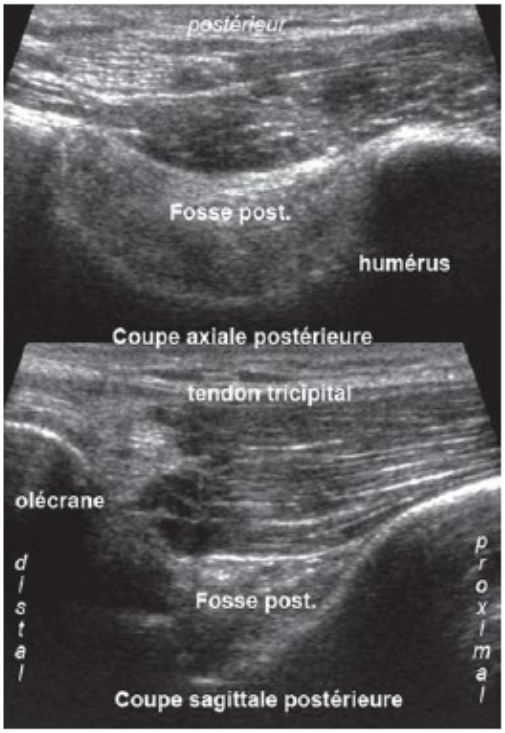


*Fig 1. Coupes axiale (a) et sagittale (b) de la fosse postérieure du coude.*

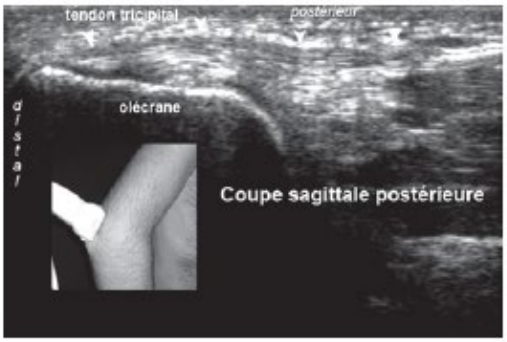


*Fig 2. Coupe sagittale du tendon tricipital (têtes de flèches).*

## COMPTE RENDU

Décrire les épanchements intra-articulaires, les synovites éventuelles, les nodules intra- articulaires, les anomalies du tendon distal du triceps, un éventuel hygroma, l'intensité de l'hypervascularisation au doppler.

# IMAGERIE EN COUPE
# SCANNER-IRM

# OS Fiche 41 - Coude traumatique: scanner

## *INTRODUCTION*

Après un bilan clinique soigneux et des radiographies de qualité, l'évaluation d'un coude traumatique repose sur le scanner en cas de suspicion de fracture, ou pour le bilan de celle-ci. L'IRM et l'arthroIRM sont rarement indiquées pour le bilan des instabilités post-traumatiques au stade chronique.

## *TECHNIQUE*

Pas de préparation nécessaire.
Patient en décubitus ventral ou latéral, coude au-dessus de la tête, placé au centre de l'anneau, si possible en supination.

### *Acquisition et reconstructions*

L'examen ne peut être valablement effectué que sur un appareil comportant au moins quatre
canaux.
Une seule acquisition axiale suffit démarrant au-dessus de la palette humérale et se terminant sous la tubérosité bicipitale du radius. En cas de fracture, l'acquisition doit explorer l'ensemble des lésions osseuses.
L'épaisseur des coupes doit être inframillimétrique. Réaliser des reconstructions en filtre osseux dans les trois plans de l'espace avec un champ de reconstruction de petite taille et en filtre parties molles pour les reconstructions 3D en rendu de volume.
Les reconstructions planes (MPR) axiales doivent couvrir la totalité des lésions osseuses : plan frontal parallèle au plan biépicondylien, plan sagittal perpendiculaire au plan frontal.
Des reconstructions 3D en rendu de volume sont hautement souhaitables en cas de fracture, avec plusieurs incidences, si nécessaire après extraction des pièces osseuses.

## *COMPTE RENDU*

Il apporte les précisions suivantes : présence de fracture ; localisation, étendue et importance des déplacements et de l'atteinte des surfaces articulaires ; présence de fragments osseux incarcérés dans les interlignes; atteinte associée des parties molles.
Dosimétrie (cf. fiche page 37).

# OS Fiche 39 - Coude. Bilan d'une raideur : arthroscanner

## *INTRODUCTION*

Les raideurs du coude sont le plus souvent d'origine articulaire. Dans ce cas, leur évaluation repose, après un bilan clinique soigneux et des radiographies du coude de qualité, sur l'arthroscanner.

## *TECHNIQUE*

Aucune préparation.
S'assurer de l'absence de contre-indication à l'injection de produit de contraste iodé (cf. fiche CIRTACI page 57).
Une acquisition TDM avant injection intra-articulaire peut être utile pour détecter des corps étrangers faiblement opaques qui pourraient être noyés secondairement dans le produit de contraste.
La technique de ponction articulaire doit être bien connue du radiologue, quelle que soit la technique de guidage. Injection intra-articulaire d'au moins 5 ml de produit de basse osmolalité, de concentration inférieure ou égale à 320 mg/ml. Des clichés arthrographiques peuvent être réalisés (face et profil, obliques).
Délai entre l'injection et le scanner : le plus court possible, idéalement inférieur à 20 minutes.
L'arthroscanner ne peut être réalisé qu'avec un appareil comportant au moins 4 canaux.
Positionnement sur la table d'examen : patient en décubitus latéral, coude en extension maximale, placé au centre de l'anneau, main si possible en supination.

### *Acquisition et reconstructions*

L'acquisition axiale démarre au-dessus de la palette humérale et se termine sur le tubercule bicipital du radius. L'épaisseur des coupes doit être inframillimétrique. Des reconstructions sont réalisées en filtre osseux dans les trois plans de l'espace avec un champ de vue de petite taille.
Le plan axial doit explorer l'ensemble des interlignes, y compris l'interligne radio-ulnaire proximal. Le plan frontal doit être parallèle au plan bi-épicondylien et explorer l'ensemble des structures articulaires. Le plan sagittal, le plus important, est perpendiculaire au plan frontal défini précédemment et doit explorer l'ensemble des structures articulaires (Fig 1).

*Fig 1. Limitation de l'extension et de la flexion du coude par des formations ostéophytiques. Même coupe sagittale sans préparation et après arthrographie.*

Une acquisition en flexion maximale peut être utile en cas de limitation de la flexion pour objectiver les conflits antérieurs. Dans ce cas, le patient est en procubitus, le coude en flexion maximale positionné devant sa tête.

## COMPTE RENDU

Il décrit l'état des structures cartilagineuses, la localisation et l'étendue des lésions, la présence de lésions arthrosiques, d'ostéophytes, le nombre et la localisation des corps étrangers intra- articulaires, l'état des structures osseuses et capsulosynoviales, éventuellement la capacité articulaire.
Dosimétrie (cf. fiche page 37)

# OS Fiche 40 - Coude. Bilan d'une tendinopathie rebelle : IRM

## *INTRODUCTION*

Après un bilan clinique et radiographique soigneux, l'évaluation d'une tendinopathie rebelle du coude peut justifier une IRM dans la mesure où un bilan échographique de bonne qualité n'a pas suffit à apporter tous les renseignements requis.

## *TECHNIQUE*

S'assurer de l'absence de contre-indication à l'IRM (cf. fiche page 55) et en cas d'injection de gadolinium (cf. fiche CIRTACI page 57).
Après pose d'une voie veineuse controlatérale (qu'il vaut mieux prévoir de principe avant l'installation du patient), installation du patient en décubitus ventral, bras au-dessus de la tête, coude en extension, positionné au plus près du centre du tunnel, si possible main en supination.
En cas d'exploration spécifique du tendon distal du biceps, le patient peut être installé bras au-dessus de la tête, coude fléchi à 90°, poignet en supination maximale.
Antenne genou ou antenne de surface souple, ou antenne genou (ou cheville) avec cheminée pour pouvoir mettre le coude à 90°.

### *Séquences de base*

Elles dépendent de la pathologie tendineuse explorée. On distingue l'exploration d'une pathologie des tendons épicondyliens latéraux et médiaux, l'exploration du tendon tricipital et l'exploration du tendon distal du biceps.
Pour les **tendons épicondyliens**, réaliser des coupes axiales et coronales en FSE modérément pondérées T2 (TE entre 45 et 60 ms) avec saturation du signal de la graisse (ou en STIR) et une séquence T1 coronale (Fig 1). Des séquences T1 avec injection intraveineuse de gadolinium et saturation de la graisse (coronale et axiale) peuvent être utiles au diagnostic positif des lésions tendineuses, à l'appréciation de leur sévérité, ainsi qu'au diagnostic des lésions associées (pathologie articulaire). Une exploration de l'articulation du coude est systématique.

*Fig 1. Coupes frontales pondérées en T1 et T2. Enthésopathie du tendon commun des épicondyliens latéraux (tête de flèche).*

Pour le **tendon tricipital**, réaliser des coupes axiales et sagittales en FSE modérément pondérées T2 (TE entre 45 et 60 ms) avec saturation du signal de la graisse (ou en STIR) et une séquence T1 sagittale. Des séquences en T1 avec injection intraveineuse de gadolinium et saturation de la graisse (sagittale et axiale) peuvent être utiles.
Pour le **tendon distal du biceps**, le plan d'exploration dépend de l'installation du patient. Si le patient est installé coude en extension, les coupes axiales (Fig 2) et sagittales sont les plus informatives. Si le patient est installé coude fléchi à 90°, les coupes frontales antérieures dans le plan de la diaphyse humérale sont les plus informatives et permettent une bonne exploration du tendon distal jusqu'à son insertion tubérositaire (technique de Giuffrè. AJR, 2004, 182, 944-946) (Fig 3). Des séquences en FSE modérément pondérés T2 (TE entre 45 et 60 ms) avec saturation du signal de la graisse (ou en STIR) et une séquence en T1 sont indispensables. Des séquences en T1 avec injection intraveineuse de gadolinium et saturation de la graisse peuvent être utiles. On peut aussi utiliser une séquence 3D en écho de gradient avec saturation de la graisse et injection de gadolinium. Le volume exploré doit comporter l'ensemble du tendon, depuis son insertion radiale jusqu'à sa jonction myotendineuse.

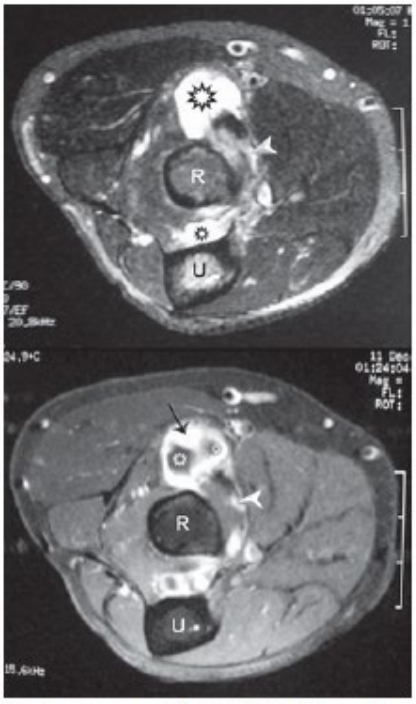


*Fig 2. Coupes axiales T2 et T1 après injection de gadolinium et saturation du signal de la graisse.*
*Bursopathie bicipitale en hypersignal en T2 (étoiles noires), dont seule la paroi prend le contraste, le signal central ne se rehaussant pas après injection de gadolinium (étoiles blanches).*
*Tendon bicipital : tête de flèche*

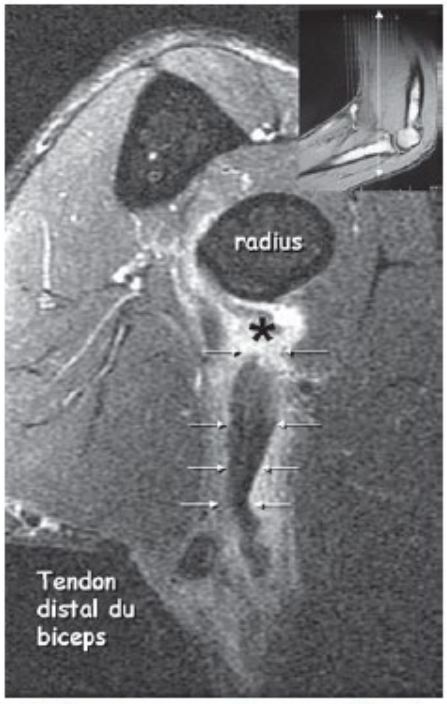


*Fig. 3. Coupes coronales parallèles à l'humérus, coude fléchi à 90°, FSE T2 avec saturation de la graisse. Rupture distale du tendon du biceps (astérisque). Le tendon est souligné par des flèches blanches.*

Facteurs de qualité de l'image : la qualité de l'image doit être optimisée : antenne dédiée, champ de vue inférieur à 16 cm si possible, épaisseur des coupes inférieures ou égales à 3 mm avec un espace intercoupe inférieur à 30 % de l'épaisseur de coupe, rapport signal sur bruit suffisant.

## *COMPTE RENDU*

Il apporte les précisions suivantes : diagnostic positif, nom des tendons atteints, extension et gravité des lésions (tendinopathie, enthésopathie, rupture et désinsertion partielle ou totale… ; lésions associées (par exemple, lésions des ligaments collatéraux dans les atteintes des tendons épicondyliens…), articulaires, osseuses, nerveuses, ligamentaires ou diagnostic différentiel.

# POIGNET

# Traumatisme du poignet

| Description de la situation clinique | |
|---|---|
| **Nom** | Traumatisme du poignet |
| **Spécialité** | Traumatologie |
| **Date de validation médicale** | 1 1 2013 |
| **Description** | |

| Description d'examen | | | | | |
|---|---|---|---|---|---|
| **Nom** | Radiographie du poignet | | | | |
| **Recommandation** | Indiqué | | | | |
| **Grade** | *A* | B | *C* | | *AE* |
| **Dose** | *0* | I | *II* | *III* | *IV* |
| **Description** | Des radiographies de face et de profil suffisent si la fracture est cliniquement évidente. En cas de doute, des incidences spéciales (scaphoïde, pisiforme, etc.)s'imposent. L'échographie facilite le dépistage des fractures occultes par la mise en évidence d'un épanchement intra-articulaire. | | | | |

| Description d'examen | | | | | |
|---|---|---|---|---|---|
| **Nom** | Scanner du poignet | | | | |
| **Recommandation** | Indiqué seulement dans des cas particuliers | | | | |
| **Grade** | *A* | B | *C* | | *AE* |

| | | | | | |
|---|---|---|---|---|---|
| **Dose** | *0* | I | *II* | *III* | *IV* |
| **Description** | Examen de choix pour le bilan des fractures. Performance à préciser pour les fractures occultes. | | | | |

| **Description d'examen** | | | | | |
|---|---|---|---|---|---|
| **Nom** | IRM du poignet | | | | |
| **Recommandation** | Indiqué seulement dans des cas particuliers | | | | |
| **Grade** | *A* | B | *C* | | *AE* |
| **Dose** | 0 | *I* | *II* | *III* | *IV* |
| **Description** | Exploration de choix pour le diagnostic de fracture occulte. | | | | |

| **Description d'examen** | | | | | |
|---|---|---|---|---|---|
| **Nom** | Scintigraphie du squelette | | | | |
| **Recommandation** | Indiqué seulement dans des cas particuliers | | | | |
| **Grade** | *A* | B | *C* | | *AE* |
| **Dose** | *0* | *I* | II | *III* | *IV* |
| **Description** | Scintigraphie du squelette indiquée secondairementen cas de douleur persistante si les radiographies etle scanner sont normaux. | | | | |

# Traumatisme du poignet

| Description de la situation clinique | |
|---|---|
| **Nom** | Fracture de fatigue |
| **Spécialité** | Traumatologie |
| **Date de validation médicale** | 1 1 2013 |
| **Description** | |

| Description d'examen | | | | | |
|---|---|---|---|---|---|
| **Nom** | Radiographie | | | | |
| **Recommandation** | Indiqué | | | | |
| **Grade** | *A* | B | *C* | | *AE* |
| **Dose** | *0* | I | II | *II I* | *IV* |
| **Description** | Dose I ou II selon régions anatomiques.<br>Bien que souvent normaux initialement, les clichés simples sont indiqués. Certains recourent à l'échographie pour visualiser la fracture. | | | | |

| Description d'examen | | | | | |
|---|---|---|---|---|---|
| **Nom** | IRM | | | | |
| **Recommandation** | Non indiqué initialement | | | | |
| **Grade** | *A* | B | *C* | | *AE* |

| | | | | | |
|---|---|---|---|---|---|
| **Dose** | 0 | *I* | *II* | *III* | *IV* |
| **Description** | Permet en seconde intention une détection des lésions, dans les cas où les clichés simples sont normaux. | | | | |

# RADIOGRAPHIE

# OS Fiche 9 - Instabilité du carpe : radiographie

## *OBJECTIF*

- Rechercher une fracture, une pseudarthrose ou des signes d'entorses.

## *TECHNIQUE*

- Petit foyer. Pas de grille antidiffusante.
- Le bilan de base comporte habituellement 6 incidences : face et profil avec manœuvres dynamiques de face en flexion/extension et de profil en inclinaisons ulnaire et radiale.
- Etude bilatérale préférable.

### *Radiographie du poignet de face*

Le rayon directeur est vertical et centré au milieu de la ligne bistyloïdienne.

- Incidence dorsopalmaire : le patient est assis, main reposant sur la cassette par sa paume, avant bras en pronation reposant en entier sur la table : coude à 90°, épaule en abduction à 90°, main, poignet, coude et épaule dans un même plan, le troisième rayon de la main strictement dans l'axe du radius.
- La même incidence peut être réalisée avec le poing serré pour sensibiliser la recherche de diastasis de la première rangée du carpe.
- Clichés dynamiques : poignet de face en inclinaisons ulnaire et radiale.

### *Critères de réussite*

On visualise le carpe, les épiphyses distales radiale et ulnaire et les bases des métacarpiens. La styloïde ulnaire est alignée avec la corticale médiale de l'ulna, témoin de l'absence de supination. Les os du carpe forment une concavité palmaire (Fig 1).

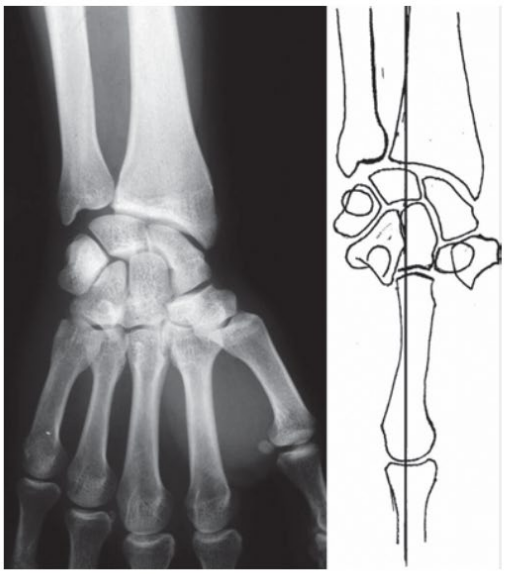

***Fig 1.*** *Radiographie du poignet de face en incidence dorsopalmaire. L'axe du radius est aligné avec celui du troisième métacarpien.*

### *Radiographie du poignet de profil (profil ulnaire)*

- Le rayon directeur est vertical, centré sur l'apophyse styloïde radiale. Le patient est assis, coude à 90°, épaule en position neutre. La main et l'avant-bras reposent sur le film par leur bord médial. Le dos de la main est placé dans l'alignement des os de l'avant-bras en profil strict (appuyer le poignet et l'avant-bras à une planchette de bois facilite le positionnement correct).
- Clichés dynamiques : poignet de profil ulnaire avec inclinaison palmaire et dorsale.

### *Critères de réussite*

Les deux os de l'avant-bras se projettent l'un sur l'autre, la styloïde ulnaire située au milieu de l'extrémité inférieure de l'ulna. Sur un poignet normal : la colonne moyenne (lunatum- capitatum) et l'axe du radius sont alignés; le bord antérieur du pisiforme est à mi-chemin du bord antérieur du capitatum et du tubercule du scaphoïde (Fig 2).

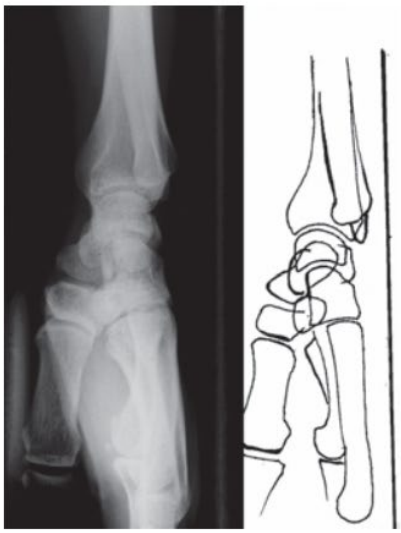

***Fig 2.*** *Cliché de profil du poignet. Une planchette dorsale assure un alignement correct de l'avant-bras, du poignet et de la main.*

### METHODE DE LECTURE ET COMPTE RENDU

- Recherche d'arrachements osseux.
- Vérification de l'harmonie des arcs de Gilula sur le cliché de face (Fig 3).
- Etude de la position spontanée des os du carpe et notamment du couple scapho-lunaire et de l'harmonie de leur déplacement sur les clichés dynamiques.
- Différentes mesures du poignet peuvent être réalisées :
    - de face : angle d'inclinaison du radius distal, variance ulnaire (longueurs respectives de l'ulna et du radius)…,
    - de profil : angle d'antéversion du radius distal, angle radiolunaire, angle scapholunaire…

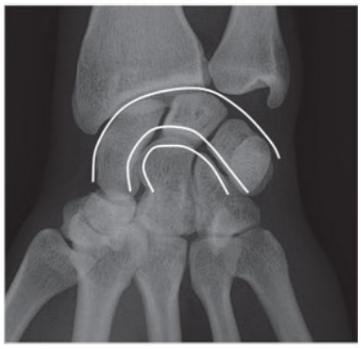

***Fig 3.*** *Les arcs de Gilula.*

# OS Fiche 10 - Main et Poignet. Pathologie rhumatologique : radiographie

## *OBJECTIF*

- Les mains et poignets étant la cible sensible et précoce de nombreuses affections rhumatologiques, en particulier les rhumatismes inflammatoires, leur analyse radio- graphique fine revêt une grande importance diagnostique et pronostique.
- La recherche de signes radiologiques en faveur d'un rhumatisme inflammatoire péri- phérique ou microcristallin s'effectue :
    - sur l'os : zones de déminéralisation, géodes périchondrales…,
    - les articulations : pincement ou destruction des interlignes, calcifications…,
    - les parties molles : épaississement des parties molles, calcifications…

## *TECHNIQUE*

### *Mains et poignets de face sur la même plaque*

- Les deux mains et les deux poignets sont étudiés ensemble sur une même cassette. Si les mains sont de grande taille ou si les poignets sont très épais, il est possible d'étudier séparément les mains et les poignets, mais les deux côtés en même temps (pour avoir des paramètres strictement identiques des deux côtés).
- Petit foyer. Pas de grille antidiffusante. Méthode d'imagerie (cassette ou capteur) apportant la meilleure définition possible.
- Patient assis en bout de table, coudes fléchis, avant bras reposant en entier et bien à plat sur la table. La face palmaire des mains est posée à plat sur la cassette (incidence dorsopalmaire en pronation), doigts légèrement écartés et pouce en semiabduction. Le rayon directeur est vertical et centré entre les deux pouces.
- Visibilité des styloïdes radiale et ulnaires, du carpe et les cinq doigts en totalité (houppe phalangienne comprise).
- Le cliché des poignets se fait éventuellement dans la même position, le centrage du rayon étant un peu plus haut entre les 2 poignets. Les paramètres sont légèrement augmentés.

### *Radiographie des deux mains et poignets en incidence oblique (si nécessaire)*

- La position du patient est identique, le bord radial des mains étant légèrement surélevé, reposant éventuellement sur de petites cales en mousse.

### *L'incidence de face palmodorsale (dos de la main contre la plaque)*

- Est recommandée par certains, car elle présente l'avantage de mieux dégager les interlignes du carpe.

## *METHODE DE LECTURE ET COMPTE RENDU*

- Analyse détaillée et systématique, au besoin à la loupe :
  - de la densité osseuse radiologique,
  - des parties molles,
  - des interlignes articulaires des poignets et des mains,
  - des épiphyses osseuses (érosions marginales, géodes…).
- Recherche d'enthésopathies.
- Recherche de calcifications (en particulier au niveau du ligament triangulaire).
- Le compte rendu doit faire une synthèse en fonction de la topographie des lésions et de leur association et proposer une gamme diagnostique en conclusion.

## *TRANSMISSION DE L'INFORMATION*

Cf. fiche page 72.

Le bilan doit comporter au minimum deux séquences frontales en écho de spin : une pondérée T1 et une en SE rapide T2 avec suppression du signal de la graisse. Une acquisition axiale (± sagittale) en FSE T2 avec suppression du signal de la graisse peut être utile, en particulier pour rechercher d'autres fractures.

## *COMPTE RENDU*

Il doit préciser l'existence éventuelle et la localisation de la fracture du scaphoïde, l'importance de l'atteinte corticale, les fractures associées, les éventuelles lésions ligamentaires.

Dosimétrie éventuelle.

# ECHOGRAPHIE

# OS Fiche 76 - Arthropathie du poignet : échographie

## *INTRODUCTION*

En cas d'arthropathie du poignet, l'échographie peut mettre en évidence une synovite, un épanchement ou un kyste et en guider la ponction pour prélèvement diagnostique ou infiltration thérapeutique.

Elle permet également le diagnostic différentiel avec une tendinopathie parfois associée à certaines atteintes spécifiques (cf. Fiche OS-78, Poignet. Suspicion de lésion tendineuse : écho- graphie, page 481).

### *Prérequis*

Bonne connaissance de l'anatomie et de l'échoanatomie régionales.

Matériel de bonne qualité.

Bilan radiographique récent de bonne qualité pour ne pas méconnaître une atteinte osseuse ou articulaire.

## *TECHNIQUE*

Patient assis face à l'opérateur, mains et poignets à plat. Examen bilatéral.

Etudier le poignet de l'articulation radio-ulnaire distale jusqu'aux articulations carpométacarpiennes.

La supination et la pronation permettent l'étude de la face dorsale et de la face palmaire du poignet. Le bord ulnaire du carpe peut être étudié coude en appui sur la table, avant-bras à 90° de flexion. Le bord radial est étudié en extension et appui de l'avant-bras et du poignet sur leur bord ulnaire.

Rechercher systématiquement les tendinopathies associées à certaines arthropathies :

- Instabilité ou ténosynovite du tendon extenseur ulnaire du carpe en cas de pathologie de l'articulation radio-ulnaire distale (manœuvre dynamique en pronosupination à la recherche d'une luxation ou d'une instabilité).
- Ténosynovite du fléchisseur radial du carpe en cas d'arthropathie scaphotrapézotrapé- zoïdienne.
- Tendinopathie du fléchisseur ulnaire du carpe en cas d'arthropathie pisitriquétrale.

## *COUPES DE BASE*

- Coupes axiales dorsales explorant l'articulation radio-ulnaire distale et le carpe.
- Coupe sagittale dorsale de l'articulation radiocarpienne.
- Coupes frontales des bords ulnaire et radial du carpe.
- Etude des articulations scaphotrapézotrapézoïdienne et trapézométacarpienne.

- Coupe sagittale palmaire radiocarpienne.
- Coupe axiale du canal carpien.
- Doppler couleur ou puissance systématique en cas de pathologie synoviale.

## *COMPTE RENDU*

- Signaler la présence et la localisation d'une synovite ou d'un épanchement significatif dans les compartiments radiocarpien ou médiocarpien ou dans les articulations scaphotrapézo- trapézoïdienne (rechercher une chondrocalcinose), trapézométacarpienne (rechercher une rhizarthrose) ou dans l'articulation pisitriquétrale.
- Décrire l'activité de la synovite au doppler.
- Décrire la présence d'éventuels ostéophytes ou érosions osseuses, d'ostéochondromes, d'une
- tendinopathie ou d'une ténosynovite associée.
- Analyser un éventuel kyste synovial (gouttière du pouls radial, face dorsale du carpe, arti- culation pisotriquétrale...) parfois révélateur d'une pathologie articulaire ou ligamentaire sous-jacente en s'efforçant de visualiser le collet, son point de départ, ainsi que le trajet et l'extension du kyste...

# OS Fiche 77 - Douleur après un traumatisme récent du poignet : échographie

## *INTRODUCTION*

En cas de radiographies normales et de forte suspicion clinique de fracture, l'échographie est un complément utile aux clichés standard. Le scanner ou l'IRM restent les examens de référence.

### *Prérequis*

Bonne connaissance de l'anatomie et de l'échoanatomie régionales.

Matériel de bonne qualité.

Bilan radiographique récent de bonne qualité pour ne pas méconnaître une atteinte osseuse ou articulaire.

## *TECHNIQUE*

Sonde linéaire de fréquence et de focalisation adaptées. L'utilisation du Doppler puissance est pratiquement systématique. Comparer au côté opposé en particulier en cas de doute.

- Patient assis, face à l'opérateur, mains et poignets à plat.
- Etudier le poignet depuis la partie distale de l'avant-bras jusqu'aux métacarpiens à l'aide de coupes sagittales et axiales, dorsales et palmaires.
- Des coupes frontales des bords radial et ulnaire complètent l'examen.
- Etudier particulièrement :
    - au niveau de la face dorsale, la capsule et les ligaments extrinsèque du poignet,
    - au niveau de la face palmaire, les reliefs osseux (trapèze, pisiforme, hamulus de l'hamatum…),
    - au niveau du bord radial, le scaphoïde +++ en coupes sagittale et axiale, poignet en inclinaison ulnaire, ainsi que la styloïde radiale et la racine du pouce,
    - au niveau du bord ulnaire, la styloïde et le tendon extenseur du carpe.
- Analyser particulièrement la corticale des zones douloureuses ainsi que les parties molles (Doppler puissance) à la recherche d'un décroché cortical (Fig 1), d'un hématome des parties molles (zone hypoéchogène peu ou pas compressible au contact de l'os), d'une hémarthrose.
- Rechercher également un arrachement osseux ou un épaississement périosté (Doppler puissance), par comparaison au côté opposé, au niveau de l'insertion des ligaments extrinsèques sur la face dorsale du triquetrum.
- En cas de suspicion de lésion tendineuse traumatique (cf. Fiche OS-78, Poignet. Suspicion de lésion tendineuse : échographie, page 481).

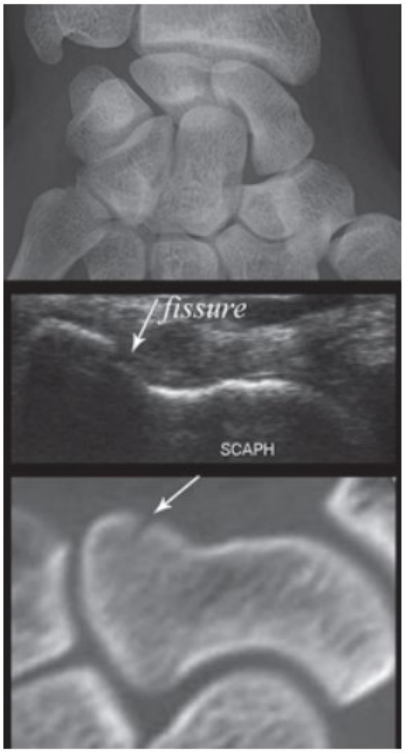


***Fig 1.*** *Fracture du scaphoïde.*

*a : radiographie normale.*

*b : échographie. Coupe longitudinale du bord radial du carpe. Présence d'un décroché cortical de la face latérale du scaphoïde (flèche).*

*c : confirmation TDM (flèche).*

## *COMPTE RENDU*

Décrire :

- la présence d'une fracture devant un décroché cortical, d'autant plus spécifique qu'il existe une douleur et un hématome juxtacortical en regard (Fig 1) (comparer avec les clichés simples, de nouveaux clichés centrés, voire conseiller un examen TDM ou IRM en cas de doute) ;
- une forte suspicion de fracture devant un hématome ou une hémarthrose isolée ;
- la présence d'un arrachement osseux ;
- une entorse des ligaments extrinsèques de la face dorsale du carpe.

# OS Fiche 78 - Poignet. Suspicion de lésion tendineuse : échographie

## *OBJECTIF*

Le but de l'échographie est de démembrer les différentes étiologies d'une douleur ou d'un déficit moteur liés à une pathologie tendineuse du poignet : ténosynovites, ruptures, luxations, tumeurs des gaines tendineuses…

### *Prérequis*

Sonde linéaire de fréquence élevée et de focalisation adaptée (intérêt des petites sondes en L ou « club de golf »). Un matériel d'interposition (ou une importante quantité de gel), des fréquences harmoniques et le Doppler couleur ou puissance sont utiles. Comparer le plus souvent possible au côté opposé, en particulier en cas d'anomalie.

## *TECHNIQUE*

- Patient assis, mains et poignets à plat, face à l'opérateur.

Les coupes axiales transverses servent à la reconnaissance des structures anatomiques normales et pathologiques ainsi qu'à la comparaison avec le côté supposé sain ; des coupes complémentaires longitudinales servent essentiellement à préciser ces anomalies. On s'aide de l'artéfact d'anisotropie, induit par les mouvements de balancier imprimés à la sonde, afin de différencier les tendons des autres structures anatomiques.

- Sur la face dorsale du poignet, repérer le tubercule de Lister qui permet de différencier les différents compartiments (Fig 1) :
    - 1er : tendons du court extenseur et du long abducteur du pouce ;
    - 2e : tendons court et long extenseurs radiaux ;
    - 3e : tendon long extenseur du pouce ;
    - 4e : tendons extenseurs communs répartis en deux couches, superficielle et profonde ;
    - 5e : tendon extenseur propre du V en regard de l'articulation radio-ulnaire distale ;
    - 6e : tendon extenseur ulnaire du carpe dans la gouttière latérale de l'ulna.
- La recherche de ténosynovite, est l'indication principale quelque soit le compartiment en cause. Les pathologies les plus courantes à rechercher sont :
    - 1er compartiment : ténosynovite de de Quervain ;
    - 2e : conflits (croisement des radiaux et des tendons du 1er compartiment, croisement des radiaux et long extenseur du I, conflit au niveau d'un carpe bossu) ;
    - 3e : rupture du long extenseur du pouce (sur matériel chirurgical, cal…). Coupler systématiquement l'échographie à l'examen clinique en cours d'exploration :
    - 4e et 5e : ruptures et ténosynovites ;
    - 6e : ténosynovites, instabilité et enthésopathies.

Les tumeurs des gaines tendineuses sont plus rares qu'au niveau des doigts. Elles apparaissent comme un engainement péritendineux localisé au niveau de la gaine synoviale. Il peut exister une activité Doppler.

- A la face palmaire du poignet on met en évidence du bord latéral au bord médial (Fig 2).
  - le tendon fléchisseur radial du carpe,
  - les tendons fléchisseurs communs avec le nerf médian au sein du canal carpien,
  - le tendon fléchisseur ulnaire du carpe.

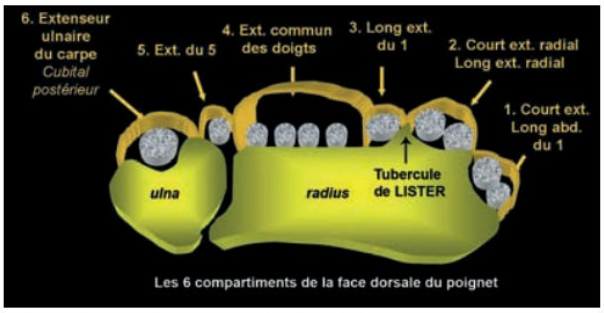


***Fig 1.*** *Les six compartiments dorsaux du poignet.*

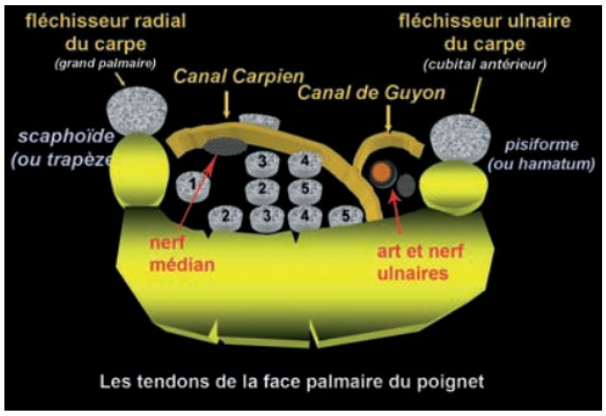


***Fig 2.*** *Les tendons fléchisseurs.*

## COUPES DE BASE

- Repérer sur une coupe axiale dorsale du poignet le tubercule de Lister, et, à partir de lui, les six compartiments dorsaux.
- Réaliser des coupes sagittales des tendons en cause.
- Repérer sur une coupe axiale palmaire du poignet les canaux carpien et de Guyon et leur contenu (Fig 3).
- Réaliser des coupes sagittales des tendons en cause.

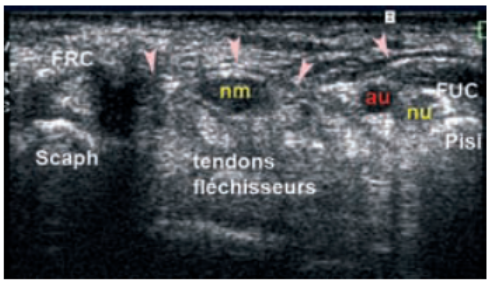


***Fig 3.*** *Canal carpien et loge de Guyon (FRC = tendon fléchisseur radial du carpe ; nm = nerf médian ; au = artère ulnaire ; nu = nerf ulnaire ; FUC = tendon fléchisseur ulnaire du carpe). Les têtes de flèches désignent le retinaculum des fléchisseurs.*

## COMPTE RENDU

- Mentionner la présence d'une ténosynovite (préciser sa vascularisation au doppler puissance), d'un épanchement dans la gaine du tendon, d'un remaniement de son retinaculum.
- Décrire une éventuelle rupture tendineuse.
- Apprécier l'aspect du nerf médian en cas d'atteinte palmaire (cf. Fiche OS-79, Bilan d'un syndrome du canal carpien : échographie, page 483).

# OS Fiche 79 - Bilan d'un syndrome du canal carpien : échographie

## *OBJECTIF*

Le but de l'échographie en cas de suspicion d'un syndrome du canal carpien est de rechercher une compression du nerf médian et d'en préciser l'étiologie.

En pratique, le diagnostic de syndrome du canal carpien repose le plus souvent sur des données cliniques. L'électromyogramme est encore actuellement l'examen de référence pour confirmer le diagnostic et en apprécier la gravité.

## *TECHNIQUE*

- Sonde linéaire de fréquence et de focalisation adaptées. Examen comparatif systématique. Intérêt du doppler couleur ou puissance pour la recherche d'une hyperhémie et pour le repérage des vaisseaux.
- L'examen doit analyser le contenant et le contenu du canal carpien.

Contenant :

- parois osseuses latérale et médiale, plancher du canal,
- rétinaculum des fléchisseurs en superficie, ligaments palmaires et synoviale du carpe en profondeur, recouvrant le plancher osseux.

Contenu :

  - nerf médian,
  - tendons fléchisseurs et leur gaine synoviale,
  - éventuelle artère médiane persistante.
- Réaliser un balayage axial et sagittal de la face antérieure du carpe en recherchant d'une modification de calibre et/ou d'échostructure (perte de l'aspect fasciculaire normal, hypoéchogénicité) du nerf médian à son passage sous le retinaculum.
- Mesurer la surface du nerf dans le plan axial là où son aire est la plus importante. Normalement cette surface est inférieure ou égale à 12 mm2, mais elle doit s'apprécier en fonction de la clinique et du côté opposé.
- Etudier l'aspect des tendons fléchisseurs et de leur gaine, en recherchant une ténosynovite (doppler).
- Rechercher une variation anatomique : nerf bifide ou division précoce ; artère médiane persistante perméable ou thrombosée (doppler) ; fibres musculaires trop distales… ; un épanchement articulaire du carpe ; toute masse intracanalaire susceptible d'entraîner une compression extrinsèque du nerf médian.

## *COUPES DE BASE*

- Coupe axiale palmaire immédiatement en amont du canal carpien, montrant le nerf médian entre les tendons fléchisseurs.

- Coupe axiale palmaire passant par le canal carpien proximal montrant les limites osseuses du canal, le retinaculum des fléchisseurs et ses insertions sur le scaphoïde et le pisiforme ainsi que le contenu intracanalaire (nerf médian, tendons fléchisseurs) (Fig 1).
- Coupe axiale palmaire passant par le canal carpien distal montrant les limites osseuses du canal, le rétinaculum des fléchisseurs et ses insertions sur le trapèze et l'hamulus de l'hamatum ainsi que le contenu intracanalaire (nerf médian, tendons fléchisseurs).
- Coupe sagittale passant par le nerf médian montrant son trajet superficiel puis profond au fur et à mesure de sa progression dans le canal, ses rapports antérieurs avec le rétinaculum et postérieurs avec les tendons fléchisseurs (Fig 2).
- Les manœuvres dynamiques en flexion et extension des doigts et des poignets permettent d'observer la déformabilité et les contraintes exercées sur le nerf par son environnement.

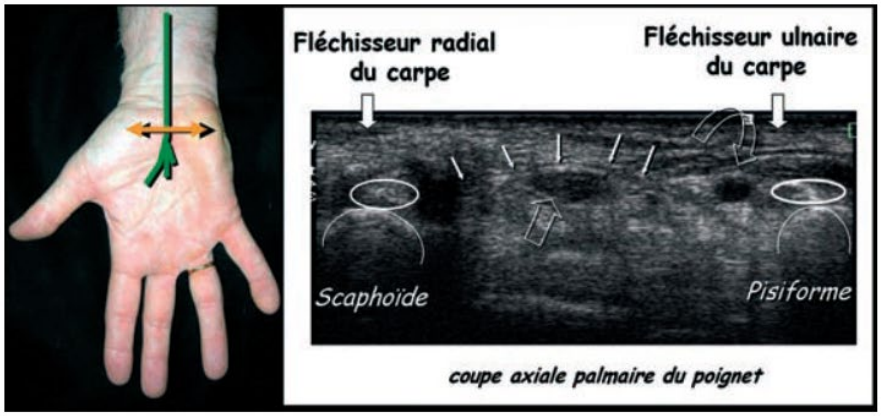


***Fig 1.*** *Coupe axiale proximale du canal carpien. Flèche creuse : nerf médian. Flèche courbe : loge de Guyon.*

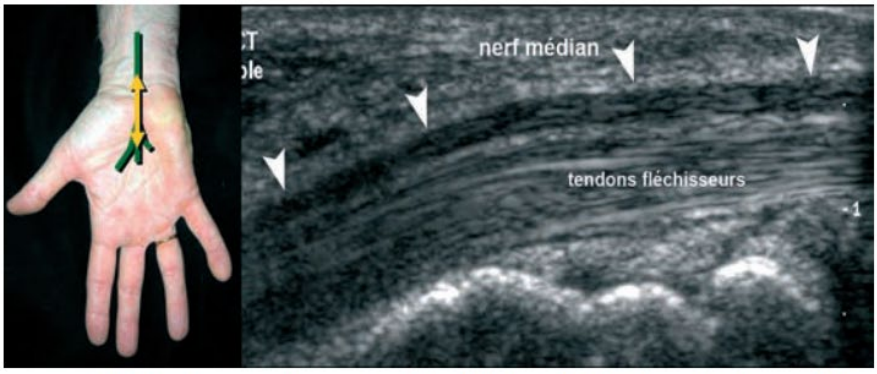


***Fig 2.*** *Coupe sagittale du canal carpien (les têtes de flèches désignent le nerf médian).*

## *COMPTE RENDU*

- Décrire les modifications d'échogénicité, d'échostructure et de dimensions du nerf médian (Fig 3).
- Une hypothèse étiologique peut être évoquée en présence d'une anomalie anatomique ou de lésion des parois ou du contenu intracanalaire en faveur d'une compression mécanique.

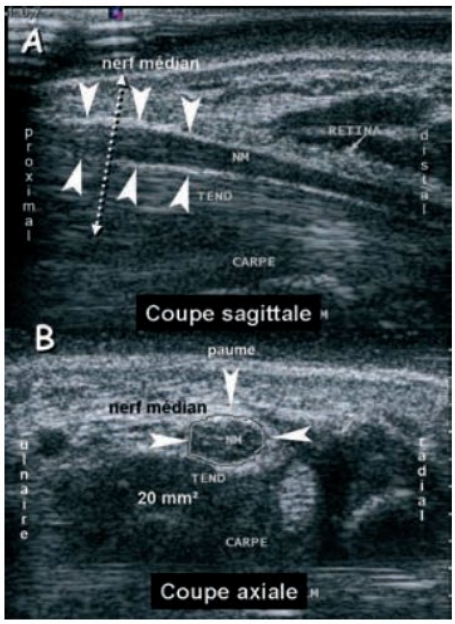


***Fig 3.*** *A : Coupe sagittale passant par le nerf médian (têtes de flèches) augmenté de volume en amont du rétinaculum de fléchisseurs. B : coupe axiale (selon la ligne pointillée) montrant qu'à ce niveau la section du nerf mesure 20 mm$^2$.*

# OS Fiche 80 - Pathologie des tendons fléchisseurs des doigts : échographie

## *INTRODUCTION*

- Une échographie peut être requise dans différentes situations cliniques :
  - suspicion de rupture ouverte (plaie) ou fermée d'un tendon,
  - recherche de la rupture traumatique d'une ou plusieurs poulies,
  - exploration d'un blocage ou d'un ressaut d'un doigt,
  - recherche d'une ténosynovite, d'un kyste ou d'une masse tissulaire annexée aux gaines tendineuses (tumeur à cellules géantes…),
  - évolution postopératoire anormale : par exemple un tendon suturé avec persistance ou apparition d'une raideur ou d'un déficit de flexion…

### *Prérequis*

Bonne connaissance de l'anatomie et de l'échoanatomie régionales.

Matériel de bonne qualité.

Bilan radiographique récent de bonne qualité pour ne pas méconnaître une atteinte osseuse ou articulaire.

## *TECHNIQUE*

- Sonde linéaire de fréquence et de focalisation élevées. Les petites sondes en L ou « club de golf » sont très utiles. Les fréquences harmoniques peuvent éventuellement être utiles ainsi qu'un matériel d'interposition, ou une grande quantité de gel.
- Comparer le plus souvent possible au côté opposé (ou tout simplement au doigt voisin s'il est sain) en particulier en cas d'anomalie.
- Patient assis face à l'opérateur, main à plat, dos de la main posé sur une table. L'exploration est unilatérale, au besoin comparative avec un autre doigt sain ou le même doigt du côté opposé. Doppler couleur ou puissance systématique.
- Commencer par des coupes axiales allant du canal carpien à l'extrémité du ou des doigts concernés.
- Réaliser ensuite un balayage sagittal d'abord médian, puis discrètement latéralisé pour explorer les bandelettes du fléchisseur superficiel à hauteur de l'articulation inter phalangienne proximale.
- En cas de suspicion de rupture tendineuse, un test dynamique passif et actif est réalisé afin de mobiliser les tendons fléchisseurs. Ces tests sont à interpréter avec prudence surtout en cas d'adhérences (à distance d'une rupture ou en postopératoire). Si la rupture est confirmée, rechercher le moignon tendineux proximal, parfois jusqu'au niveau du canal carpien, voire de l'avant-bras.

- En cas de suspicion de rupture d'une ou plusieurs poulies (Fig 1), réaliser une étude sagittale et/ou axiale dynamique à hauteur des poulies A2, A3 et A4 (Fig 2) à la recherche d'un diastasis entre le bord profond du tendon fléchisseur profond et la corticale palmaire de la phalange (normale < 0,5 mm) lors de la flexion contrariée de l'interphalangienne distale. Un examen comparatif est nécessaire.
- En cas de blocage ou de ressaut tendineux, mesurer l'épaisseur de la poulie A1, (normale- ment inférieure à un mm) avec étude en doppler couleur ou puissance à la recherche d'une hypervascularisation de la poulie ou de la gaine tendineuse sous-jacente. Rechercher un remaniement focal du tendon ainsi que, lors des manœuvres de flexion/extension suivies sous échoscopie, un ressaut du tendon lorsqu'il passe sous la poulie épaissie (Fig 3).
- Lors de l'exploration d'un tendon suturé, s'aider de tests dynamiques en flexion extension, éventuellement contrariés. Le compte rendu opératoire est indispensable.

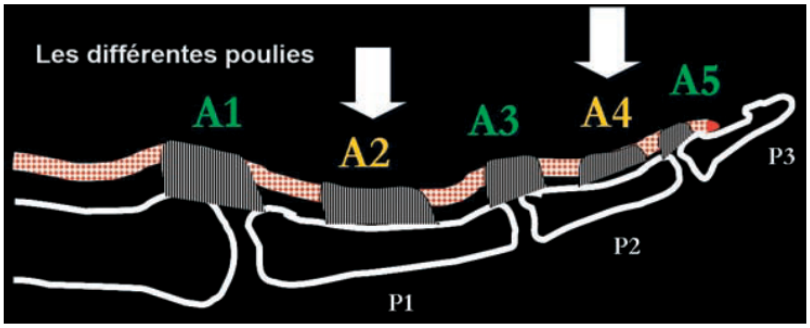


***Fig 1.*** *Les poulies des tendons fléchisseurs.*

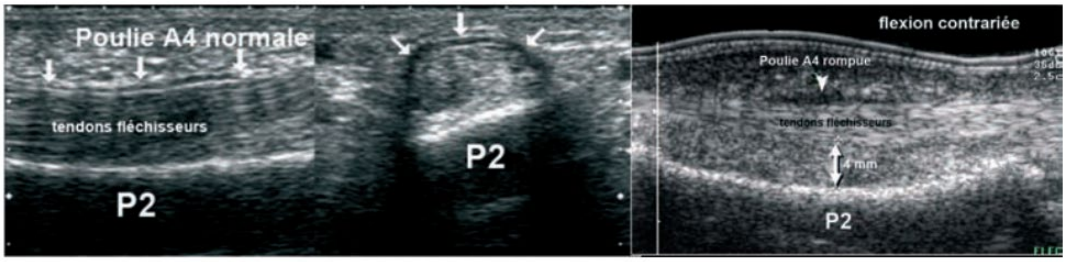


***Fig 2.*** *Aspect normal et pathologique des poulies (exemple : poulie A4). Coupe sagittale (a) et axiale (b) normales (flèches). Coupe sagittale pathologique en flexion contrariée : distance trop importante entre phalange et tendons, poulie trop épaisse.*

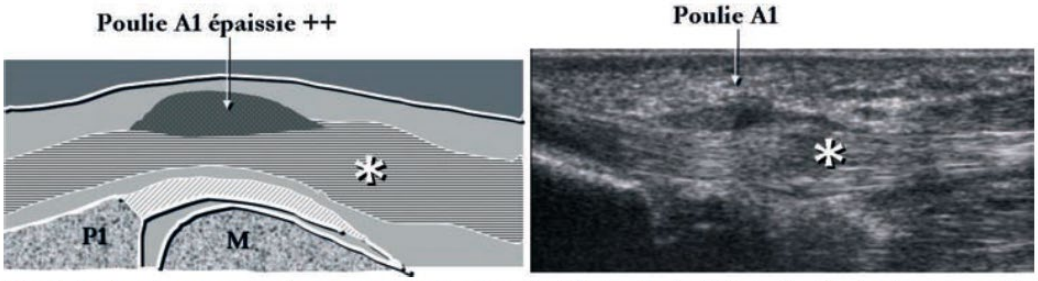


***Fig 3.*** *Doigt à ressaut. Coupe sagittale. Poulie A1 épaissie (têtes de flèches) et tuméfaction tendineuse sous-jacente.*

- Mentionner la présence d'une ténosynovite (et de sa vascularisation au doppler puissance), d'un épanchement de la gaine des tendons fléchisseurs (Fig 4).

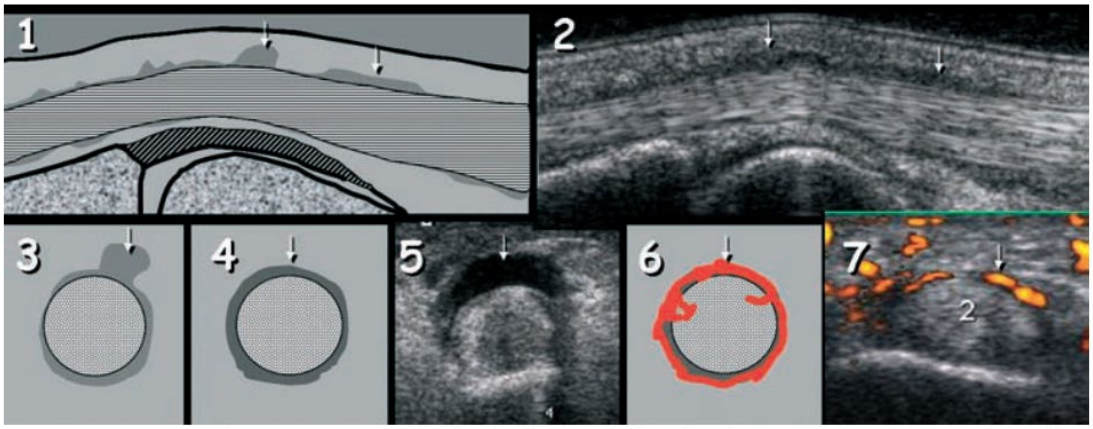


***Fig 4.*** *Ténosynovite. Coupe sagittale (1,2) et axiales (3-7) : épanchement péritendineux, pseudokystes, hypervascularisation synoviale au Doppler puissance (flèches).*

- En cas de rupture tendineuse (ouverte ou fermée), décrire le ou les tendons concernés (fléchisseur profond, bandelettes du fléchisseur superficiel), la situation des moignons proximal et distal et le diastasis entre les deux moignons.
- En cas de rupture d'une ou plusieurs poulies : nombre de poulies atteintes, diastasis avec la phalange après test dynamique (flexion contrariée).
- En cas de doigt à ressaut : épaisseur de la poulie A1 en cause, présence d'une hypervas- cularisation au doppler puissance, présence d'une tendinose du fléchisseur superficiel ou profond, voire d'une éventuelle fissure. Démontrer si possible la réalité du conflit en flexion forcée, au mieux grâce à une sonde type « club de golf ».
- En cas de tendon suturé : présence d'un cal d'allongement pathologique, d'adhérences péritendineuses (échoscopie dynamique en mobilisant le doigt), d'une nouvelle rupture…

# OS Fiche 81 - Bilan d'une entorse du pouce : échographie

## OBJECTIF

Le but de l'échographie est essentiellement de rechercher une lésion du ligament collatéral ulnaire de l'articulation métacarpophalangienne du pouce et de préciser s'il existe ou non une lésion de Stener (incarcération de l'expansion aponévrotique de l'adducteur du pouce sous le moignon ligamentaire déplacé) (Fig 1). Cette mise en évidence est importante : l'incarcération de l'expansion, qui empêche la cicatrisation normale du ligament, entraîne en général une inefficacité du traitement orthopédique et oriente vers une solution chirurgicale.

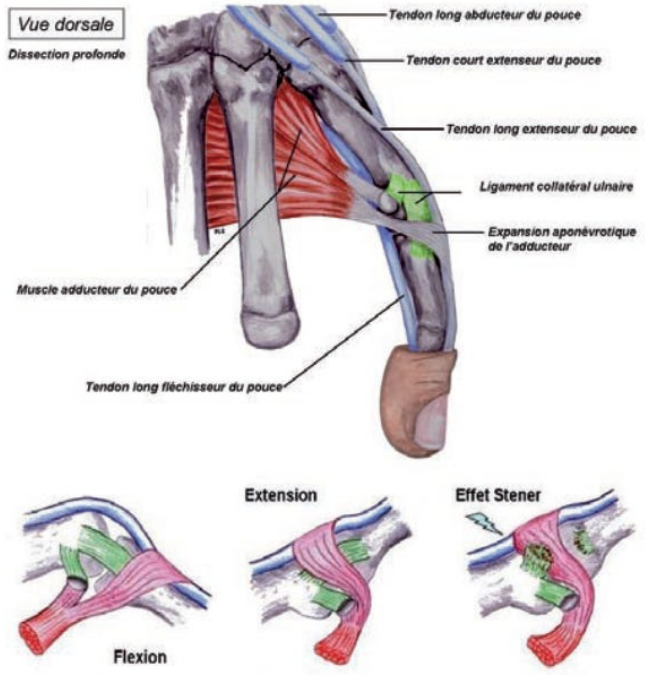


***Fig 1.*** *Anatomie normale (vue dorsale). En cartouche, entorse du ligament collatéral médial du pouce sans et avec effet Stener.*

### Prérequis

Bonne connaissance de l'anatomie et de l'échoanatomie régionales.

Matériel de bonne qualité.

Bilan radiographique récent de bonne qualité pour ne pas méconnaître une atteinte osseuse (avulsion, facture…) ou articulaire.

## TECHNIQUE

- Sonde linéaire de fréquence et de focalisation adaptées aux éléments à étudier. L'utilisation des fréquences harmoniques peut être utile ainsi qu'un matériel d'interposition (poche à eau ou gel en grande quantité). Comparer au côté opposé.

- Patient assis, face à l'examinateur, main est posée à plat sur la paume, pouce en abduction (Fig 2). Le 1er métacarpien sert de repère.
- Réaliser successivement des coupes axiales de la première articulation métacarpophalangienne jusqu'à l'articulation interphalangienne, puis des coupes longitudinales dans l'axe du ligament collatéral ulnaire. Des manœuvres de flexion-extension de l'articulation inter- phalangienne, en maintenant l'articulation métacarpophalangienne immobile sont essentielles pour vérifier la mobilité de l'expansion aponévrotique de l'adducteur +++.

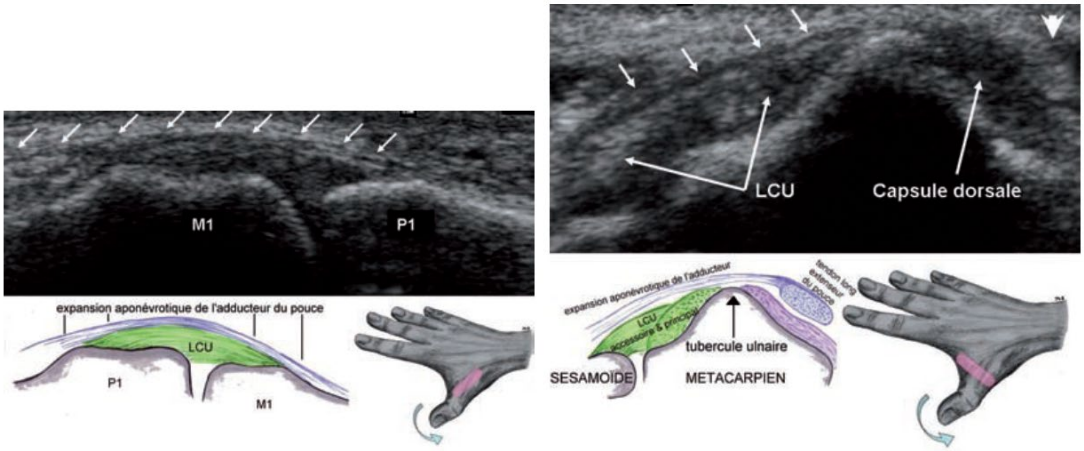


***Fig 2.*** *Coupe longitudinale (a) et axiale (b) normales du ligament collatéral médial (ulnaire) de la MCP1.*

## COUPES DE BASE

- Coupes longitudinale et axiale du ligament collatéral médial (ulnaire) de l'articulation méta- carpophalangienne du pouce d'abord au repos, puis en effectuant une manœuvre de flexion- extension de l'interphalangienne, la métacarpophalangienne maintenue immobile (Fig 2).
- On recherche une lésion du ligament collatéral médial (ulnaire). Elle se présente sous la forme d'une masse hypoéchogène en arrière du plan aponévrotique qui correspond au ligament rétracté (Fig 3). Normalement, lors des manœuvres de flexion-extension de l'inter- phalangienne du pouce, on doit observer l'expansion aponévrotique coulisser à la surface du ligament collatéral ulnaire lésé (Fig 3). L'interposition de l'aponévrose de l'adducteur du pouce entre les deux fragments ligamentaires correspond à une lésion de Stener. Dans ce cas, l'expansion ne coulisse plus en surface du ligament, mais s'y incarcère (Fig 4).
- On recherche également un arrachement ou une fracture parcellaire de la base de la première phalange, une atteinte du complexe des sésamoïdes, une lésion associée de la plaque palmaire. un épanchement intra articulaire…

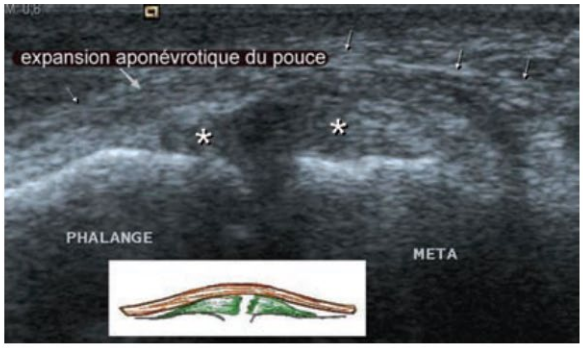


***Fig 3.*** *Coupe longitudinale du ligament collatéral médial. Entorse SANS effet Stener. Ligament épaissi, hypoéchogène et rétracté (astérisques), avec un interstice hypoéchogène entre les deux extrémités ligamentaires, en regard de l'interligne articulaire. L'expansion aponévrotique de l'adducteur est continue, hyperéchogène, fibrillaire (flèches) et on la voit parfaitement coulisser en surface du ligament lésé lors des mouvements de flexion/ extension de P1/P2 : pas d'effet Stener.*

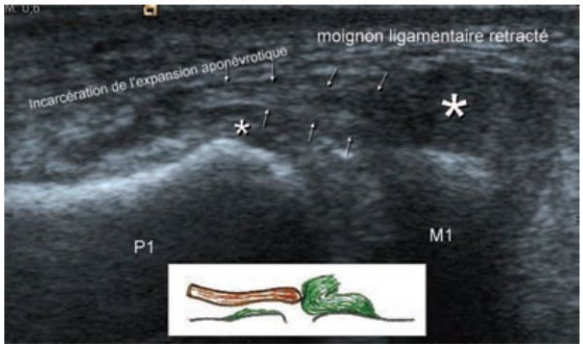


***Fig 4.*** *Coupe longitudinale du ligament collatéral médial. Entorse AVEC effet Stener. Ligament épaissi, hypoéchogène et rétracté (astérisques). L'expansion aponévrotique de l'adducteur est épaissie (flèches) et vient s'incarcérer dans la partie proximale du ligament. Elle ne coulisse plus en surface du ligament lésé lors des mouvements de flexion/ extension de P1/P2 : effet Stener.*

## *COMPTE RENDU*

- Préciser l'aspect du ligament collatéral ulnaire : épaississement, continuité, arrachement osseux, existence ou non d'un effet Stener… Noter les autres lésions articulaires éven- tuellement associées.

## *TRANSMISSION DE L'INFORMATION*

- Cf. fiche page 72.

*Les illustrations de cette fiche sont extraites de : Bordet B, Fantino O, Borne J, Bousquet JC, Prise en charge échographique de l'entorse métacarpophalangienne du pouce in « Actualités en échographie de l'appareil locomoteur », sous la direction de Brasseur JL, Zeitoun-Eiss D, Renoux J, Grenier P, Sauramps Médical, Montpellier, 2006, pp 171-185. Nos vifs remerciements aux auteurs et à l'éditeur.*

# OS Fiche 95 - Bilan d'une polyarthrite rhumatoïde (PR) : échographie

## *INTRODUCTION*

Bien que cet examen soit à l'heure actuelle surtout le fait de services spécialisés, il tend de plus en plus à passer en pratique courante et nécessite donc d'être connu.

Plusieurs situations cliniques nécessitent une échographie :

- Suspicion de rhumatisme inflammatoire, de type polyarthrite rhumatoïde (PR).

Questions posées à l'échographiste :

  - Les polyarthralgies sont-elles vraiment en rapport avec une polysynovite ?
  - Existe-t-il des localisations que l'examen clinique aurait méconnues ?
- Rhumatisme inflammatoire connu.

Questions posées à l'échographiste :

  - Le traitement est-il efficace? (Disparition des synovites ? Diminution de l'inflammation en doppler ? Persistance de pannus fibreux ou retour à la normale de la synoviale atteinte).
  - S'agit-il d'une résistance globale au traitement général ou simplement la persistance de quelques synovites isolées qui pourraient bénéficier d'un traitement local guidé par les données de l'échographie (infiltrations, synoviorthèses…), sans changer le traitement de fond ?
- Bilan d'une région restant toujours douloureuse chez un patient traité pour PR.

Le guidage échographie rend les infiltrations ou synoviorthèses plus efficaces que celles guidées par la clinique.

### *Prérequis*

Bonne connaissance de l'échoanatomie régionale.

Utilisation d'un matériel de bonne qualité.

Bilan radiographique récent de qualité.

## *TECHNIQUE*

Le protocole échographique pour le diagnostic précoce d'une PR ou le suivi global sous traitement de la maladie est inspiré de l'examen clinique systématique. Ce « bilan échographique standard de PR » comprend un examen bilatéral des mains, des poignets et des articulations métatarsophalangiennes (MTP). Il est simplifié au maximum, son but essentiel étant de dépister les synovites et de quantifier leur activité au Doppler. Ce protocole permet une étude exhaustive et relativement rapide (15 à 20 minutes en fonction de l'atteinte de la maladie). L'échographie d'une articulation à la recherche d'une synoviopathie est décrite dans la Fiche OS-100, *Bilan d'une affection synoviale : échographie,* page 526.

## *Bilan échographique standard de PR*

### *Pieds*

Pour des raisons pratiques, commencer par les articulations métatarsophalangiennes (MTP). Patient en décubitus, genoux fléchis, orteils en flexion plantaire maximale afin de limiter les griffes très gênantes pour l'étude sagittale. Seules les MTP sont étudiées en coupes sagittales sur leurs faces dorsales et en coupes axiales sur les bords latéraux des têtes métatarsiennes des 5èmes rayons à la recherche d'érosions. Considérer avec prudence l'épaississement de la synoviale des hallux, souvent pathologique en cas de pathologie mécanique (hallux valgus, rigidus...).

### *Poignets et mains*

Patient assis face à l'examinateur, les deux mains à plat sur les genoux ou sur une table dédiée.

- Poignets :
  - balayage sagittal des compartiments radiocarpien et médiocarpien,
  - coupes frontales des bords ulnaire et radial du carpe à la recherche de pannus (souvent retrouvés dans les régions péristyloïdiennes),
  - coupes axiales dorsales permettant l'étude du compartiment radio-ulnaire distal et des différents groupes tendineux,
  - coupes axiales palmaires du canal carpien et des tendons fléchisseurs à la recherche de ténosynovites jusqu'aux doigts.
- Mains :
  - balayage sagittal des faces dorsales des articulations métacarpophalangiennes et des interphalangiennes proximales à la recherche de synovites. Etudier les bords latéraux des 5es têtes métacarpiennes et les bords médiaux des 2es têtes métacarpiennes, faciles d'accès, à la recherche d'érosions.

## *COMPTE RENDU*

- Les comptes rendus sont standardisés.
- Subdiviser les résultats en deux parties poignets/mains et avant-pieds.
- Signaler les synovites et épaississements synoviaux avec leur activité au doppler puissance (Fig 1).
- Mentionner les érosions uniquement sur les bords accessibles des 2es et 5es têtes
- métacarpiennes et sur le bord latéral des 5es têtes métatarsiennes.
- Les articulations non mentionnées sont considérées comme examinées, mais normales.
- La conclusion rend compte de la présence ou de l'absence d'une « polysynovite» et de son activité en doppler puissance.

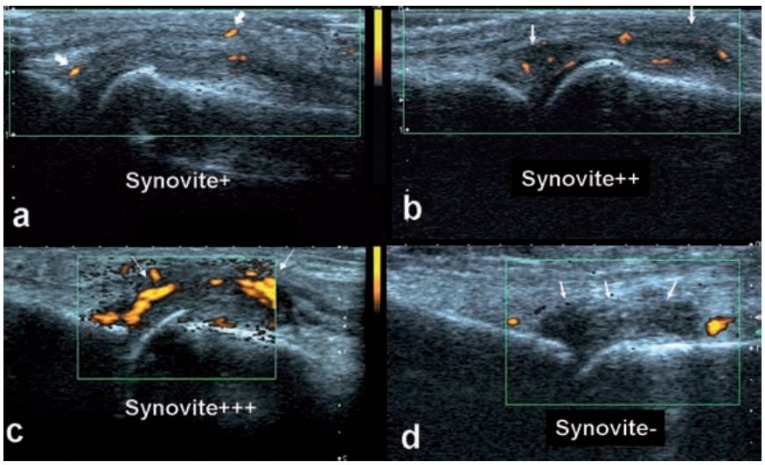


***Fig 1.*** *Les 4 degrés d'activité de la synovite au Doppler puissance : +, ++, +++, synovite inactive.*

# OS Fiche 96 - Traumatisme musculaire récent : échographie

## *INTRODUCTION*

- L'échographie est l'imagerie de première intention dans le diagnostic de la grande majorité des lésions musculaires intrinsèques ou extrinsèques. Bien que tous les muscles soient potentiellement exposés, l'atteinte du membre inférieur est la plus fréquente.
- Pour être contributive, l'échographie doit préciser la localisation anatomique, le type de lésion, sa gravité et rechercher la présence de complications.

## *TECHNIQUE*

- Selon la localisation et la profondeur de la lésion, l'examen peut nécessiter l'utilisation de fréquences très diverses (3,5 à 14 MHz). L'utilisation de fréquences harmoniques peut être utile.
- Un examen bilatéral et comparatif est indispensable, à l'exception des lésions évidentes telles que les déchirures étendues accompagnées d'un hématome.
- L'examen procède par balayage axial couvrant la totalité de la zone suspecte jusqu'à découverte de la lésion. Les coupes sagittales et frontales ne viennent qu'en complément.
- En général, la lésion siège au niveau de la zone douloureuse. Elle peut parfois cependant siéger à distance.
- La palpation échoscopique consiste à rechercher un point douloureux par pression localisée de la sonde en regard d'une image pathologique. Cette manœuvre augmente la sensibilité et la spécificité de l'examen.
- L'examen au repos, puis en contraction, permet de dépister certaines lésions discrètes.

### *Recherche des lésions élémentaires*

- Dans les traumatismes directs, la lésion est en général une lésion d'écrasement.
- Dans les traumatismes indirects, les fibres musculaires se désinsèrent de leur tissu conjonctif de soutien (désinsertion myoaponévrotique périphérique ou centrale, désinsertion myotendineuse). Il s'agit donc de démontrer l'existence d'un décollement plus ou moins étendu entre les fibres musculaires et la charpente fibreuse du muscle.
- L'écrasement ou la désinsertion peuvent être accompagnés selon les cas, d'un hématome de volume et d'échogénicité variables, d'une réaction oedématohémorragique locale ou régionale, d'une déchirure aponévrotique.

### *Recherche des complications*

- Phlébite (notamment pour les lésions du mollet). Ne pas oublier le doppler ++.
- Hématome compressif susceptible d'entraîner un syndrome de loge ou de favoriser une cicatrisation pathologique. Tout hématome d'un certain volume, dès lors qu'il est ponctionnable, devrait bénéficier, en accord avec le clinicien, d'une ponction évacuatrice sous guidage échographique, dans de strictes conditions d'asepsie, suivie de la mise en place d'une compression. C'est le meilleur moyen de limiter les séquelles.

## *COMPTE RENDU*

Décrire :

- Le type de la lésion : écrasement, désinsertion myoaponévrotique, myotendineuse…
- La localisation (groupe musculaire et muscle atteints, position par rapport aux insertions tendineuses proximale ou distale).
- Les dimensions (dans deux plans ou pourcentage par rapport à la surface du muscle en coupe axiale).
- Les rapports avec les nerfs locaux.
- L'existence d'éventuelles lésions associées (aponévrotiques, vasculaires).
- La présence d'un hématome collecté (dimensions, échostructure).
- L'attitude à adopter par rapport à la collection (suivi, ponction évacuatrice).

# SCANNER ET IRM

# OS Fiche 47 - Poignet. Suspicion de fracture du scaphoïde: scanner et IRM

## *INTRODUCTION*

En cas de doute après un bilan radioclinique correct, l'idéal est de réaliser immédiatement un scanner ou une IRM pour obtenir un diagnostic immédiat et éviter ainsi les immobilisations inutiles. A défaut, il est possible d'immobiliser le poignet et de réaliser une imagerie en coupes quelques jours au maximum après le traumatisme, son but étant de confirmer ou d'infirmer la suspicion de fracture du scaphoïde et de rechercher d'éventuelles lésions associées. L'IRM est plus sensible que le scanner dans la mesure où elle montre les contusions osseuses. Cependant, en pratique, le scanner, plus accessible, est apte à visualiser l'immense majorité des fractures du scaphoïde.

## *TECHNIQUE*

### *Scanner*

Un plâtre ou une résine ne sont pas un obstacle à la réalisation de cet examen.

Le poignet est à positionner au plus près du centre de l'arceau. En général, une acquisition volumique suffit, couvrant du pôle supérieur de l'articulation radio-ulnaire distale jusqu'aux articulations carpométacarpiennes.

A partir de cette acquisition volumique, il est nécessaire de reconstruire des coupes infra-millimétriques avec un filtre osseux, chevauchées et un petit champ de reconstruction (12 cm maximum) dans les trois plans (axial, frontal et sagittal) et sagittales dans le grand axe du scaphoïde.

### *IRM*

S'assurer de l'absence de contre-indication à l'IRM (cf. fiche page 55).

Idéalement sans le plâtre ou la résine, dans l'antenne poignet. Si le retrait du plâtre est impossible, l'examen peut être réalisé dans l'antenne genou.

Positionner si possible le poignet au centre du tunnel.

Le bilan doit comporter au minimum deux séquences frontales en écho de spin : une pondérée T1 et une en SE rapide T2 avec suppression du signal de la graisse. Une acquisition axiale (± sagittale) en FSE T2 avec suppression du signal de la graisse peut être utile, en particulier pour rechercher d'autres fractures.

## *COMPTE RENDU*

Il doit préciser l'existence éventuelle et la localisation de la fracture du scaphoïde, l'importance de l'atteinte corticale, les fractures associées, les éventuelles lésions ligamentaires.

Dosimétrie éventuelle.

# OS Fiche 42 - Poignet douloureux chronique: arthroscanner

## *INTRODUCTION*

L'évaluation d'un poignet douloureux chronique repose sur l'arthroscanner et l'IRM. Ces examens interviennent après un bilan clinique soigneux, des radiographies du poignet et éventuellement un bilan échographique. L'arthroscanner est à privilégier pour le bilan des lésions ligamentaires et de leurs complications tardives ainsi que pour le bilan des lésions articulaires. L'IRM est mieux indiquée dans le cadre des lésions tendineuses et pour rechercher une souffrance osseuse (conflits, nécrose…).

## *TECHNIQUE*

Après un bilan radiographique de qualité.

S'assurer de l'absence de contre-indication à l'injection de produit de contraste iodé (cf. fiche CIRTACI page 57).

### *Arthrographie*

La technique de ponction articulaire doit être bien connue du radiologue et s'effectue sous scopie. Le nombre de compartiments à opacifier dépend de l'indication et des communications pathologiques entre ces derniers. En cas de suspicion de rupture du ligament scapholunaire, il est préférable de commencer par le compartiment médiocarpien.

L'injection de produit de contraste comporte au moins 3 ml de produit de contraste de basse osmolalité, de concentration inférieure ou égale à 320 mg/ml pour les compartiments radiocarpien et médiocarpien et 1 à 2 ml pour le compartiment radio-ulnaire distal. Réaliser des clichés d'arthrographie, dont des clichés de remplissage. Des manœuvres sensibilisatrices peuvent être utiles (traction, mouvements, injection sous pression…).

Le délai entre l'injection et le scanner est le plus court possible, idéalement inférieur à 15 minutes.

### *Arthroscanner*

Patient en décubitus ventral, bras en extension, poignet au-dessus de la tête, en position anatomique (en supination), flexion neutre, aligné dans l'axe de l'avant-bras selon l'axe de la table, au centre de l'anneau.

Une seule acquisition suffit si la résolution spatiale longitudinale est élevée (volume isotrope). Elle démarre au-dessus de l'articulation radio-ulnaire distale et se termine un peu au-delà des interlignes carpométacarpiens. L'épaisseur des coupes doit être inframillimétrique.

Réaliser des reconstructions en filtre dur (os) dans les trois plans de l'espace avec un champ de reconstruction de petite taille. Les reconstructions axiales doivent être perpendiculaires au grand axe du radius et doivent couvrir la totalité des compartiments

du poignet. Le plan frontal doit être parallèle à l'axe radio-ulnaire et explorer l'ensemble des interlignes. Le plan sagittal est perpendiculaire à ce plan frontal.

## *COMPTE RENDU*

Il apporte les précisions suivantes : état des structures ligamentaires, localisation et étendue des ruptures ; état des surfaces cartilagineuses, localisation et profondeur des lésions cartilagineuses, lésions arthrosiques, désaxations éventuelles, état de l'os sous-chondral, anomalies osseuses, autres anomalies…

Dosimétrie (cf. fiche page 37).

# OS Fiche 43 - Poignet douloureux chronique: IRM

## *INTRODUCTION*

L'évaluation d'un poignet douloureux chronique repose sur l'arthroscanner et l'IRM. Ces examens interviennent après un bilan clinique soigneux, des radiographies du poignet et éventuellement un bilan échographique. L'arthroscanner est privilégié pour le bilan des lésions ligamentaires et de leurs complications tardives ainsi que pour celui des lésions articulaires. L'IRM est mieux indiquée dans le cadre des lésions tendineuses, pour rechercher une souffrance osseuse (conflits, nécrose…) ou une lésion vasculaire (syndrome du marteau hypothénarien…).

## *TECHNIQUE*

Aucune préparation.

S'assurer de l'absence de contre-indication à l'IRM (cf. fiche page 55) et à l'injection de gadolinium (cf. fiche CIRTACI page 57).

Pose d'une voie veineuse en fonction de l'indication.

Patient en décubitus ventral, bras au-dessus de la tête, le poignet au plus près du centre du tunnel, si possible en supination.

Une alternative plus confortable mais qui peut altérer la qualité de l'image est de placer le patient bras le long du corps, poignet le long de la cuisse, si possible en supination. Cette possibilité dépend également de la machine.

Antenne dédiée au poignet, idéalement multicanale, sauf en cas de suspicion de rhumatisme (cf. Fiche OS-46*, Poignet rhumatismal : IRM*, page 433).

### *Séquences de base*

Au moins deux plans (axial et coronal) en FSE modérément pondéré T2 (TE entre 30 et 60 ms) avec saturation du signal de la graisse.

Une séquence T1 est indispensable.

### *Séquences optionnelles*

Des coupes sagittales en FSE modérément pondéré T2 (TE entre 30 et 60 ms) avec ou sans saturation du signal de la graisse peuvent être utiles en fonction des indications.

Une séquence en T1 (SE ou EG3D) avec injection intraveineuse de gadolinium et suppression de la graisse peut être intéressante pour le diagnostic des lésions tendineuses, ligamentaires et articulaires.

Une séquence EG T2* ou T2/T1 peut être utile pour rechercher des lésions cartilagineuses.

Une angio-IRM est indiquée pour rechercher ou caractériser une lésion vasculaire (angiome, anévrisme, syndrome du marteau hypothénarien…).

### *Volume exploré*

Les coupes frontales, réalisées dans le plan parallèle à l'axe radius-ulna, couvrent l'ensemble des interlignes du poignet; les coupes axiales, réalisées dans le plan anatomique, explorent l'ensemble du poignet depuis le bord supérieur de l'interligne radio-

ulnaire distal jusqu'aux interlignes carpométacarpiens ; les coupes sagittales dans le plan perpendiculaire au plan frontal explorent l'ensemble du poignet.

La qualité de l'image doit être optimisée : champ de vue inférieur ou égal à 12 cm, épaisseur des coupes inférieures ou égales à 3 mm avec un espace intercoupe inférieur à 30 % de l'épaisseur de coupe, rapport signal sur bruit suffisant.

## *COMPTE RENDU*

Il apporte les précisions suivantes : état des structures ligamentaires, localisation et étendue des ruptures ligamentaires; état des surfaces cartilagineuses, lésions arthrosiques, désaxations éventuelles, état de l'os sous-chondral, anomalies osseuses, lésions tendineuses, localisation et type de lésion, lésions vasculaires, état de la synoviale…

# OS Fiche 44 - Poignet. Instabilité et lésions ligamentaires: arthro-IRM

## *INTRODUCTION*

Le bilan des lésions ligamentaires et des instabilités du poignet repose sur l'arthroscanner ou l'arthro-IRM. L'IRM n'est pas indiquée. Le but de ces examens est d'apprécier l'état des ligaments, mais également celui du cartilage. Ces examens ne sont indiqués qu'après un bon bilan radioclinique, incluant des clichés dynamiques.

## *TECHNIQUE*

Les clichés sans préparation doivent comporter au minimum : face et profil stricts, poing serré en pronation.

S'assurer de l'absence de contre-indication à l'IRM (cf. fiche page 55).

S'assurer de l'absence de contre-indication à l'injection de gadolinium (cf. fiche CIRTACI page 57).

### *Arthrographie*

En règle générale, il est souhaitable d'obtenir (par ponction directe ou par communication) une opacification des trois compartiments du poignet. Dans un premier temps on ponctionne le compartiment médiocarpien en réalisant une hyperpression. S'il n'y a pas de communication avec le compartiment radiocarpien (ou en cas de communication trop faible pour l'opacifier convenablement), il est nécessaire d'opacifier ce dernier. Idem pour l'articulation radio-ulnaire distale.

L'arthro-IRM, ayant pour but d'améliorer le contraste intra-articulaire, comporte une injection intra-articulaire de produit de contraste. On peut utiliser un produit de contraste iodé pur (en jouant sur l'effet d'épanchement intra-articulaire en T2), ou mieux un chélate de gadolinium ayant l'AMM pour cette l'injection intra-articulaire, précédé de l'injection d'une petite quantité de produit de contraste iodé destinée à authentifier la position intra-articulaire de l'aiguille.

Le délai entre l'arthrographie et l'IRM doit être le plus court possible, idéalement inférieur à 15 minutes, et ne doit pas dépasser 30 minutes.

### *Arthro-IRM*

Poignet positionné en position neutre dans une antenne dédiée, si possible multicanale, au plus près du centre du tunnel.

Une alternative plus confortable, mais qui peut altérer la qualité de l'image est de placer le patient bras le long du corps, poignet le long de la cuisse, si possible en supination. Cette possibilité dépend de la machine.

Le bilan doit comporter au minimum deux acquisitions en coupes fines (inférieures ou égales à 2 mm) dans les plans frontal et axial, de préférence en 3D FT et au moins une séquence en SE rapide T2 avec saturation du signal de la graisse.

La résolution spatiale et le rapport signal sur bruit doivent être optimisés.

L'exploration s'étend du pôle supérieur de l'articulation radio-ulnaire distale aux articulations carpo-métacarpiennes.

## *COMPTE RENDU*

Il comporte la description des lésions ligamentaires : localisation étendue et la description des lésions cartilagineuses et osseuses.

Au terme de cette analyse, il est nécessaire de préciser le cadre lésionnel (entorse scapho- lunaire récente ou ancienne, SLAC (scapholunate avanced collapse), lésions traumatiques fraîches ou atteinte dégénérative, conflit ulnocarpien…).

# OS Fiche 45 - Instabilité et lésions ligamentaires: arthroscanner

## *INTRODUCTION*

Le bilan des lésions ligamentaires et des instabilités du poignet repose sur l'arthroscanner ou l'arthro-IRM. L'IRM n'est pas indiquée. Le but de ces examens est d'apprécier l'état des ligaments, mais également celui du cartilage. Ces examens ne sont indiqués qu'après un bilan radioclinique incluant des clichés dynamiques.

## *TECHNIQUE*

Les clichés sans préparation doivent comporter au minimum : face et profil stricts, poing serré en pronation comparatif.

S'assurer de l'absence de contre-indication à l'injection de produit de contraste iodé (cf. fiche CIRTACI page 57).

### *Arthrographie*

La technique de ponction articulaire doit être bien connue du radiologue et s'effectue sous scopie. Le nombre de compartiments à opacifier dépend des communications pathologiques entre ces derniers. En cas de suspicion de rupture du ligament scapholunaire, il est préférable de commencer par le compartiment médiocarpien. L'injection de produit de contraste comporte au moins 3 ml de produit de contraste iodé de basse osmolalité, de concentration inférieure ou égale à 320 mg/ml pour les compartiments radiocarpien et médiocarpien et 1 à 2 ml pour le compartiment radio-ulnaire distal. Réaliser des clichés d'arthrographie dont des clichés de remplissage. Des manœuvres sensibilisatrices peuvent être utiles (traction, mouve- ments, injection sous pression…).

Le délai entre l'injection et le scanner est le plus court possible, idéalement inférieur à 15 minutes.

### *Arthroscanner*

Poignet positionné au plus près du centre du statif au plus proche de la position anatomique (supination), de façon à réaliser des coupes axiales. Une seule acquisition axiale volumique suffit, à condition de disposer de coupes inframillimétriques chevauchées.

On reconstruit des MPR dans les trois plans de l'espace en coupes millimétriques avec un filtre dur (os), en optimisant la résolution spatiale (champ de vue inférieur à 10 cm).

L'exploration couvrir du pôle supérieur de l'articulation radio-ulnaire distale aux articulations carpo-métacarpiennes.

## *COMPTE RENDU*

Il décrit les lésions ligamentaires : localisation, étendue et la description des lésionscartilagineuses et osseuses.

Au terme de cette analyse, il est nécessaire de préciser le cadre lésionnel (entorse récente ou ancienne, SLAC (scapho-lunate advanced collapse) ou carpe adaptatif, lésions traumatiques fraîches ou atteinte dégénérative, conflit ulnocarpien…).

Dosimétrie (cf. fiche page 37).

# OS Fiche 46 - Poignet rhumatismal: IRM

## *INTRODUCTION*

Après un bilan radioclinique et biologique, l'IRM du poignet est indiquée en cas de doute sur une maladie rhumatismale débutante ou afin d'apprécier l'activité de la maladie. Malgré ses performances pour détecter les érosions osseuses, le scanner n'a pas de place validée dans cette indication.

## *TECHNIQUE*

Aucune préparation.

S'assurer de l'absence de contre-indication à l'IRM (cf. fiche page 55) et à l'injection de gadolinium (cf. fiche CIRTACI page 57).

L'exploration porte au moins sur le poignet et la main les plus symptomatiques. Dans les casdouteux, une exploration de la main controlatérale et des avant-pieds peut être nécessaire.

Il est possible d'obtenir une image optimisée de la main et du poignet avec l'antenne genou. Un support plan sur lequel est fixée la main permet d'obtenir des coupes frontales strictes. Il est également possible (difficilement) d'explorer les deux mains simultanément avec l'antenne tête, mais au détriment de la qualité d'image.

Le poignet est positionné en position neutre, au plus près du centre du tunnel.

L'exploration s'étend de l'articulation radio-ulnaire aux articulations interphalangiennes distales.

Elle comporte :

- des coupes frontale et axiale en SE rapide T2 avec saturation du signal de la graisse ou en STIR,
- des coupes frontales en spin écho T1,
- et une acquisition T1 avec saturation du signal de la graisse en frontal et/ou axial, après injection IV de gadolinium (éventuellement avec une étude de la dynamique de rehaus- sement avec une résolution temporelle d'au moins 15 sec pour calculer la cinétique, notam- ment pour apprécier l'efficacité d'une thérapeutique).

## *COMPTE RENDU*

Il doit préciser la localisation et le nombre d'articulation atteinte ; le type de lésion pour chaque articulation atteinte (œdème, érosion, synovite) ; l'existence de ténosynovite.

Il peut également comporter des informations sur la cinétique de rehaussement du pannus.

# BASSIN SACROILIAQUE
# HANCHE

# TRAUMATISME DE LA HANCHE

| Description de la situation clinique | |
|---|---|
| **Nom** | Traumatisme de la hanche |
| **Spécialité** | Traumatologie |
| **Date de validation médicale** | 1 1 2013 |
| **Description** | |

| Description d'examen | | | | | |
|---|---|---|---|---|---|
| **Nom** | Radiographie de la hanche | | | | |
| **Recommandation** | Indiqué | | | | |
| **Grade** | *A* | B | *C* | | *AE* |
| **Dose** | *0* | *I* | II | *II I* | *IV* |
| **Description** | Des radiographies de face du bassin et de profil centrées sur la hanche suffisent généralement au diagnostic. | | | | |

| Description d'examen | | | | | |
|---|---|---|---|---|---|
| **Nom** | Scanner de la hanche | | | | |
| **Recommandation** | Indiqué seulement dans des cas particuliers | | | | |
| **Grade** | *A* | *B* | C | | *AE* |

| | | | | | |
|---|---|---|---|---|---|
| **Dose** | *0* | *I* | *II* | II<br>I | *IV* |
| **Description** | Bilan des fractures incomplètes. Performances à confirmer pour le diagnostic des fractures occultes. Une échographie à la recherche d'une hémarthrose peut être envisagée avant la réalisation du scanner. | | | | |

| Description d'examen | | | | | |
|---|---|---|---|---|---|
| **Nom** | IRM de la hanche | | | | |
| **Recommandation** | Indiqué seulement dans des cas particuliers | | | | |
| **Grade** | *A* | B | *C* | | *AE* |
| **Dose** | 0 | *I* | *II* | *II*<br>*I* | *IV* |
| **Description** | Imagerie de choix pour les fractures occultes. | | | | |

# DOULEURS DE HANCHE

| Description de la situation clinique | |
|---|---|
| **Nom** | Hanche de l'adulte - Douleur |
| **Spécialité** | Appareil musculo-squelettique |
| **Date de validation médicale** | 1 1 2013 |
| **Description** | Préambule : toute imagerie de la hanche doit commencer par uneradiographie. |

| Description d'examen | | | | | |
|---|---|---|---|---|---|
| **Nom** | Radiographie de la hanche | | | | |
| **Recommandation** | Indiqué | | | | |
| **Grade** | *A* | *B* | C | | *AE* |
| **Dose** | *0* | *I* | II | *III* | *IV* |
| **Description** | Les radiographies sont nécessaires et habituellementsuffisantes pour le diagnostic de coxarthrose et permettent de quantifier une dysplasie. | | | | |

| Description d'examen | | | | | |
|---|---|---|---|---|---|
| **Nom** | TEP du squelette | | | | |
| **Recommandation** | Indiqué | | | | |
| **Grade** | *A* | *B* | C | | *AE* |

| | | | | | |
|---|---|---|---|---|---|
| **Dose** | *0* | *I* | *II* | II<br>I | *IV* |
| **Description** | Le choix de la modalité d'imagerie fonctionnelle osseuse (scintigraphie ou TEP/TDM) relève dumédecin nucléaire. | | | | |

| **Description d'examen** | | | | | |
|---|---|---|---|---|---|
| **Nom** | Echographie de la hanche | | | | |
| **Recommandation** | Non indiqué initialement | | | | |
| **Grade** | *A* | *B* | C | | *AE* |
| **Dose** | 0 | *I* | *II* | *II*<br>*I* | *IV* |
| **Description** | Peut montrer un épanchement intra-articulaire ou unesynovite (même en cas de radiographies normales) ou une pathologie abarticulaire. | | | | |

# ARTHROPATHIE SACROILIAQUE

| Description de la situation clinique | |
|---|---|
| **Nom** | Arthropathie sacro-iliaque |
| **Spécialité** | Appareil musculo-squelettique |
| **Date de validation médicale** | 1 1 2013 |
| **Description** | |

| Description d'examen | | | | | |
|---|---|---|---|---|---|
| **Nom** | Radiographie des sacro-iliaques | | | | |
| **Recommandation** | Indiqué | | | | |
| **Grade** | *A* | B | *C* | | *AE* |
| **Dose** | *0* | *I* | II | *II I* | *IV* |
| **Description** | Les articulations sacro-iliaques sont également visibles sur un cliché dorsolombo-pelvi-fémoral deSèze en incidence postéro-antérieure. | | | | |

| Description d'examen | | | | | |
|---|---|---|---|---|---|
| **Nom** | IRM pelvienne | | | | |
| **Recommandation** | Indiqué seulement dans des cas particuliers | | | | |
| **Grade** | *A* | B | *C* | | *AE* |

| | | | | | |
|---|---|---|---|---|---|
| **Dose** | 0 | *I* | *II* | *II*<br>*I* | *IV* |
| **Description** | Notamment pour la recherche de sacro-iliite [L'IRMentre dans les critères diagnostiques des spondylarthrites de l'Assessment of Spondylitis International Society (2009)]. | | | | |

| **Description d'examen** | | | | | |
|---|---|---|---|---|---|
| **Nom** | Scanner pelvien | | | | |
| **Recommandation** | Examen Spécialisé | | | | |
| **Grade** | *A* | B | *C* | | *AE* |
| **Dose** | *0* | *I* | *II* | II<br>I | *IV* |
| **Description** | La TDM peut préciser les lésions structurales. | | | | |

| **Description d'examen** | | | | | |
|---|---|---|---|---|---|
| **Nom** | Scintigraphie du squelette | | | | |
| **Recommandation** | Examen Spécialisé | | | | |
| **Grade** | *A* | B | *C* | | *AE* |
| **Dose** | *0* | *I* | II | *II*<br>*I* | *IV* |
| **Description** | A ne réaliser qu'en cas de contre-indications à l'IRM,étant donné sa sensibilité inférieure à celle de l'IRM pour le diagnostic des sacro-iliites. Permet une évaluation du squelette entier avec exploration des atteintes périphériques de spondylarthrite. | | | | |

# PROTHESE DOULOUREUSE

| Description de la situation clinique | |
|---|---|
| **Nom** | Prothèse douloureuse |
| **Spécialité** | Appareil musculo-squelettique |
| **Date de validation médicale** | 1 1 2013 |
| **Description** | |

| Description d'examen | | | | | |
|---|---|---|---|---|---|
| **Nom** | Radiographie | | | | |
| **Recommandation** | Indiqué | | | | |
| **Grade** | *A* | B | *C* | | *AE* |
| **Dose** | *0* | I | *II* | *III* | *IV* |
| **Description** | Les radiographies successives (incidences classiques et échelle 1/1) sont utiles pour étudier les prothèses : positionnement, usure, scellement, ostéo-intégration... | | | | |

| Description d'examen | | | | | |
|---|---|---|---|---|---|
| **Nom** | Scanner | | | | |
| **Recommandation** | Examen Spécialisé | | | | |
| **Grade** | *A* | B | *C* | | *AE* |
| **Dose** | *0* | *I* | II | *II*<br>*I* | *IV* |
| **Description** | Le plus souvent, en particulier en cas de prothèse entitane, malgré les artefacts, la TDM permet de visualiser les anomalies péri-prothétiques mal ou nonvisibles sur les radiographies (descellements, non ostéointégration, granulomes ...) et de mesurer la position des prothèses dans l'espace. | | | | |

| Description d'examen | | | | | |
|---|---|---|---|---|---|
| **Nom** | Echographie | | | | |
| **Recommandation** | Examen Spécialisé | | | | |
| **Grade** | *A* | *B* | C | | *AE* |
| **Dose** | 0 | *I* | *II* | *II*<br>*I* | *IV* |

| Description d'examen | | | | | |
|---|---|---|---|---|---|
| **Nom** | IRM pelvienne | | | | |
| **Recommandation** | Non indiqué initialement | | | | |
| **Grade** | *A* | B | *C* | | *AE* |
| **Dose** | 0 | *I* | *II* | *II*<br>*I* | *IV* |

| | |
|---|---|
| **Description** | Étudie les modifications osseuses (algodystrophie,fracture de fatigue, ostéonécrose ...), synoviales etabarticulaires. |

| Description d'examen | | | | | |
|---|---|---|---|---|---|
| **Nom** | Arthro-IRM de la hanche | | | | |
| **Recommandation** | Examen Spécialisé | | | | |
| **Grade** | *A* | *B* | C | | *AE* |
| **Dose** | *0* | I | *II* | *III* | *IV* |
| **Description** | L'arthro-TDM ou arthro-IRM met en évidence les chondropathies débutantes et les lésions du labrum. | | | | |

| Description d'examen | | | | | |
|---|---|---|---|---|---|
| **Nom** | Arthroscanner de la hanche | | | | |
| **Recommandation** | Examen Spécialisé | | | | |
| **Grade** | *A* | *B* | C | | *AE* |
| **Dose** | *0* | *I* | *II* | III | *IV* |
| **Description** | L'arthro-TDM ou arthro-IRM met en évidence les chondropathies débutantes et les lésions du labrum. | | | | |

| Description d'examen | | | | | |
|---|---|---|---|---|---|
| **Nom** | Scintigraphie du squelette | | | | |
| **Recommandation** | Examen Spécialisé | | | | |
| **Grade** | *A* | B | *C* | | *AE* |
| **Dose** | *0* | *I* | II | *III* | *IV* |
| **Description** | La scintigraphie du squelette peut être utile en cas deradiographie négative ou en cas de doute sur une fracture par insuffisance osseuse. | | | | |

| | |
|---|---|
| **Description** | Performante pour détecter les épanchements et les collections périprothétiques et les anomalies des parties molles péri-prothétiques. |

| **Description d'examen** | | | | | |
|---|---|---|---|---|---|
| **Nom** | Arthrographie | | | | |
| **Recommandation** | Examen Spécialisé | | | | |
| **Grade** | *A* | B | *C* | | *AE* |
| **Dose** | *0* | I | *II* | *III* | *IV* |
| **Description** | En cas de doute diagnostique ou de forte suspicion d'infection, une aspiration à visée bactériologique couplée à une arthrographie (souvent complétée parune arthro-TDM) peut être indiquée. Il est égalementpossible de réaliser un test anesthésique. | | | | |

| **Description d'examen** | | | | | |
|---|---|---|---|---|---|
| **Nom** | Scintigraphie du squelette | | | | |
| **Recommandation** | Examen Spécialisé | | | | |
| **Grade** | *A* | B | *C* | | *AE* |
| **Dose** | *0* | *I* | II | *III* | *IV* |
| **Description** | Une scintigraphie du squelette normale exclut la plupart des complications tardives.<br>En cas de prothèse de la hanche, la scintigraphie auxleucocytes marqués ou la TEP au FDG donne des arguments sur la nature septique du descellement. | | | | |

| Description d'examen | | | | | |
|---|---|---|---|---|---|
| **Nom** | TEP au FDG | | | | |
| **Recommandation** | Examen Spécialisé | | | | |
| **Grade** | *A* | B | *C* | | *AE* |
| **Dose** | *0* | *I* | *II* | *III* | IV |
| **Description** | Une scintigraphie du squelette normale exclut la plupart des complications tardives.<br><br>En cas de prothèse de la hanche, la scintigraphie auxleucocytes marqués ou la TEP/TDM au FDG donne des arguments sur la nature septique du descellement. | | | | |

# OSTEONECROSE DE HANCHE

| Description de la situation clinique | |
|---|---|
| **Nom** | Tête fémorale - nécrose ischémique |
| **Spécialité** | Appareil musculo-squelettique |
| **Date de validation médicale** | 1 1 2013 |
| **Description** | Préambule : toute imagerie de la hanche doit commencer par uneradiographie. |

| Description d'examen | | | | | |
|---|---|---|---|---|---|
| **Nom** | Radiographie coxo-fémorale | | | | |
| **Recommandation** | Indiqué | | | | |
| **Grade** | *A* | B | *C* | | *AE* |
| **Dose** | *0* | *I* | II | *II I* | *IV* |
| **Description** | La radiographie est anormale si la maladie est déjà àsa phase d'état (stade 2 d'Arlet et Ficat). | | | | |

| Description d'examen | | | | | |
|---|---|---|---|---|---|
| **Nom** | IRM pelvienne | | | | |
| **Recommandation** | Indiqué | | | | |
| **Grade** | *A* | B | *C* | | *AE* |

| Dose | 0 | I | II | III | IV |
|---|---|---|---|---|---|
| Description | L'IRM permet de confirmer le diagnostic et d'évaluer l'étendue et l'éventuelle impaction de la nécrose. Elleétudie également la hanche controlatérale. | | | | |

| Description d'examen | | | | | |
|---|---|---|---|---|---|
| **Nom** | Scintigraphie du squelette | | | | |
| **Recommandation** | Examen Spécialisé | | | | |
| **Grade** | *A* | B | *C* | | *AE* |
| **Dose** | *0* | *I* | II | *II*<br>*I* | *IV* |
| **Description** | La scintigraphie du squelette ou la TEP au fluorure(18F) permet un diagnostic précoce et de détecter éventuellement d'autres foyers de nécrose latents. | | | | |

| Description d'examen | | | | | |
|---|---|---|---|---|---|
| **Nom** | TEP du squelette | | | | |
| **Recommandation** | Examen Spécialisé | | | | |
| **Grade** | *A* | B | *C* | | *AE* |
| **Dose** | *0* | *I* | *II* | *II*<br>*I* | IV |
| **Description** | La scintigraphie du squelette ou la TEP au fluorure(18F) permet un diagnostic précoce et de détecter éventuellement d'autres foyers de nécrose latents. | | | | |

# RADIOGRAPHIE

# OS Fiche 11 - Bassin. Traumatisme: radiographie

## OBJECTIF

- Eliminer ou confirmer l'existence d'une lésion osseuse de l'anneau pelvien (ilion, ischion, pubis) ou de l'acetabulum (cotyle).
- En pratique on distingue trois situations :
  - le traumatisme sportif du sujet jeune,
  - le traumatisme à haute énergie, souvent associé à des lésions viscérales,
  - le traumatisme domestique du sujet âgé sur terrain ostéoporotique.

## TECHNIQUE

- Table télécommandée avec amplificateur de brillance ou table d'os avec suspension plafonnière.
- Grille antidiffusante. Cassette 36/43 ou capteur plan de grand format. Protection gonadique
- si possible.
- Le nombre d'incidence dépend des résultats de la radiographie du bassin de face.

### Radiographie du bassin de face stricte

Patient en décubitus dorsal. Rayon vertical centré à deux travers de doigt au-dessus de la symphyse pubienne. Cassette format 36/43 en travers.

Critère de réussite : coccyx se projetant sur la ligne processus épineux de L5/symphyse pubienne.

### Incidences obliques

Trois quarts alaire et obturateur, si suspicion de fracture de l'aile iliaque, des branches ilio et ischiopubiennes, de l'acetabulum.

Les incidences de face en inclinaison craniopodale (« inlet ») et podocraniale (« outlet ») inclinées à 30 degrés réalisées en cas de suspicion de fracture de l'acetabulum sont moins souvent pratiquées depuis la TDM, examen actuellement à envisager en cas de suspicion franche de fracture à clichés simples normaux.

## METHODE DE LECTURE

- Recherche de lésions osseuses :
  - fractures parcellaires et lésions par avulsion : épines iliaques, crête iliaque, cadre obturateur, ischion ;
  - rupture incomplète de l'anneau pelvien : fracture isolée de l'aile iliaque, du sacrum, des branches ilio et/ou ischiopubiennes ;
  - rupture complète de l'anneau pelvien ;
  - fracture de l'acetabulum.

- Recherche de lésions ligamentaires :
    - disjonction sacro-iliaque en arrière ;
    - disjonction symphysaire en avant.
- Recherche de déplacement fracturaire. Les déplacements importants entraînent volontiers des complications vasculo-nerveuses ou viscérales.

## *COMPTE RENDU*

- Affirmer la présence ou l'absence de lésion.
- Préciser s'il s'agit d'une lésion stable ou instable.
- Evaluer le risque de complication viscérale
- En cas de fractures complexes, de doute sur une fracture de l'acetabulum, de traumatisme abdominal violent, de suspicion d'une complication viscérale, envisager un complément TDM.
- Dosimétrie (cf fiche page 37).

# OS Fiche 12 - Sacroiliite : radiographie

## *OBJECTIF*

Dégager les articulations sacro-iliaques, en particulier lorsque l'on recherche des arguments radiologiques en faveur d'une spondylarthropathie.

## *TECHNIQUE*

- Les incidences spécifiques des sacro-iliaques complètent habituellement des clichés du rachis lombaire.
- Un cliché de face suffit le plus souvent actuellement depuis que le scanner ou l'IRM permettent une exploration plus précise.

Ce cliché de face est réalisé en position couchée pour améliorer la qualité (le problème de la statique ne se pose pas), en procubitus de façon à ce que la divergence du rayon s'adapte à l'orientation des interlignes, obliques en avant et en dehors. L'idéal est de glisser un ballon ou une mousse sous le pelvis pour comprimer les viscères. Le rayon est incliné vers les pieds d'environ 25° pour être perpendiculaire aux articulations sacro-iliaques.

Grand foyer, distance foyer-film 1m10, grille antidiffusante.

### *Critères de réussite*

- Le sacrum se projette de face de façon symétrique au-dessus de la symphyse pubienne.
- Certaines incidences en double obliquité (type incidence de Chevrot) sont moins utiles
- actuellement, compte tenu du scanner ou de l'IRM.

## *METHODE DE LECTURE ET COMPTE RENDU*

- Recherche de pincement ou d'élargissement de l'interligne articulaire.
- Analyse de la structure osseuse du sacrum et des berges iliaques : érosions, condensation ou
- aspect flou de l'os souschondral, ostéophytes.
- Dosimétrie (cf. fiche page 37).

# OS Fiche 13 - Hanche (adulte). Bilan d'une dysplasie: radiographie

## *INTRODUCTION*

La dysplasie de hanche est souvent une découverte radiologique fortuite. Si la hanche est asymptomatique, cette dysplasie ne requiert pas de traitement spécifique, notamment pas de chirurgie préventive, et ne justifie donc pas de suivi radiologique systématique.

## *TECHNIQUE*

Toutes les radiographies sont à faire en charge, de préférence sur table télécommandée avec contrôle sous amplificateur de brillance.

### *Bilan standard*

Il comprend au minimum :

- Une radiographie du bassin en charge. Patient dos contre la table, sanglé, bien stabilisé, membres inférieurs tendus, en légère rotation interne pour compenser l'antéversion des cols fémoraux, pieds un peu écartés (écart intermalléolaire égal à la distance entre les deux têtes fémorales, soit environ 20 cm). Rayon directeur horizontal centré à deux travers de doigt au-dessus de la symphyse pubienne. Certaines écoles réalisent cependant ce cliché couché.
- Un faux profil de hanche de Lequesne, habituellement bilatéral. Patient debout de trois- quarts, dos faisant un angle de 65° environ avec le plan de la table, côté à explorer contre la table. Le membre étudié est placé de profil, deuxième métatarsien parallèle à la table ; la cheville du membre controlatéral est positionnée de face. Critère de réussite : les têtes fémorales doivent être espacées de la largeur de la tête étudiée (la plus petite) (Fig 2).

## *METHODE DE LECTURE ET COMPTE RENDU*

### *Mesures coxométriques*

Mesurer (d'une manière discrète, facilement effaçable ou sur un transparent, qui ne gêne pas l'interprétation des clichés) les angles suivants :

- Sur le cliché de bassin de face (Fig 1) :
  - angle VCE de couverture latérale de la tête fémorale, entre la verticale passant par le centre de la tête (point C) et la ligne joignant le centre de la tête à la partie la plus latérale de la ligne dense du toit de l'acétabulum (point E) (N > 25°, limite de 20° à 25°, pathologique < 20°),
  - angle HTE de l'obliquité du toit de l'acetabulum, entre le segment de droite joignant la partie médiale du condensé du toit (point T) et sa partie latérale (point E) et une ligne horizontale (N < 10°),
  - l'angle CC'D (angle d'inclinaison du col) (N = environ 130°) (Fig 2).
- Sur le faux-profil (Fig 2) :
  - angle VCA (Fig 1) (N > 25°, limite entre 20 et 25°, dysplasique < 20°).

## *Analyse morphologique*

- Décrire la morphologie de l'acetabulum et de l'extrémité supérieure du fémur (tête, col,
- massif intertrochantérien).
- En cas de dysplasie douloureuse, rechercher attentivement des signes en faveur d'une atteinte dégénérative débutante : pincement, en particulier sur le faux profil, condensation osseuse et/ou lacune d'hyperpression en zone portante, ostéophytes…
- En l'absence des éléments précédents, rechercher une pathologie associée : état des corti- cales, de la minéralisation osseuse, des parties molles.

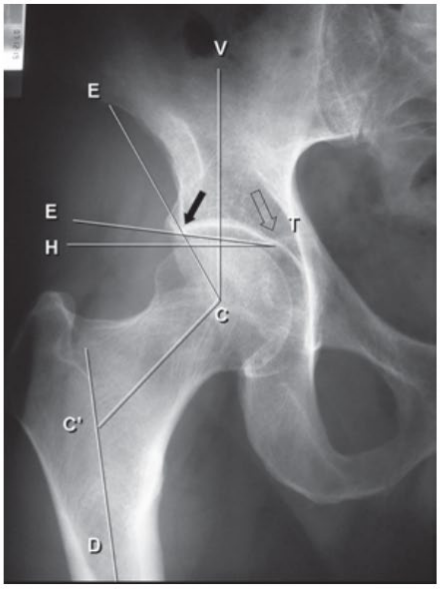


***Fig 1.*** *Coxométrie de face (ces mesures se font sur un cliché de bassin de face dont seule une partie agrandie est représentée ici)*
*C : centre de la tête ; E et T : points les plus latéral et médial du condensé du toit de l'acetabulum (flèches noire et creuse) ; V : verticale ; H : horizontale ; angle VCE : couverture latérale de la tête ; angle HTE : obliquité du toit de l'acetabulum ; angle CC'D : inclinaison du col.*

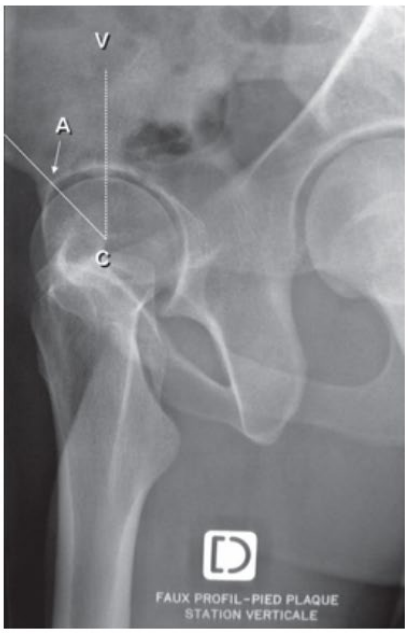


***Fig 2.*** *Coxométrie de profil sur un faux profil de Lequesne. Détermination de l'angle VCA de couverture antérieure de la tête fémorale (C : centre de la tête ; V : verticale ; A : point le plus antérieur du condensé du toit du cotyle).*

## *COMPTE RENDU*

- Préciser et chiffrer le type de dysplasie : acétabulaire, fémorale ou mixte.
- Etayer les arguments en faveur d'une étiologie congénitale (malformative, dysplasie spon- dylo-épiphysaire, etc.) ou acquise (épiphysiolyse, maladie de Legg-Perthes-Calvé, etc.).
- Proposer éventuellement une imagerie complémentaire (arthroscanner de préférence à l'arthroIRM) en cas de dysplasie douloureuse sans signe évident de coxarthrose, ou une mesure TDM de l'antéversion en cas de signes cliniques ou radiographiques d'hyperanté- version, si un impact thérapeutique peut en être attendu.
- Dosimétrie (cf. fiche page 37).

# OS Fiche 14 - Coxarthrose : radiographie

## OBJECTIFS

- Diagnostiquer et quantifier une arthrose de la hanche, en sachant que certaines coxarthroses débutantes n'ont pas de traduction sur les clichés simples.
- Permettre un suivi évolutif de cette coxarthrose. La nécessité de comparer les clichés dans le temps implique une technique rigoureuse et codifiée, notamment des clichés à échelle 1/1.

## TECHNIQUE

### Clichés de base

Ils incluent au minimum :

- Une radiographie du bassin de face debout. Patient dos contre la table, bien stabilisé, membres inférieurs en rotation interne d'environ 15° pour compenser l'antéversion. L'idéal est de sangler l'abdomen du patient pour améliorer sa stabilité et diminuer l'épaisseur des parties molles. L'utilisation de filtres compensateurs cunéiformes latéraux améliore nettement l'image, en particulier chez les patients maigres.
- Un faux profil de Lequesne, souvent bilatéral. Sujet debout de trois quarts à 60° environ, côté à explorer contre la table, membre de profil, pied parallèle à la table. Le pied du membre controlatéral est positionné de face. Critère de réussite : têtes fémorales espacées de la largeur de la tête étudiée (la plus petite) (fig. 2 page 381).

### Bilan complémentaire éventuel

- Face couchée. Pour améliorer la lecture de la trame osseuse, un cliché couché de face de la hanche (échelle 100 %) est parfois utile en particulier chez les patients impotents ou chez les obèses à abdomen volumineux. L'incidence de face est également utile pour visualiser une portion suffisante de diaphyse fémorale dans l'optique d'une prothèse éventuelle.
- Un cliché en profil médical peut être indiqué si on suspecte une ostéonécrose de la tête fémorale (patient couché en décubitus, bassin de trois quarts côté opposé surélevé, cuisse à étudier surélevée faisant un angle de 20° environ avec la table).

### Bilan de contrôle

- Les radiographies de contrôle devront être réalisées dans des conditions identiques (échelle 100 % +++) pour que les clichés puissent être comparés.
- Les contrôles peuvent être faits à intervalle fixe ou libre en fonction de l'état algofonctionnel. Ne pas hésiter à faire un contrôle à intervalle court en cas d'aggravation clinique franche à la recherche d'une coxarthrose destructrice rapide.

## METHODE DE LECTURE ET COMPTE RENDU

### Analyse morphologique

- Pincement de l'interligne articulaire.
- Remaniements de l'os sous-chondral.
- Ostéosclérose avec ou sans géodes.
- Ostéophytose.
- Recherche de corps étrangers ostéochondromateux, de dépôts calciques intracartilagineux.
- position de la tête fémorale par rapport à la cavité acétabulaire : centrée, subluxée vers le haut et latéralement, voire en protrusion acétabulaire.

### Mesures coxométriques

(Cf. Fig 1 et 2 fiche OS-13, page 381) si on recherche une dysplasie (dysplasie subluxante avecinsuffisance cotyloïdienne, ou à l'inverse coxa profunda).

L'angle VCE de couverture latérale de la tête fémorale est normalement supérieur à 25°, l'angle HTE d'obliquité du toit de l'acétabulum normalement inférieur à 10°, l'angle VCA de couverture antérieure sur le faux profil normalement supérieur à 25°. L'angle CC'D d'inclinaison du col fémoral est normalement de 135°.

## COMPTE RENDU

- Affirmer la présence d'une coxarthrose sur les signes sémiologiques classiques. Les signes decoxarthrose débutante sont à rechercher essentiellement sur le faux profil.
- Esquisser un diagnostic étiologique, en particulier pour les coxarthroses mécaniques.
- Dosimétrie (cf. fiche page 37).

# OS Fiche 15 - Contrôle prothèse totale de hanche : radiographie

## *OBJECTIF*

Les clichés simples à l'échelle 1/1 restent à la base de la surveillance des prothèses totales de hanche (PTH), tous les ans au début, puis de façon plus espacée ultérieurement, en fonction de la symptomatologie. Une prothèse indolore ne demande à être contrôlée que tous les deux ou trois ans. Une prothèse douloureuse implique des contrôles plus fréquents. Une douleur de l'aine oriente plutôt vers une pathologie de la pièce acétabulaire, une douleur de cuisse vers une pathologie de la pièce fémorale. L'interprétation ne doit se faire que par comparaison avec les clichés précédents, notamment avec les clichés immédiatement postopératoires par rapports auxquels les clichés ultérieurs ne doivent guère varier.

## *TECHNIQUE*

### *Clichés précoces*

Le cliché post-opératoire immédiat se limite en général à une radiographie, réalisée au bloc opératoire avant le réveil du patient, de face, couvrant toute la PTH.

Des clichés de face et de profil (en pratique le profil habituel de prothèse peut être assimilé à un profil uréthral) réalisés quelques semaines après l'intervention, dans de bonnes conditions techniques, serviront de références pour les clichés ultérieurs

### *Les contrôles à distance*

Les choses se présentent différemment en fonction de l'état du patient.

- S'il ne souffre pas, le cliché de base est la radiographie du bassin, patient debout, membres inférieurs en rotation interne, rayon centré au pôle inférieur de la symphyse pubienne de façon à couvrir toute la prothèse, échelle 1/1 (Fig 1). Ce simple cliché de bassin peut suffire, s'il n'objective aucune anomalie de la PTH et que le patient va bien.
- Si le patient souffre, ou en cas d'obésité, réaliser deux autres clichés centrés englobant toute la PTH : cliché de face et profil urétral (Fig 2). Il est préférable de faire ces clichés en décubitus, échelle 1/1.

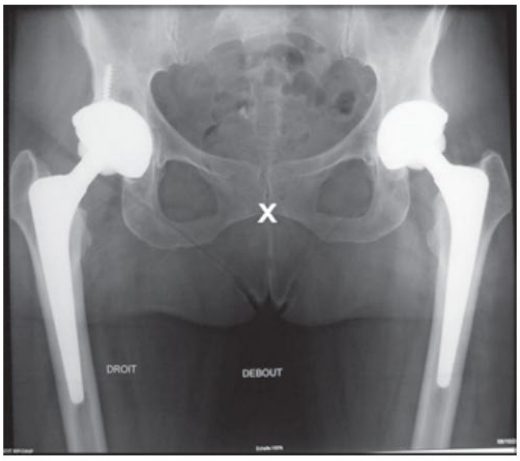


***Fig 1.*** *Cliché de bassin de face centré bas (croix) pour couvrir toute la prothèse.*

Le faux profil de Lequesne, moins couramment réalisé, permet de bien explorer la partie postérieure de l'implant acétabulaire. Le profil d'Arcelin est en pratique rarement indiqué, sauf pour des mesures de version des pièces prothétiques, ou la recherche de saillie antérieure anormale de la pièce codyloïdienne (fig. 1 page 386).

Ces clichés doivent absolument être comparés aux clichés précédents, en particulier postopératoires immédiats. C'est le seul moyen de diagnostiquer des modifications minimes.

## *CLICHES COMPLEMENTAIRES*

Dans certains cas douteux (douleurs sans anomalie probante de la prothèse), il peut être utile de réaliser des clichés sous traction dans l'axe du membre pour rechercher des mouvements anormaux entre les pièces prothétiques et l'os porteur. Ces clichés dynamiques de face et en profil urétral doivent être réalisés patient couché, mains prenant appui sur des poignées fixées sur la table, bras tendus, membres inférieurs décontractés. Le radiologue enregistre un cliché en position neutre, puis un second, avec un centrage strictement identique, sous traction axiale manuelle puissante, lente et prudente, sous contrôle scopique continu. Un couple de clichés est enregistré de face, puis on répète l'opération en profil urétral.

## *METHODE DE LECTURE ET COMPTE RENDU*

### *Contrôle post-opératoire*

Eliminer une complication immédiate : malposition de la pièce acétabulaire, fausse route de la tige fémorale, fuite de ciment, fissure osseuse…

### *Contrôles à distances*

Il est absolument indispensable de disposer de l'ensemble des documents radiographiques antérieurs.

- Vérifier le positionnement des pièces prothétiques sur la radiographie du bassin, le respect de la latéralisation des fûts diaphysaires, la bonne conservation de la longueur des membres inférieurs, l'obliquité et l'antéversion de la cupule acétabulaire, l'absence de saillie antérieure ou latérale anormale de la pièce acétabulaire ou de ciment (risque de conflit prothèse/psoas). Rechercher une éventuelle antéversion (détroit supérieur ouvert) ou une rétroversion (sacrum verticalisé) du bassin, qui modifient l'orientation fonctionnelle de l'acétabulum.
- Vérifier le centrage de la tête fémorale dans la cupule. L'usure normale du polyéthylène est estimée à 0,2 mm/an.
- Vérifier le cerclage de l'anneau acétabulaire. L'anneau est antéversé si son petit diamètre est plus petit sur la radiographie de la hanche de face que sur celle du bassin de face.
- Etude des interfaces os/métal pour les prothèses sans ciment et os/métal/ciment pour les prothèses scellées. Rechercher des liserés clairs de face et de profil et les décrire en tenant compte des zones de Gruen (Fig 2).
- Rechercher des modifications d'épaisseur de la corticale du fémur : un épaississement distal et un amincissement proximal sont en faveur d'un court-circuit des contraintes ou « stress- shielding » ; une apparition de réactions périostées, argument en faveur d'une infection ; des ossifications hétérotopiques dans les parties molles notamment péritrochantériennes.

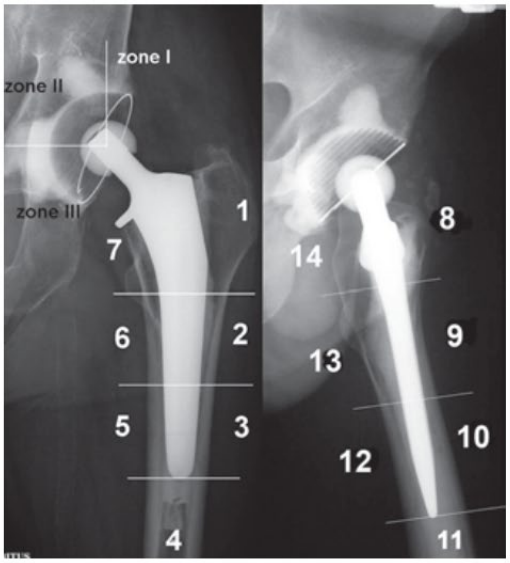


***Fig 2.*** *Cliché de face et de trois quarts alaire. Zones de Gruen.*

## *COMPTE RENDU* •

- Préciser si l'interprétation a été faite avec ou sans clichés précédents.
- Décrire les anomalies apparues entre les différents contrôles.
- Si des signes de descellement sont apparus, rechercher les arguments en faveur d'une origine aseptique ou septique.
- En cas de luxation récidivante, envisager un vice de positionnement des implants (qui s'apprécie mieux sur un scanner).
- Ne proposer une imagerie complémentaire (échographie, scintigraphie, scanner, arthro-graphie) qu'après discussion avec le chirurgien référent.

Rédiger le compte rendu avec prudence, car nombre de descellements restent longtemps asymptomatiques.

Dosimétrie (cf. fiche page 37).

# OS Fiche 16 - Fracture du col fémoral : radiographie

## *OBJECTIF*

- Dépister une fracture du col du fémur.
- Evaluer les risques de complication : pseudarthrose et surtout nécrose de la tête fémorale.
- Principal diagnostic différentiel : les fractures pertrochantériennes.

## *TECHNIQUE*

Les incidences radiologiques minimales sont au nombre de trois.

### *Radiographie du bassin de face stricte (échelle 1/1)*

- Décubitus dorsal. Rayon centré à deux travers de doigt au-dessus de la symphyse pubienne. Membres inférieurs en rotation interne (si possible, car en cas de fracture du col avérée, le membre est le plus souvent en rotation externe).
- Critère de réussite : bord libre du coccyx aligné sur la ligne joignant le processus épineux de L5 à la symphyse pubienne.
- Outre l'éventuelle fracture, cette incidence donne un aperçu du morphotype de la hanche
- saine controlatérale en vue d'une ostéosynthèse ou d'une chirurgie prothétique.

### *Radiographie de face centrée, de préférence en rotation interne (échelle 1/1)*

Patient en décubitus. Rayon centré au milieu de l'arcade fémorale. La rotation interne peut être obtenue par une manœuvre de traction douce et en inclinant le bassin de 20 à 30° vers le côté sain. Intérêt : meilleure analyse du siège et de l'orientation du trait de fracture du col fémoral.

### *Radiographie de profil*

Profil d'Arcelin ou profil chirurgical : incidence idéale qui déroule au mieux le col et apprécie à sa juste valeur le déplacement fracturaire dans le plan sagittal.

Cette incidence qui ne mobilise pas le membre traumatisé est toujours réalisable, mais réclame un tube mobile (Fig 1).

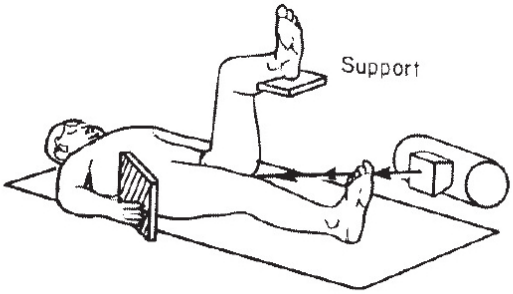


***Fig 1.*** *Profil d'Arcelin.*

On peut à défaut réaliser un cliché de profil médical, si la radiographie du bassin est normale et si le patient peut incliner le bassin de 45° vers le côté traumatisé.

## *METHODE DE LECTURE ET COMPTE RENDU*

Les fractures de fatigue du col sont en règle caractérisées par une bande opaque irrégulière perpendiculaire aux travées spongieuses (Fig 2).

***Fig 2.*** *Fracture de fatigue du col (flèche).*

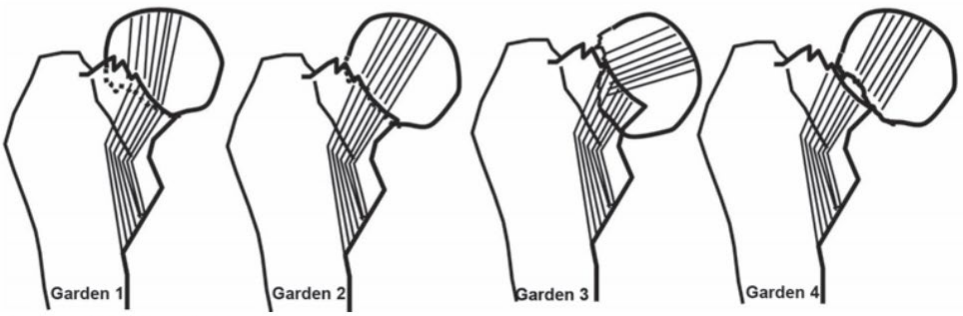


***Fig 3.*** *Classification de Garden.*

Définir s'il s'agit d'une fracture du col ou d'une fracture du massif tranchantérien.

La fracture du col du fémur est par définition intra-articulaire, contrairement aux fractures pertrochantériennes qui sont extra-articulaires et ne se compliquent pas de nécrose céphalique.

[Pour mémoire, le trait de la fracture cervicotrochantérienne siège à la jonction entre col et massif trochantérien. Il est oblique en bas et en dedans, passe par les lignes intertrochan- tériennes et le massif trochantérien reste intact. Dans la fracture pertrochantérienne, le trait est oblique en bas et en dedans. Il part de la corticale latérale du grand trochanter et se dirige vers le petit trochanter. Dans la fracture intertrochantérienne, plus rare, le trait est légè- rement oblique, en haut et en dedans. Il part sous la corticale latérale du grand trochanter, passe entre le grand et le petit trochanter, et se termine au-dessus du petit trochanter. C'est toujours une fracture instable].

Définir le siège précis de la fracture du col : sous-capitale, transcervicale, basicervicale (dans les fractures sous-capitales le trait passe à la jonction entre col et tête, dans les transcervicales (ou cervicales vraies) à la partie moyenne du col et dans les basicervicales à la base du col).

Apprécier le déplacement fracturaire dans le plan frontal : la classification de Garden (Fig 3) possède un intérêt pronostique majeur : le risque d'ostéonécrose aseptique de la tête fémorale augmente du stade 1 au stade 4, guidant ainsi les indications thérapeutiques :

- Garden 1 : la tête, déplacée en valgus, s'est impactée sur le col fémoral. Les travées spongieuses céphaliques sont verticalisées par rapport au col.
- Garden 2 : il n'y a pas de déplacement de la tête, ni des travées osseuses.
- Garden 3 : La tête a basculé et s'est déplacée en varus par rapport au col. Les travées osseuses céphaliques sont horizontalisées.
- Garden 4 : Forte translation de la tête. Les travées céphaliques redeviennent parallèles à celles du col, mais contrairement à la fracture Garden 2, il persiste un écart interfragmentaire qui témoigne du déplacement.

Apprécier l'orientation du trait de fracture par rapport à l'horizontale, après réduction : la classification de Pauwels cherche à apprécier le risque de pseudarthrose après ostéosynthèse : Pauwels I (angle < 30°), Pauwels II (angle compris entre 30° et 50°), Pauwels III (angle > 70°). Le type I a un bon pronostic de consolidation, car il y a essentiellement des contraintes en compression, peu en cisaillement. A l'inverse le type III est de mauvais pronostic, car les contraintes en cisaillement favorisent la pseudarthrose.

Analyse du déplacement sagittal et recherche sur le cliché de profil d'une comminution postérieure, source d'instabilité.

## *Compte rendu*

- Affirmer la présence ou l'absence de lésion osseuse.
- Préciser le type de fracture si possible en accord avec les classifications des fractures utilisées
- par l'équipe chirurgicale qui a la charge du patient.
- En cas de suspicion de fracture occulte, proposer éventuellement une imagerie complémentaire (scanner ou IRM).
- Dosimétrie (cf fiche page 37).

# ECHOGRAPHIE

# OS Fiche 82 - Exploration du versant antérieur et antérolatéral de la hanche et de sa région : échographie

## *OBJECTIF*

Le but de l'échographie est de démembrer les principales lésions susceptibles d'entraîner une douleur antérieure ou latérale de la hanche ou un blocage ou un ressaut.

- Pathologie articulaire ou péri-articulaire.
- Epanchement ou synovite du récessus articulaire antérieur.
- Nodule intraarticulaire chondromateux ou ostéochondromateux antérieur.
- Lésion du labrum.
- Bursopathie de l'iliopsoas.
- Atteinte tendinomusculaire antérieure (iliopsoas, droit fémoral, sartorius, adducteurs, muscles droits de l'abdomen).
- Atteinte tendinomusculaire latérale (muscles glutéaux (fessiers) et tenseur du fascia lata;
- hernie (inguinale ou crurale).
- Lésion des autres structures inguinales (vasculaire, ganglionnaire, …).
- Anomalie des corticales osseuses (lésions osseuses traumatiques, fractures de fatigue du col du cadre obturateur…).
- Collection paraarticulaire post-opératoire.

Cette fiche regroupe deux orientations cliniques souvent différentes : douleur antérieure et douleur latérale. En pratique, si la clinique est typique, l'étude échographique isolée d'un de ces compartiments peut se concevoir.

### *Prérequis*

Bonne connaissance de l'anatomie et de l'échoanatomie régionales.

Matériel de bonne qualité.

Bilan radiographique récent de bonne qualité pour ne pas méconnaître une atteinte osseuse ou articulaire.

## *TECHNIQUE*

Sonde linéaire de fréquence et de focalisation adaptées à la profondeur des éléments à étudier. L'utilisation de fréquences inférieures à 7,5 MHz est parfois indispensable chez certains patients enveloppés. Comparer le plus souvent possible au côté opposé.

Patient en décubitus dorsal, membres inférieurs étendus, symétriques, en discrète rotation interne :

- Sonde parallèle au grand axe du col fémoral, mesurer (et comparer) l'épaisseur des replis capsulosynoviaux antérieurs en recherchant un éventuel épanchement articulaire (une différence de 2 mm avec le côté sain est pathologique) (Fig 1), une synovite (doppler++), un nodule chondromateux ou ostéochondromateux, une anomalie de la corticale osseuse…

- Etudier à la partie antérieure de l'interligne coxo-fémoral le labrum antérieur (Fig 2), l'inser- tion du tendon du muscle droit fémoral sur l'épine iliaque antéroinférieure d'abord par des coupes sagittales comparatives, puis par des coupes axiales qui visualisent le versant anté- rieur de la tête fémorale, le labrum, la branche iliopubienne, les muscles sartorius (couturier), droit fémoral et iliopsoas en recherchant une éventuelle bursopathie de ce dernier.
- Cuisse en abduction-rotation externe, analyser le paquet vasculonerveux fémoral et l'insertion du tendon iliopsoas sur le petit trochanter.
- En cas de **douleur de la région pubienne,** les structures tendinomusculaires médiales, les ori- fices herniaires et les surfaces osseuses doivent également être vérifiés. L'examen se pour- suit donc par l'analyse de l'insertion distale du droit de l'abdomen sur la symphyse (avec épreuve de contraction), de l'insertion des adducteurs sur la branche iliopubienne et la sym- physe et par l'étude des orifices herniaires crural et inguinal par des coupes axiales et sagit- tales au repos, et en effectuant une manœuvre de Valsalva, voire en position debout.
- En cas de **douleur de la région trochantérienne**, étudier la région en décubitus, puis patient en décubitus latéral, couché sur le côté opposé [si possible avec un coussin entre les genoux pour détendre les muscles glutéaux (fessiers)]. Analyser dans le plan axial puis dans le plan frontal l'insertion des muscles glutéaux sur le grand trochanter (successivement, d'avant en arrière le tendon du petit glutéal (PG), la lame tendineuse du moyen glutéal (MG), le tendon principal du moyen glutéal, ainsi que la bandelette iliotibiale (fascia lata) qui se pro-longe en arrière par l'aponévrose du grand glutéal (Fig 3). Des désinsertions tendineuses, des ruptures, des tendinopathies éventuellement calcifiantes, des enthésopathies et des bursopathies sont recherchées à ce niveau.

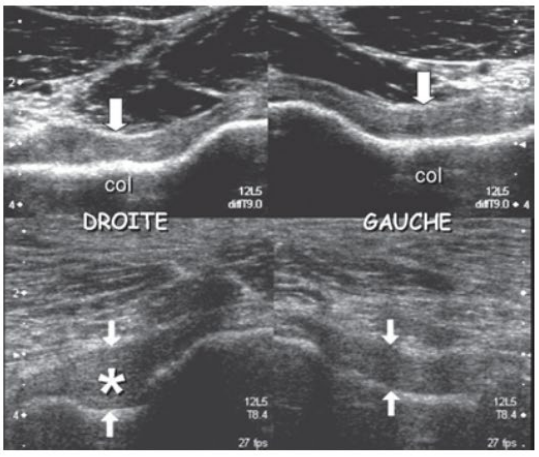


***Fig 1.*** *Coupe axiale parallèle aux cols. En haut : aspect normal. En bas : épanchement intra-articulaire droit (astérisque).*

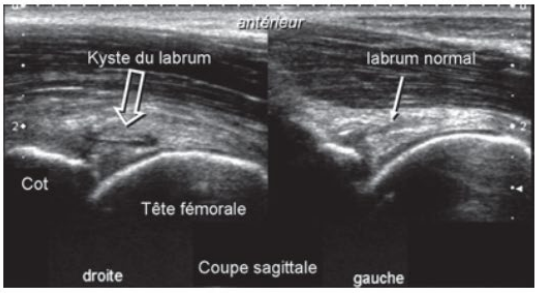


***Fig 2.*** *Labrum antérieur. Coupes sagittales antérieures passant par les têtes fémorales. Droite : fissuration et kyste du labrum. Gauche : normal.*

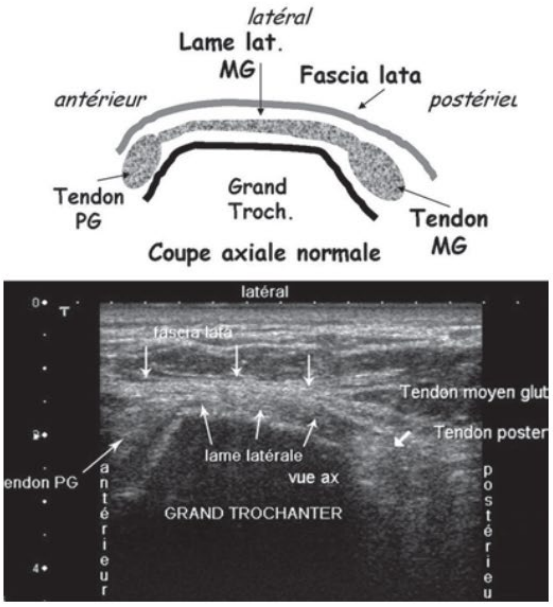


***Fig 3.*** *Coupe axiale normale passant par le grand trochanter.*

- En cas de douleur **au niveau de la crête iliaque**, les zones d'insertion du sartorius et du tenseur du fascia lata sur l'épine iliaque antérosupérieure sont analysées, celle de la bandelette iliotibiale, ainsi celle des muscles glutéaux et des muscles de la paroi abdominale sur la crête iliaque. Le doppler puissance peut être utile pour rechercher une hypervascularisation en faveur du caractère « actif » d'un éventuel remaniement de l'enthèse.
- **Après arthroplastie de hanche**, outre les éléments déjà décrits, avec en particulier analyse de la face profonde de l'iliopsoas à la recherche d'un conflit prothèse/psoas rechercher des collections para-articulaires (doppler ++) notamment le long du trajet de la cicatrice, autour de l'articulation et de la diaphyse fémorale supérieure.
- En cas de **ressaut ou de conflit antérieur**, effectuer des épreuves dynamiques avec rotation de la cuisse à différents degrés de flexion de la hanche.

## *COUPES DE BASE*

- Coupes sagittales et axiales comparatives du col fémoral avec mesure de l'épaisseur des replis capsulosynoviaux (Fig 1).
- Coupes sagittales antérieures comparatives montrant le labrum et l'insertion du droit fémoral sur l'épine iliaque antéroinférieure (Fig 2).
- Coupe axiale montrant le muscle psoas au niveau du labrum et de la branche iliopubienne.
- Coupe sagittale montrant l'insertion du psoas sur le petit trochanter.

En cas de douleur du carrefour pubien :

- Coupe sagittale montrant l'enthèse commune du gracile et du long adducteur sur la symphyse.
- Coupe axiale, en Valsalva, mesurant la largeur de l'orifice inguinal (chez l'homme) ou crural (chez la femme).

En cas de douleur latérale :

- Coupe sagittale de la lame tendineuse du moyen glutéal à son insertion sur le grand trochanter.

- Coupe(s) axiale(s) des insertions sur le grand trochanter.

Chez certains patients très gras, l'échographie peut être insuffisante et nécessiter le recours à l'IRM.

## *COMPTE RENDU*

- Préciser l'aspect des éléments anatomiques ci-dessus, par comparaison avec le côté opposé, compte tenu du site de la douleur.

# OS Fiche 83 - Exploration postérieure de la hanche, y compris la région fessière : échographie

## *OBJECTIF*

Le but de l'échographie est de démembrer les principales lésions susceptibles d'entraîner une douleur au niveau de la fesse ou de la tubérosité ischiatique, non expliquées par les radiographies simples :

- Tendinopathies ou enthésopathies des muscles glutéaux et des muscles ischiojambiers [long biceps fémoral (Bi), semitendineux (ST), semimembraneux (SM)].
- Traumatismes musculaires (lésions aiguës et séquellaires).
- Bursopathies.
- Avulsions osseuses.
- Collections : abcès ou hématome.
- Neuropathies sciatiques…

### *Prérequis*

Bonne connaissance de l'anatomie et de l'échoanatomie régionales.

Matériel de bonne qualité.

Bilan radiographique récent de bonne qualité pour ne pas méconnaître une atteinte osseuse ou articulaire.

## *TECHNIQUE*

Sonde linéaire de fréquence et de focalisation adaptées à la profondeur des éléments à étudier. Le recours à des sondes de 7 voire 5 MHz est souvent nécessaire. Les fréquences harmoniques sont utiles, de même que le doppler. Comparer le plus souvent possible au côté opposé en particulier en cas d'anomalie.

### *Etude de l'insertion distale des muscles glutéaux (fessiers)*

- Les tendons des muscles moyen et petit glutéaux sont essentiellement étudiés au niveau de leur insertion distale trochantérienne (cf. Fiche OS-82, Exploration du versant antérieur et antérolatéral de la hanche et de sa région : échographie, page 490).
- En cas de douleur fessière basse, étudier l'enthèse du grand glutéal à la partie postéro-
- supérieure du fémur (recherche d'enthésopathies, souvent calcifiantes).

### *Etude des muscles ischiojambiers et de leurs tendons*

- Patient en procubitus, sonde abordant la tubérosité ischiatique postérolatéralement. L'inser- tion des muscles ischiojambiers (tendon conjoint des ST/Bi et tendon du SM) est identifiable, de même que le nerf ischiatique (grand sciatique), repérable dès sa sortie du petit bassin. Ces éléments peuvent être suivis en coupes sagittale et axiale jusqu'au genou (Fig 1).

## COUPES DE BASE

- Coupes axiales de l'insertion proximale des ischiojambiers et de leur jonction myo-tendineuse (Fig 1).
- Coupes longitudinale et axiale du nerf ischiatique au niveau du pli fessier.

## COMPTE RENDU

- Décrire :
  - les anomalies d'insertion sur la tubérosité ischiatique : avulsion, enthésopathie calcifiante ou non… En cas de bursopathie, préciser la compressibilité à la pression de la sonde et une éventuelle hyperhémie au doppler,

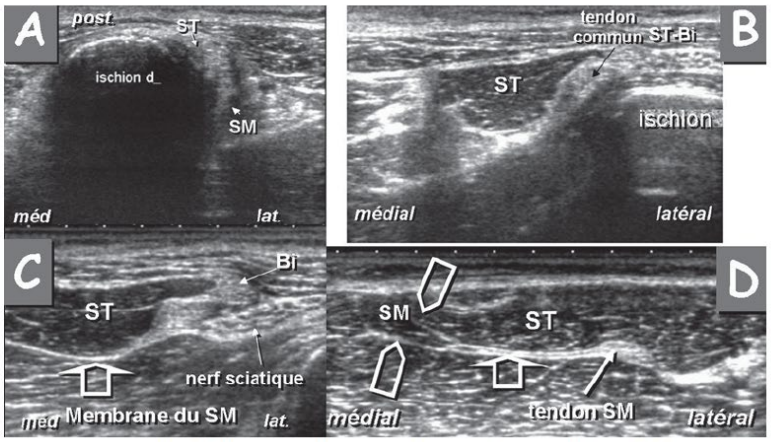


***Fig 1.*** *Quatre coupes axiales de haut en bas sur les tendons ischiojambiers.*

*A : naissance par deux tendons à la face postérolatérale de l'ischion (en arrière le tendon commun ST/Bi, en avant le SM ;*

*B : Les premières fibres musculaires à apparaître sont celles du ST ;*

*C : ST (médial), Bi (latéral) et le nerf ischiatique [antérieur (en profondeur)] forment un triangle. Naissance de la membrane du SM (flèche creuse) médialement, à la face antérieure (profonde) du ST ;*

*D : la membrane bifurque (flèches carrées) et le corps charnu du SM naît dans cette bifurcation.*

  - plus distalement une tendinopathie des ischiojambiers ou, dans un contexte traumatique, une atteinte musculaire de la jonction myotendineuse ou myoaponévrotique. Préciser l'existence d'un hématome intramusculaire ponctionnable et déceler les épanchements périmusculaire et interaponévrotique,
  - une éventuelle atteinte tronculaire du nerf ischiatique : en cas de lésion aiguë le nerf perd son aspect fibrillaire, augmente de taille et devient hypoéchogène ; en cas de lésion chronique le nerf diminue de taille et devient hyperéchogène.

Chez certains patients très gras, l'échographie peut être insuffisante et nécessiter le recours à l'IRM.

# IMAGERIE EN COUPE TDM-SCANNER

# OS Fiche 48 - Bassin. Suspicion de sacro-iliite : scanner et IRM

## *INTRODUCTION*

Le diagnostic précoce de sacro-iliite inflammatoire (avec radiographie simple normale ou douteuse) repose sur le scanner ou l'IRM. Dans les suspicions de sacro-iliite infectieuse, il est préférable de faire l'IRM en première intention et, le cas échéant, de réaliser une éventuelle ponction articulaire sous guidage TDM.

## *TECHNIQUE*

Patient en décubitus dorsal.

Aucune préparation.

S'assurer de l'absence de contre-indication à l'injection de gadolinium ou de produit de

contraste iodé (cf. fiche CIRTACI page 57).

### *Scanner*

Réaliser une acquisition axiale volumique de L5 jusqu'au coccyx qui permettra la reconstruction de coupes axiales millimétriques chevauchées avec un filtre os et un petit champ de reconstruction intégrant les berges iliaques, ainsi qu'une douzaine de reconstructions planes frontales obliques dans le plan du sacrum.

Une reconstruction avec un filtre standard peut être utile pour analyser les parties molles.

En cas de suspicion de sacro-iliite infectieuse, l'IRM est préférable. Néanmoins un scanner du bassin avec injection permet également de porter le diagnostic et de faire le bilan des lésions (abcès, thrombophlébites…).

### *IRM*

S'assurer de l'absence de contre-indication à l'IRM (fiche page 55).

Utiliser préférentiellement l'antenne tronc (torso ou antenne corps en réseau phasé). Une antenne rachis peut également être utilisée.

En cas de suspicion de sacro-iliite inflammatoire, réaliser au minimum deux acquisitions fronta- les obliques dans le plan du sacrum : SE T1 et FSE T2 avec saturation de la graisse ou STIR.

Une séquence avec injection IV de Gadolinium et saturation de la graisse est recommandée en cas de doute sur les deux précédentes séquences.

En cas de sacro-iliite inflammatoire, on peut réaliser une séquence sagittale complémentaire sur le rachis lombaire, pondérée en T2 avec saturation de la graisse ou en STIR, à la recherche d'enthésopathies

En cas de suspicion de sacro-iliite infectieuse, un plan axial supplémentaire est nécessaire, descendant jusqu'à la grande échancrure sciatique, de préférence après injection de gadolinium, à la recherche d'abcès.

## *METHODE DE LECTURE ET COMPTE RENDU*

Le compte rendu doit préciser les anomalies de la région synoviale de l'articulation sacroiliaque (œdème, érosions, synovite en IRM ; sclérose, érosions en scanner) ; les anomalies de la région fibreuse de l'articulation (œdème médullaire en IRM ; enthésophyte en scanner) ; les anomalies des parties molles (abcès en cas de sacro-iliite infectieuse).

Dosimétrie si scanner (cf. fiche page 37).

# OS Fiche 49 - Fracture du bassin (hors polytraumatisé): scanner

## *INTRODUCTION*

Le scanner est indiqué dans les fractures de l'anneau pelvien et surtout les fractures du cotyle, le contexte particulier du patient polytraumatisé ou hémodynamiquement instable étant traité ailleurs (cf. Fiche Trauma-1, Prise en charge du polytraumatisé, page 680).

L'examen doit préciser la localisation et l'extension des fractures et rechercher un déplacement des surfaces articulaires ou un fragment intra-articulaire.

## *TECHNIQUE*

Aucune préparation.

Patient en décubitus dorsal.

Acquisition volumique axiale démarrant au-dessus des crêtes iliaques et se terminant en dessous des ischions, permettant de reconstruire les coupes millimétriques chevauchées avec un filtre os ainsi que des coupes fines avec un filtre standard.

Réaliser 20 à 40 reconstructions planes (MPR) dans chacun des trois plans, ainsi qu'une reconstruction 3D en rendu de volume avec les principales projections.

En cas de fracture du cotyle, des vues médiales et latérales 3D en VRT (rendu de volume), si possible après extraction du fémur, sont importantes.

## *METHODE DE LECTURE ET COMPTE RENDU*

Le compte rendu doit préciser :

- La localisation, la direction, l'extension des traits de fracture et l'importance des déplacements.
- Les éventuels décalages des surfaces articulaires, y compris les disjonctions sacro-iliaques.
- Les éventuels fragments intra-articulaires.
- Les lésions des parties molles (hématome).
- Dosimétrie (cf. fiche page 37).

# OS Fiche 50 - Suspicion de lésion intra-articulaire de la hanche : arthroscanner

## *INTRODUCTION*

Chez le sujet jeune avec suspicion de lésion intra-articulaire de la hanche, l'examen de choix est un arthroscanner ou une arthroIRM après un bilan radioclinique soigneux. En cas de suspicion d'ostéonécrose, de fracture de contrainte, d'algodystrophie, de synovite villonodulaire, une IRM est préférable en première intention.

## *TECHNIQUE*

Après un bilan radiologique récent de bonne qualité.

S'assurer de l'absence de contre-indication à l'injection de produit de contraste iodé (cf. fiche CIRTACI, page 57).

La ponction articulaire doit être réalisée par un opérateur expérimenté sous scopie et dans des conditions d'asepsie stricte. L'injection comporte environ 10 ml de produit de contraste iodé, en fonction du volume articulaire. En accord avec le clinicien, une injection intra-articulaire d'anesthésique local (3 à 4 ml de Xylocaïne à 2 % pour un test anesthésique) et/ou de dérivé cortisoné peut être ajoutée. Dans ce cas injecter une moindre quantité de contraste (6 ou 7 ml). Mobiliser l'articulation (en faisant marcher le patient ou en exerçant des tractions sur le membre inférieur) de façon à obtenir une bonne diffusion du contraste.

### *Arthroscanner*

Les clichés d'arthrographie comportent au minimum un cliché de remplissage, une incidence de face et trois incidences de profil (faux profil couché, profil de Ducroquet, profil médical ou urétral). Des clichés de face et en faux profil debout sont utiles. Veiller à ce que le délai entre l'arthrographie et le scanner soit le plus court possible, idéalement inférieur à 20 ou 30 minutes.

Patient en décubitus dorsal, membres inférieurs en rotation interne afin d'amener le col fémoral dans le plan frontal.

Réaliser une acquisition axiale volumique partant 5 cm au dessus du toit de l'acétabulum jusqu'au bord inférieur du petit trochanter, permettant la reconstruction de coupes millimétriques chevauchées avec un filtre osseux.

Les facteurs de qualité de l'image doivent être optimisés selon le principe ALARA. Le champ de reconstruction doit être adapté à la taille de l'articulation coxofémorale.

Reconstruire 20 à 40 MPR dans les trois plans de l'espace (plans anatomiques).

Dans l'hypothèse où l'antéversion du col n'est pas compensée par la rotation interne des membres inférieurs, des coupes coronales obliques dans l'axe du col sont utiles. De même en cas de suspicion de conflit fémoroacétabulaire, des coupes axiales obliques dans l'axe du col sont nécessaires.

Il peut être utile de réaliser des coupes avec un filtre standard pour mieux analyser les parties molles péri-articulaires.

En cas de suspicion de conflit fémoro-acétabulaire, reconstruire le bassin en grand champ pour les mesures de version de l'acétabulum.

## *COMPTE RENDU*

Il doit préciser :

- L'état de l'os souschondral, du cartilage et du labrum ; l'existence d'anomalie intra- articulaire (synovite, corps étranger) ; l'existence d'un kyste synovial ; l'état des structures péri-articulaires.
- En cas de conflit fémoro-acétabulaire, mesurer la version cotyloïdienne à son tiers supérieur
- et l'angle alpha (Fig 1).
- Dosimétrie (cf. fiche 37).

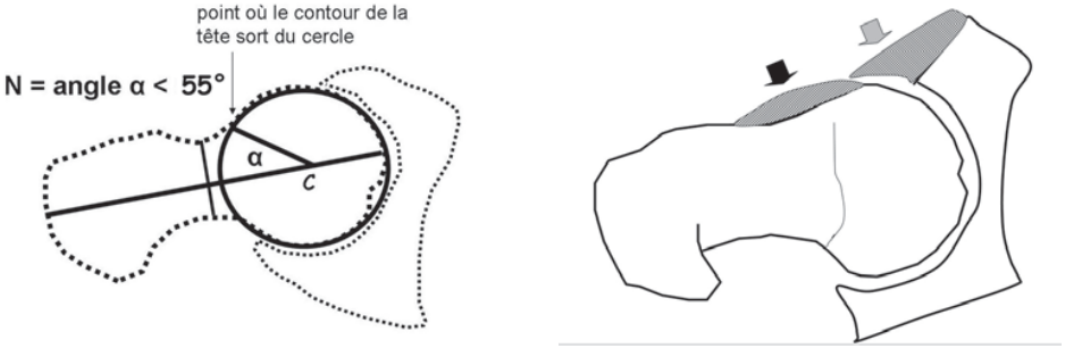


***Fig 1.***
*A : Normalement, l'angle alpha est inférieur à 55°.*
*B : Conflit fémoroacétabulaire : de façon pathologique, la présence d' une « bosse » à la jonction antérieure tête col (flèche noire) (qui augmente l'angle alpha) peut entraîner un conflit fémoroacétabulaire par « effet came ». Une saillie antérieure de l'acétabulum (flèche grise) peut être à l'origine d'un conflit identique par « effet tenaille ». Ces deux lésions peuvent coexister. Une rétroversion acétabulaire peut aboutir au même résultat.*

# OS Fiche 51 - Suspicion de lésion intra-articulaire de la hanche : IRM et arthro-IRM

## *INTRODUCTION*

En cas de suspicion d'ostéonécrose, de fracture de contrainte, d'algodystrophie, de synovite villonodulaire, une IRM est réalisée en première intention, après les clichés simples.

L'arthroIRM de la hanche est, sauf exception, un examen de deuxième intention. Chez le patient jeune, l'arthroIRM, non irradiante, peut être préférable à l'arthroscanner à condition de disposer d'une machine performante.

## *TECHNIQUE*

### *IRM*

Aucune préparation.

S'assurer de l'absence de contre-indication à l'IRM (cf. fiche page 55) et à l'injection de gadolinium (cf. fiche CIRTACI, page 57).

Patient en décubitus dorsal, membres inférieurs en rotation interne afin d'amener le col fémoral dans le plan frontal, dans l'antenne dédiée au tronc.

L'exploration porte sur les deux hanches ou sur une seule, selon le contexte.

### *Séquences de base*

Acquisition frontale en FSE T2 avec saturation du signal de la graisse (ou en STIR). Acquisition frontale en SE T1

Acquisition sagittale en petit champ et en coupes fines (3 mm maximum) en SE T1 et/ou en

FSE T2 avec saturation du signal de la graisse (ou en STIR).

Acquisition axiale en FSE T2 (ou STIR) avec saturation du signal de la graisse.

### *Séquences optionnelles*

Séquence en T2 EG pour rechercher des dépôts d'hémosidérine.

Séquence axiale T1.

Une ou plusieurs acquisition après injection IV de gadolinium afin de préciser une anomalie de la moelle osseuse ou une anomalie intra-articulaire (synovite, corps étranger) ou péri- articulaire (bursite, tendinopathie).

### *Arthro-IRM*

S'assurer de l'absence de contre-indication à l'injection de produit de contraste iodé (cf. fiche CIRTACI, page 57).

La ponction articulaire doit être réalisée par un opérateur expérimenté sous scopie et dans des conditions d'asepsie stricte. L'injection comporte environ 10 ml d'un chélate de gadolinium ayant l'AMM pour injection intra-articulaire après quelques ml de contraste iodé afin de s'assurer du caractère intra-articulaire strict de l'injection. Des clichés d'arthrographie peuvent être utiles.

Patient en décubitus dorsal, membres inférieurs en rotation interne afin d'amener le col fémoral dans le plan frontal.

On peut utiliser une antenne dédiée au tronc (avec si possible, le maximum de canaux), voire mieux une antenne locale.

Les acquisitions sont centrées sur la hanche douloureuse.

Le bilan doit être exhaustif s'il s'agit d'un examen de première intention (coupes frontales et sagittales en T1 et en FSE T2 avec saturation du signal de la graisse, coupes axiales fines, éventuellement en écho de gradient T1 3DFT).

Il peut être allégé s'il vient en complément d'une IRM simple récente de bonne qualité et se réduire dès lors, par exemple, aux trois plans de l'espace avec un plan pondéré en T1 et deux plans en T2.

La résolution spatiale et le rapport signal sur bruit doivent être optimisés.

## *COMPTE RENDU*

Le compte rendu doit préciser :

- L'état de l'os souschondral, du cartilage et du labrum.
- L'existence d'anomalie intra-articulaire (synovite, corps étranger).
- L'existence d'un kyste synovial.
- L'état des structures péri-articulaires.

GENOU

# Traumastisme du genou

| Description de la situation clinique | |
|---|---|
| **Nom** | Traumatisme du genou |
| **Spécialité** | Traumatologie |
| **Date de validation médicale** | 1 1 2013 |
| **Description** | |

| Description d'examen | | | | | |
|---|---|---|---|---|---|
| **Nom** | Radiographie du genou | | | | |
| **Recommandation** | Indiqué seulement dans des cas particuliers | | | | |
| **Grade** | A | *B* | *C* | | *AE* |
| **Dose** | *0* | I | *II* | *III* | *IV* |
| **Description** | Des radiographies sont justifiées quand un des critères d'Ottawa est présent (voir annexe 1 de l'argumentaire). Si nécessaire, elles peuvent être complétées par une TDM ou une IRM. | | | | |

# Gonalgies sans blocage

| Description de la situation clinique | |
|---|---|
| **Nom** | Gonalgies sans blocages ni limitation des mouvements (évoquantcliniquement une gonarthrose ou une pathologie abarticulaire) |
| **Spécialité** | Appareil musculo-squelettique |
| **Date de validation médicale** | 1 1 2013 |
| **Description** | |

| Description d'examen | | | | | |
|---|---|---|---|---|---|
| **Nom** | Radiographie du genou | | | | |
| **Recommandation** | Indiqué | | | | |
| **Grade** | *A* | B | *C* | | *AE* |
| **Dose** | *0* | I | *II* | *III* | *IV* |
| **Description** | Les radiographies en charge confirment le diagnosticen identifiant et en quantifiant l'arthrose fémorotibialeet fémoropatellaire, ainsi que d'éventuels facteurs anatomiques favorisants. | | | | |

| Description d'examen | | | | | |
|---|---|---|---|---|---|
| **Nom** | Echographie du genou | | | | |
| **Recommandation** | Indiqué seulement dans des cas particuliers | | | | |
| **Grade** | *A* | *B* | C | | *AE* |

| | | | | | |
|---|---|---|---|---|---|
| **Dose** | 0 | *I* | *II* | *II*<br>*I* | *IV* |
| **Description** | L'échographie diagnostique les pathologies articulaires (kyste poplité) et abarticulaires (tendinopathie, bursopathies, kystes ...). | | | | |

| **Description d'examen** | | | | | |
|---|---|---|---|---|---|
| **Nom** | IRM du genou | | | | |
| **Recommandation** | Non indiqué initialement | | | | |
| **Grade** | *A* | B | *C* | | *AE* |
| **Dose** | 0 | *I* | *II* | *II*<br>*I* | *IV* |
| **Description** | Une IRM peut être indiquée en cas de poussée douloureuse non expliquée par les radiographies (notamment à la recherche d'une pathologie osseuse sous-chondrale, intra-articulaire ...) ou en cas de pathologie abarticulaire non élucidée par l'échographie ou en préopératoire. | | | | |

# Gonalgies avec blocage

| Description de la situation clinique | |
|---|---|
| **Nom** | Gonalgies avec blocages (évoquant cliniquement une lésionméniscale ou chondrale, ou un corps étranger) |
| **Spécialité** | Appareil musculo-squelettique |
| **Date de validation médicale** | 1 1 2013 |
| **Description** | |

| Description d'examen | | | | | |
|---|---|---|---|---|---|
| **Nom** | Radiographie du genou | | | | |
| **Recommandation** | Indiqué | | | | |
| **Grade** | *A* | *B* | C | | *AE* |
| **Dose** | *0* | I | *II* | *III* | *IV* |
| **Description** | A la recherche d'un corps étranger intra-articulaire notamment. | | | | |

| Description d'examen | | | | | |
|---|---|---|---|---|---|
| **Nom** | IRM du genou | | | | |
| **Recommandation** | Indiqué | | | | |
| **Grade** | *A* | B | *C* | | *AE* |

| | | | | | |
|---|---|---|---|---|---|
| **Dose** | 0 | *I* | *II* | *III* | *IV* |
| **Description** | L'IRM est l'imagerie de choix et de référence pour le bilan des lésions méniscales, ligamentaires et ostéochondrales. | | | | |

| Description d'examen | | | | | |
|---|---|---|---|---|---|
| **Nom** | Arthro-IRM du genou | | | | |
| **Recommandation** | Indiqué seulement dans des cas particuliers | | | | |
| **Grade** | *A* | *B* | C | | *AE* |
| **Dose** | *0* | I | *II* | *III* | *IV* |
| **Description** | Indiquée si IRM non contributive, dans un contexte de genou opéré. C'est l'imagerie de référence pourl'évaluation du ménisque opéré et du cartilage.<br>Diagnostic des corps étrangers. | | | | |

| Description d'examen | | | | | |
|---|---|---|---|---|---|
| **Nom** | Arthroscanner du genou | | | | |
| **Recommandation** | Indiqué seulement dans des cas particuliers | | | | |
| **Grade** | *A* | *B* | C | | *AE* |
| **Dose** | *0* | I | *II* | *III* | *IV* |
| **Description** | Indiquée si IRM non contributive ou contre-indiquée.Particulièrement en cas de genou opéré, avec matériel métallique. Performances similaires pour lediagnostic des lésions méniscales. Imagerie de référence pour le diagnostic des lésions du cartilageet la présence de corps étrangers. | | | | |

# Syndrome femoro-patellaire

| Description de la situation clinique | |
|---|---|
| **Nom** | Gonalgies évoquant cliniquement une étiologie fémoropatellaire |
| **Spécialité** | Appareil musculo-squelettique |
| **Date de validation médicale** | 1 1 2013 |
| **Description** | |

| Description d'examen | | | | | |
|---|---|---|---|---|---|
| **Nom** | Radiographie du genou | | | | |
| **Recommandation** | Indiqué | | | | |
| **Grade** | *A* | B | *C* | | *AE* |
| **Dose** | *0* | I | *II* | *III* | *IV* |
| **Description** | Les radiographies simples étudient la morphologie fémoropatellaire, la position, la stabilité et la hauteurde la patella. Elles sont le plus souvent normales chez le sujet peu âgé. | | | | |

| Description d'examen | | | | | |
|---|---|---|---|---|---|
| **Nom** | Scanner du genou | | | | |
| **Recommandation** | Indiqué | | | | |
| **Grade** | *A* | *B* | C | | *AE* |

| | | | | | |
|---|---|---|---|---|---|
| **Dose** | *0* | I | *II* | *III* | *IV* |
| **Description** | Les mesures de l'angle de la trochlée et de la distance TA-GT sont fiables en TDM. | | | | |

| Description d'examen | | | | | |
|---|---|---|---|---|---|
| **Nom** | IRM du genou | | | | |
| **Recommandation** | Indiqué | | | | |
| **Grade** | *A* | B | *C* | | *AE* |
| **Dose** | 0 | *I* | *II* | *III* | *IV* |
| **Description** | L'IRM est particulièrement indiquée pour le diagnostic et le bilan des luxations patellaires traumatiques. Elle fait le bilan des lésions intra-articulaires et abarticulaires. Elle précise la localisation de l'atteinte cartilagineuse et guide la prise en charge thérapeutique. | | | | |

| Description d'examen | | | | | |
|---|---|---|---|---|---|
| **Nom** | Arthroscanner du genou | | | | |
| **Recommandation** | Examen Spécialisé | | | | |
| **Grade** | *A* | *B* | C | | *AE* |
| **Dose** | *0* | I | *II* | *III* | *IV* |
| **Description** | L'arthro-TDM est l'examen de référence du cartilage fémoropatellaire. Examen rarement nécessaire. | | | | |

| Description d'examen | | | | | |
|---|---|---|---|---|---|
| **Nom** | Echographie du genou | | | | |
| **Recommandation** | Non indiqué | | | | |
| **Grade** | *A* | *B* | C | | *AE* |
| **Dose** | 0 | *I* | *II* | *III* | *IV* |

| | |
|---|---|
| **Description** | L'échographie ne permet pas des mesures fiables et reproductibles. |

# Prothèse douloureuse

| Description de la situation clinique | |
|---|---|
| **Nom** | Prothèse douloureuse |
| **Spécialité** | Appareil musculo-squelettique |
| **Date de validation médicale** | 1 1 2013 |
| **Description** | |

| Description d'examen | | | | | |
|---|---|---|---|---|---|
| **Nom** | Radiographie | | | | |
| **Recommandation** | Indiqué | | | | |
| **Grade** | *A* | B | *C* | | *AE* |
| **Dose** | *0* | I | *II* | *III* | *IV* |
| **Description** | Les radiographies successives (incidences classiques et échelle 1/1) sont utiles pour étudier les prothèses : positionnement, usure, scellement, ostéo-intégration... | | | | |

| Description d'examen | | | | | |
|---|---|---|---|---|---|
| **Nom** | Scanner | | | | |
| **Recommandation** | Examen Spécialisé | | | | |
| **Grade** | *A* | B | *C* | | *AE* |
| **Dose** | *0* | *I* | II | *III* | *IV* |

| | |
|---|---|
| **Description** | Le plus souvent, en particulier en cas de prothèse entitane, malgré les artefacts, la TDM permet de visualiser les anomalies péri-prothétiques mal ou nonvisibles sur les radiographies (descellements, non ostéointégration, granulomes ...) et de mesurer la position des prothèses dans l'espace. |

| **Description d'examen** | | | | | |
|---|---|---|---|---|---|
| **Nom** | Echographie | | | | |
| **Recommandation** | Examen Spécialisé | | | | |
| **Grade** | *A* | *B* | C | | *AE* |
| **Dose** | 0 | *I* | *II* | *II I* | *IV* |
| **Description** | Performante pour détecter les épanchements et les collections périprothétiques et les anomalies des parties molles péri-prothétiques. | | | | |

| **Description d'examen** | | | | | |
|---|---|---|---|---|---|
| **Nom** | Arthrographie | | | | |
| **Recommandation** | Examen Spécialisé | | | | |
| **Grade** | *A* | B | *C* | | *AE* |
| **Dose** | *0* | I | *II* | *II I* | *IV* |
| **Description** | En cas de doute diagnostique ou de forte suspicion d'infection, une aspiration à visée bactériologique couplée à une arthrographie (souvent complétée parune arthro-TDM) peut être indiquée. Il est égalementpossible de réaliser un test anesthésique. | | | | |

| **Description d'examen** |
|---|

| | | | | | |
|---|---|---|---|---|---|
| **Nom** | Scintigraphie du squelette | | | | |
| **Recommandation** | Examen Spécialisé | | | | |
| **Grade** | *A* | B | *C* | | *AE* |
| **Dose** | *0* | *I* | II | *II*<br>*I* | *IV* |
| **Description** | Une scintigraphie du squelette normale exclut la plupart des complications tardives.<br>En cas de prothèse de la hanche, la scintigraphie auxleucocytes marqués ou la TEP au FDG donne des arguments sur la nature septique du descellement. | | | | |

| **Description d'examen** | | | | | |
|---|---|---|---|---|---|
| **Nom** | TEP au FDG | | | | |
| **Recommandation** | Examen Spécialisé | | | | |
| **Grade** | *A* | B | *C* | | *AE* |
| **Dose** | *0* | *I* | *II* | *II*<br>*I* | IV |
| **Description** | Une scintigraphie du squelette normale exclut la plupart des complications tardives.<br>En cas de prothèse de la hanche, la scintigraphie auxleucocytes marqués ou la TEP/TDM au FDG donne des arguments sur la nature septique du descellement. | | | | |

# RADIOGRAPHIE

# OS Fiche 17 - Instabilité fémoropatellaire: radiographie

## *INTRODUCTION*

Le diagnostic d'instabilité patellaire est clinique. Les radiographies précisent la position de la patella mais ne permettent pas de parler d'instabilité.

Le but de la radiographie est de rechercher une cause favorisante et d'apprécier les complications de l'instabilité sur l'appareil extenseur du genou.

## *TECHNIQUE*

Le bilan radiologique est en règle bilatéral : cliché de face (même si celui-ci n'apporte pas de renseignement significatif dans les instabilités rotuliennes), une incidence de profil et des vues axiales fémoropatellaires quadriceps décontractés.

### *Incidences de profil du genou*

Ce cliché de profil peut être réalisé à différents degrés de flexion. Certains préfèrent un cliché en extension, quadriceps contracté, d'autres en légère flexion à 15 ou 30°. Tous ces clichés ont des avantages et des inconvénients. Certains les réalisent debout, d'autres couché. Tout est fonction des habitudes de chacun, mais un seul profil suffit.

Tous les profils peuvent mettre en évidence une dysplasie trochléenne.

Le matériel idéal est une table télécommandée avec scopie télévisée pour s'assurer de la superposition des condyles fémoraux.

Sur le profil en extension, la patella n'est pas encore engagée. Elle est souvent décalée et basculée latéralement, sans que ceci soit obligatoirement pathologique.

Sur le profil à 15° de flexion (proposé par Maldague et Malghem), on peut apprécier la phase initiale de l'engagement patellaire et mettre en évidence des bascules transitoires.

Sur le profil à 30° de flexion, normalement la patella est engagée et le tendon patellaire tendu. On peut donc apprécier la position en hauteur de la patella.

### *Vues axiales fémoropatellaires à 30 degrés de flexion*

Patient en décubitus dorsal. Quadriceps décontractés. C'est cette incidence qui est la plus sensible pour mettre en évidence les subluxations patellaires. Elle ne peut pas être réalisée à l'aide du tube de la table télécommandée mais nécessite un tube mobile indépendant. Elle est en général réalisée rayon descendant (Fig 1), parfois ascendant.

Une variante, patient debout, genoux fléchis à 30 degrés, étudie les genoux en contraction quadricipitale et fournit des informations différentes (Fig 2).

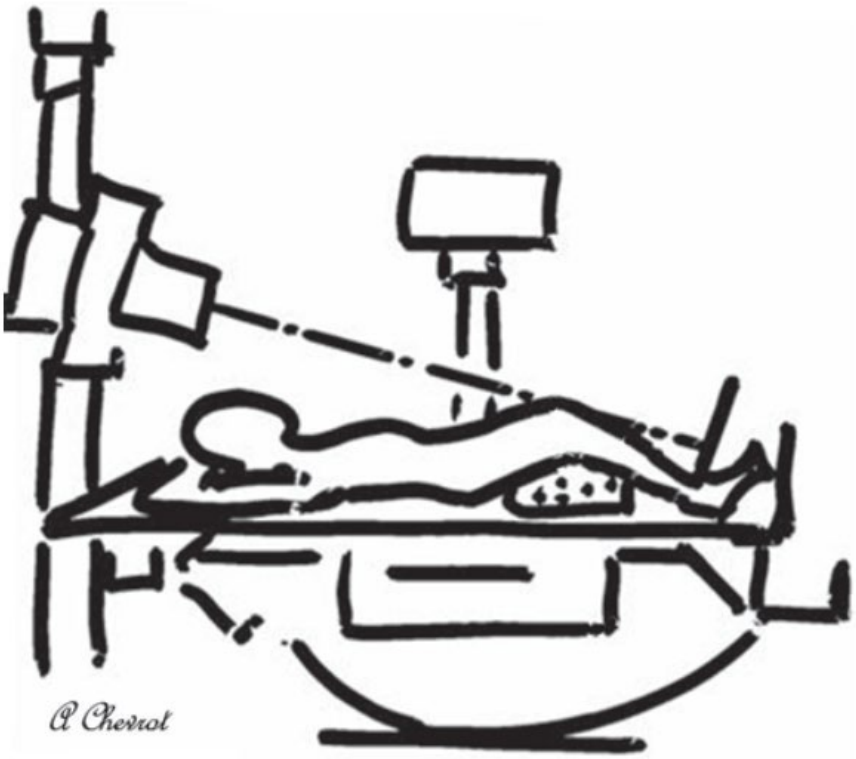


***Fig 1.*** *Incidence fémoropatellaire à 30° de flexion des genoux.*

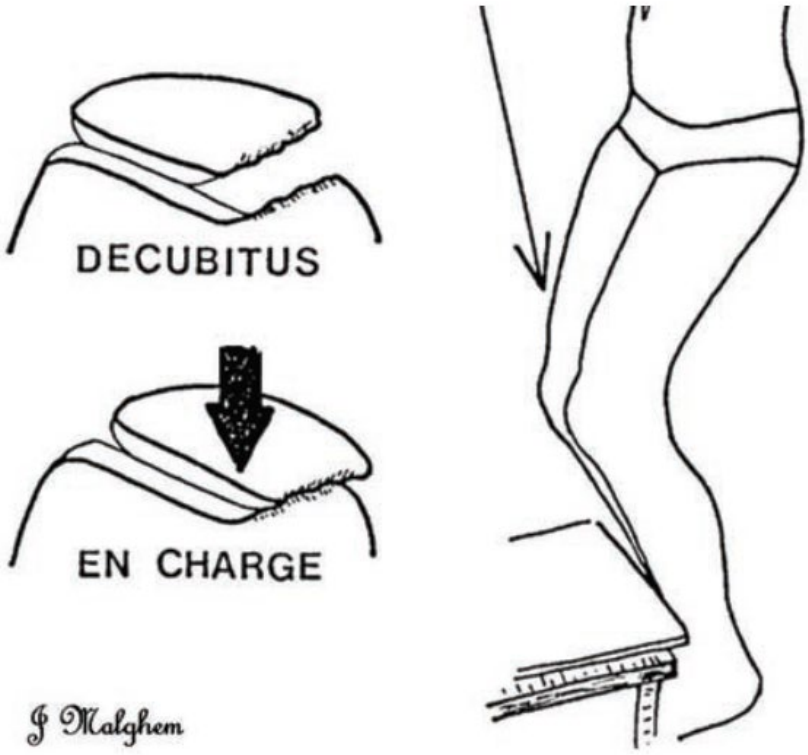


***Fig 2.*** *Incidence fémoropatellaire en charge.*




***Fig 3.*** *Incidence fémoropatellaire à 30° de flexion, avec rotation externe du squelette jambier.*

L'incidence réalisée avec une rotation externe forcée du squelette jambier, qui sensibilise les instabilités, n'est pas systématique et est rarement réalisée (Fig 3).

Les incidences axiales à 60 et 90 degrés de flexion ne servent pas au diagnostic d'instabilité.

Leur indication est réservée au stade arthrogène de l'affection.

## *METHODE DE LECTURE ET COMPTE RENDU*

### *Sur la vue axiale*

- Vérifier si l'incidence a bien été réalisée à 30° de flexion (Fig 4).
- Evaluer la morphologie de la trochlée et de la patella. Rechercher des signes de dysplasie.
- Préciser la position de la patella par rapport à la gorge de la trochlée : centrée ou non,translation, bascule, subluxation.
- Rechercher des remaniements osseux témoignant de séquelles de luxation de la patella.
- Rechercher des signes d'arthrose débutante.

### *Sur le profil*

Apprécier la hauteur de la patella [rotule haute (patella alta), normale ou basse (patella infera, ou baja)]. Différentes méthodes de mesure existent :

- Celle de Caton est commode, car elle peut s'effectuer sur tout cliché de profil entre 10 et 80° de flexion. C'est le rapport AT (distance entre bord caudal de la surface articulaire de la patella et angle antérosupérieur du tibia) / AP (longueur de la surface articulaire de la patella) (Fig 5). N = 0,96 +/– 0,134 chez l'homme et 0,99 +/– 0,129 chez la femme. La patella est basse entre 0,6 et 0,8 et haute lorsque ce rapport est supérieur ou égal à 1,2.
- La méthode de Bernageau peut également être utilisée, mais nécessite un cliché de genou en extension avec contraction du quadriceps.

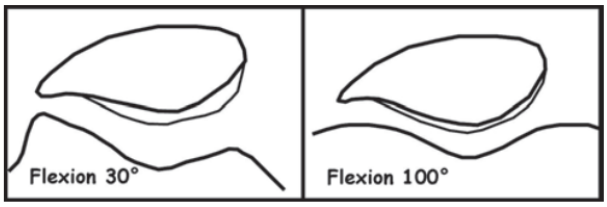


*Fig 4. A 30° de flexion, la trochlée est très asymétrique, avec une berge latérale saillante. A 100° (cliché effectué sur table télécommandée), la « trochlée » apparaît plate et symétrique, car ce sont en fait les condyles fémoraux qui sont vus tangentiellement. Ce type de cliché n'a aucune valeur.*

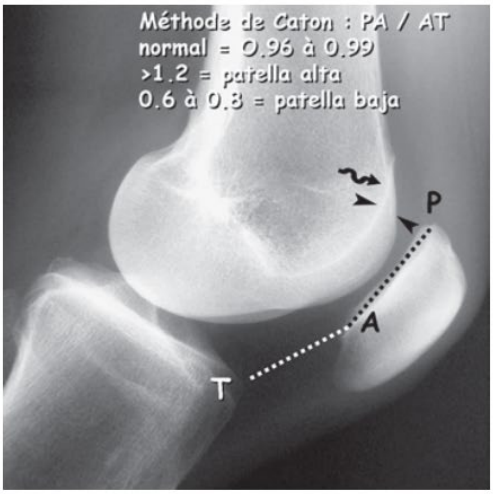


*Fig 5. Mesure de la hauteur de la patella par la méthode de Caton. Dysplasie fémoropatellaire avec insuffisance de creusement de la trochlée à la partie haute (têtes de flèches) et signe du croisement de Dejour (flèche sinueuse).*

Evaluer la profondeur de la gorge de la trochlée. Rechercher le signe du croisement trochléen de Dejour (Fig 5).

## Compte rendu

- Confirmer et préciser la position de la patella.
- Mentionner les éventuelles causes favorisantes : dysplasie.
- Evaluer les complications éventuelles des épisodes d'instabilité aiguë à type de luxation traumatique tardive à type de surcharge mécanique.
- Eviter d'employer dans le compte rendu le terme d'instabilité, clinique et non radiologique.

# OS Fiche 18 - Genou. Traumatisme fermé : radiographie

## *OBJECTIF*

Eliminer ou confirmer une lésion osseuse, mais aussi mettre en évidence des critères d'entorse ou de luxation du genou.

## *TECHNIQUE*

Trois incidences sont indispensables : face, profil (à l'échelle 1/1) et incidence axiale fémoropatellaire. Cette dernière requiert une possibilité de flexion du genou.

Les incidences de face ou de profil sont réalisées debout ou couché selon le cas :

- Genou de face : en extension relative, jambe en rotation latérale de 15-20° afin de projeter les condyles de face.
- Genou de profil : patient debout ou couché. Il est parfois intéressant de faire le profil avec un rayon horizontal, que le patient soit debout ou couché, afin de rechercher un niveau horizontal de lipohémarthrose (après quelques minutes d'immobilité pour laisser à la sédimentation le temps de s'effectuer).

Incidences complémentaires en fonction de la clinique ou des premières constatations radiologiques :

- Deux obliques (à la recherche d'une fracture des plateaux tibiaux ou des condyles) à réaliser s'il existe un épanchement intra-articulaire et que le bilan précédent est négatif.
- Face de l'échancrure (à la recherche d'une fracture des épines tibiales).

## *METHODE DE LECTURE ET COMPTE RENDU*

Rechercher :

- une luxation,
- un épanchement (éventuellement lipohémarthrose),
- des fractures : condyliennes ou suscondyliennes (un ou plusieurs traits) ; des plateaux tibiaux +++ ; de Segond (petit arrachement osseux du bord antéroexterne du plateau tibial externe), presque pathognomonique d'une lésion du ligament croisé antérieur ; des épines tibiales ; de la patella (simple ou comminutive, sagittale ou transversale ++) ; ostéochondrales.

## *Compte rendu*

- Affirmer la présence ou l'absence de lésions.
- Les décrire :
    - fracture,
    - désorganisation articulaire : luxation, tiroir ou flessum,
    - état des parties molles (épanchement).
- Conclure en classifiant si possible le type de fracture, de luxation ou d'entorse compte tenu des associations connues.
- Eventuellement, proposer une autre imagerie (scanner pour les fractures complexes et en cas de lipohémarthrose sans fracture visible sur les radiographies).

# ECOGRAPHIE

# OS Fiche 84 - Bilan d'une douleur antérieure du genou : échographie

## *OBJECTIF*

Le but de l'échographie est d'identifier les principales lésions susceptibles d'entraîner une douleur antérieure du genou :

- Lésion de l'appareil extenseur (tendons quadricipital et patellaire).
- Instabilité patellaire.
- Epanchement intra-articulaire.
- Bursopathies antérieures.

### *Prérequis*

Bonne connaissance de l'anatomie et de l'échoanatomie régionales.

Matériel de bonne qualité.

Bilan radiographique récent de bonne qualité pour ne pas méconnaître une atteinte osseuse ou articulaire.

## *TECHNIQUE*

Sonde linéaire de fréquence et de focalisation adaptées à la profondeur des éléments à étudier. Les fréquences harmoniques peuvent être utiles ainsi qu'un matériel d'interposition ou une grande quantité de gel.

Comparer le plus souvent possible au côté opposé, en particulier en cas d'anomalie.

### *Etude des tendons extenseurs (quadricipital et patellaire)*

- Les coupes les plus informatives sont les coupes axiales +++, puis sagittales comparatives (Fig 1) de ces deux tendons sur un genou en flexion et en extension. La région prépatellaire et les insertions patellaires et tibiales sont à étudier avec une particulière attention (irrégularités, fragmentation, ossicule, calcifications).
- Rechercher, quantifier et localiser précisément :
    - une anomalie d'échostructure (nodule, kyste…) en recherchant une hypervascularisation locale au doppler, témoin habituel de son caractère symptomatique, à rechercher en doppler couleur ou puissance, genou en extension de façon à détendre les tendons +++,
    - un éventuel conflit (rare) entre le versant profond du tendon patellaire et la berge
    - trochléenne latérale (genou en extension) (Fig 2),
    - des calcifications au sein des tendons,
    - une rupture (ou une désinsertion) partielle ou totale :
        - dans le cas du tendon quadricipital, effectuer une étude morphologique statique et une échoscopie dynamique en flexion/extension, permettant de préciser le contingent tendineux concerné (droit fémoral, vastes

médial et/ou latéral, vaste intermédiaire), ainsi que le siège de la rupture par rapport à l'enthèse patellaire,
    - dans le cas du tendon patellaire, effectuer la même étude dynamique, en appréciant les mobilités respectives du pôle distal de la patella et de la partie crâniale du tendon patellaire, par rapport à celles de la partie distale du tendon et de son enthèse tibiale.
- une anomalie de la graisse infrapatellaire de Hoffa à la recherche d'une modification d'échogénicité et/ou la présence d'un syndrome de masse,
- une instabilité patellaire +++ :
    - exploration de la partie crâniale de la trochlée à la recherche d'une dysplasie (Fig 3),
    - détermination de la position de la pointe de la patella par rapport à la gorge de la trochlée à la recherche d'une subluxation et/ou d'une bascule latérale à l'engagement de la patella dans la trochlée (genou en extension, ou en très faible flexion) (Fig 4),
    - analyse du revêtement chondral trochléen (genou en flexion). L'échographie peut visualiser le revêtement chondral de la trochlée, mais avec une sensibilité faible,
    - exploration des rétinaculums patellaires (principalement le retinaculum médial) à la recherche d'un épaississement ou d'une rupture avec ou sans avulsion médiale de la patella,
    - recherche d'un épanchement articulaire dans la bourse sousquadricipitale ou bursal (bursite prépatellaire, prétendinopatellaire, rétrotendinopatellaire ou dans le paquet graisseux de Hoffa).

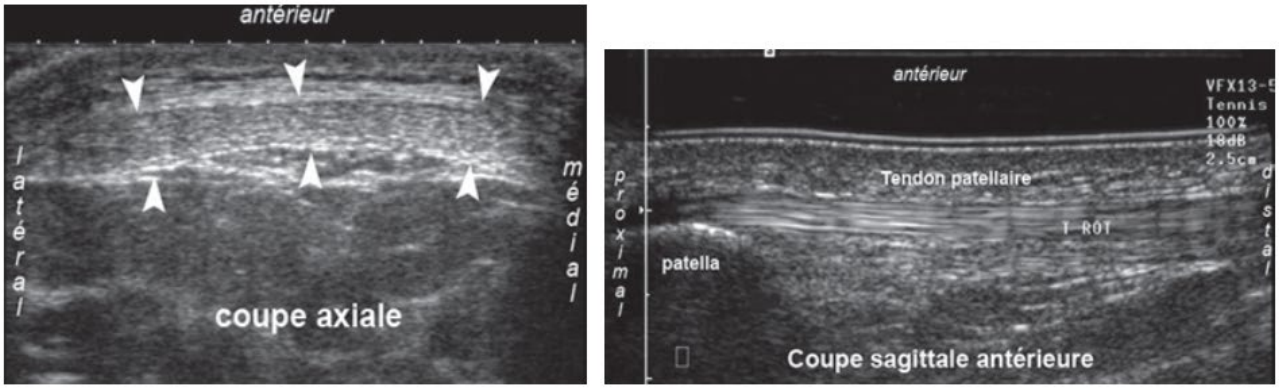


***Fig 1.*** *Coupe axiale (a) et sagitale (b) normales du tendon patellaire.*

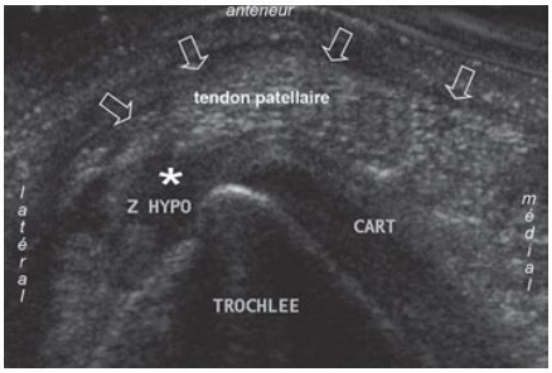


***Fig 2.*** *Conflit entre un tendon patellaire, nettement trop latéral et la berge latérale de la trochlée.*

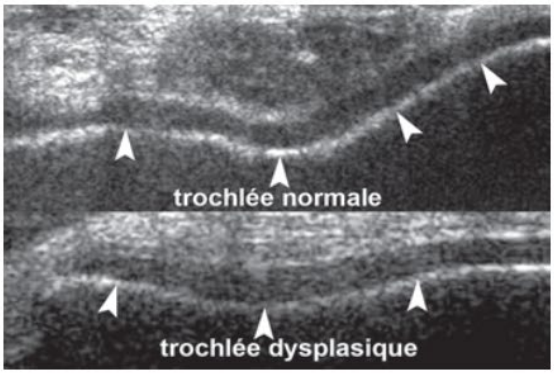


***Fig 3.*** *Coupes axiales de la partie proximale de la trochlée, genou fléchi. Trochlée normale et dysplasique.*

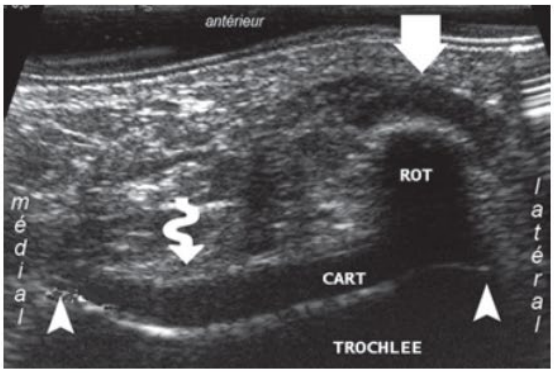


***Fig 4.*** *Coupe axiale passant par la pointe de la patella (flèche blanche), genou en extension. La pointe de la patella apparaît nettement subluxée latéralement par rapport à la trochlée (têtes de flèches) et à sa gorge (flèche sinueuse). Contrairement à la radiographie, qui ne peut explorer les rapports de la patella et de la trochlée en deçà de 30° de flexion, l'échographie peut explorer les rapports entre la pointe de la patella (uniquement la pointe) et la trochlée, quelque soient le degré de flexion du genou, de façon dynamique. C'est un acquis important.*

## *COUPES DE BASE*

- Coupes sagittales et axiales +++ du tendon patellaire en flexion et en extension montrant son trajet et ses insertions (Fig 1).
- Coupes sagittales et axiales +++ du tendon quadricipital montrant son trajet et son insertionainsi que le récessus articulaire sousquadricipital.
- Coupes axiales passant par la partie proximale de la trochlée, genou en flexion.
- Coupe axiale passant par le retinaculum patellaire médial.

*COMPTE RENDU*

- Aspect de l'appareil extenseur tendineux (topographique et morphologique).
- Aspect de l'engagement patellaire, l'aspect des rétinaculums et la morphologie de latrochlée.
- Existence d'un épanchement intra-articulaire.
- Modification éventuelle de la graisse souscutanée ou de Hoffa.

# OS Fiche 85 - Bilan d'une douleur latérale du genou : échographie

## *OBJECTIF*

- Le but de l'échographie est d'identifier les principales lésions susceptibles d'entraîner une douleur latérale du genou :
  - lésion du tendon distal du biceps fémoral (enthésopathie, désinsertion avec ou sans arrachement osseux, tendinopathie, lésion myotendineuse…),
  - rupture partielle ou totale du ligament collatéral latéral,
  - bursopathie de l'insertion distale commune du ligament collatéral latéral et du biceps,
  - atteinte du tendon poplité et de sa jonction myotendineuse,lésion de la bandelette iliotibiale soit à son insertion sur le tubercule de Gerdy (enthésopathie, désinsertion ou bursopathie), soit par conflit avec le versant latéral du condyle fémoral latéral (syndrome de « l'essuie-glace »),
  - lésion du ménisque latéral, éventuellement accompagnée d'un kyste méniscal,
  - épanchement intra-articulaire de l'articulation tibiofibulaire proximale avec ou sans kyste mucoïde associé,
  - lésion ou compression du nerf fibulaire commun (ex nerf sciatique poplité externe).

### *Prérequis*

Bonne connaissance de l'anatomie et de l'échoanatomie régionales.

Matériel de bonne qualité.

Bilan radiographique récent de bonne qualité pour ne pas méconnaître une atteinte osseuse ou articulaire.

## *TECHNIQUE*

Sonde linéaire de fréquence et de focalisation adaptées à la profondeur des éléments à étudier. Les fréquences harmoniques peuvent être utiles ainsi qu'un matériel d'interposition ou une grande quantité de gel. Comparer le plus souvent possible au côté opposé en particulier en cas d'anomalie. Les artéfacts d'anisotropie sont souvent importants dans cette région.

- Après avoir repéré un éventuel épanchement intra-articulaire, balayer le versant latéral du genou en légère flexion, dans le plan sagittal, puis dans le plan axial.
- Analyse systématique des différents éléments anatomiques cités ci-dessus, le patient passant progressivement du décubitus latéral au procubitus pour l'analyse de l'articulation tibiofibulaire proximale et du nerf fibulaire commun. Ce dernier est étudié essentiellement dans le plan axial par un balayage démarrant au niveau de l'espace entre gastrocnémien latéral et biceps et se terminant sous le col de la fibula.

- Si un syndrome de l'essuie-glace entre la bandelette iliotibiale et le condyle latéral est suspecté cliniquement, analyser l'espace séparant la bandelette du condyle à la recherche d'une néobursite,à apprécier par rapport au côté opposé, si ce dernier est asymptomatique. La latéralisation manuelle de la rotule permet de faire la différence entre une néobursopathie et l'expansion latérale d'un cul-de-sac sousquadricipital venant s'insinuer sous la bandelette. Etudier également la position de la bandelette par rapport au condyle latéral en flexion extension du genou,à la recherche d'un ressaut (à revoir en vision ralentie différée si l'appareil le permet, si possible en doppler puissance (« strike-artifact »).

## COUPES DE BASE

- Frontale de l'insertion de la bandelette iliotibiale sur le tubercule de Gerdy (Fig 1).
- Axiale de la bandelette à hauteur du condyle fémoral latéral.
- Axiale du tendon poplité au sein de sa fossette.
- Frontale du ligament collatéral latéral (Fig 2).
- Frontale latérale de l'insertion distale du biceps fémoral sur la tête de la fibula.
- Frontale antérolatérale de la corne antérieure du ménisque latéral.
- Axiale de l'articulation tibiofibulaire proximale et de la partie crâniale des logesantérolatérale et latérale de jambe.

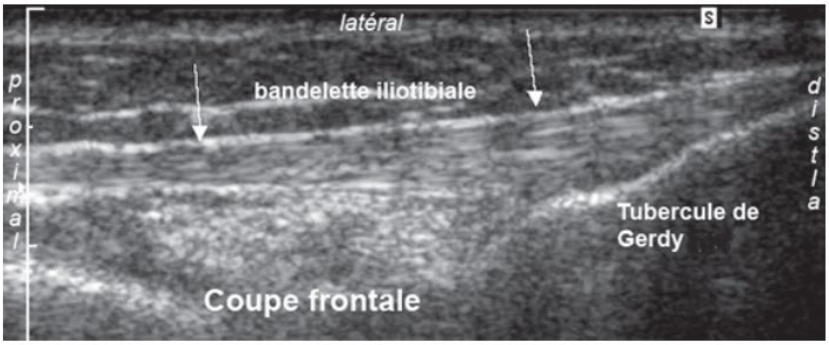


***Fig 1.*** *Coupe frontale de l'enthèse de la bandelette iliotibiale (qui joint le tibia au bassin) sur le tubercule de Gerdy.*

- Décrire et évaluer par comparaison au côté opposé :
  - les épanchements et les synovites intra-articulaires,
  - les éventuelles lésions et kystes du ménisque latéral,
  - l'épaisseur des tissus situés entre la bandelette iliotibiale et le condyle fémoral latéral, et leur éventuelle hypervascularisation au doppler,
  - une éventuelle enthésopathie de la bandelette iliotibiale,
  - une éventuelle lésion du tendon poplité et de sa jonction myotendineuse,
  - la continuité, l'épaisseur et la tension du ligament collatéral latéral ; l'aspect de son insertion sur la tête de la fibula au contact du tendon distal du biceps fémoral ainsi qu'une éventuelle bursite à ce niveau,
  - l'aspect de la tibiofibulaire proximale et du nerf fibulaire commun.

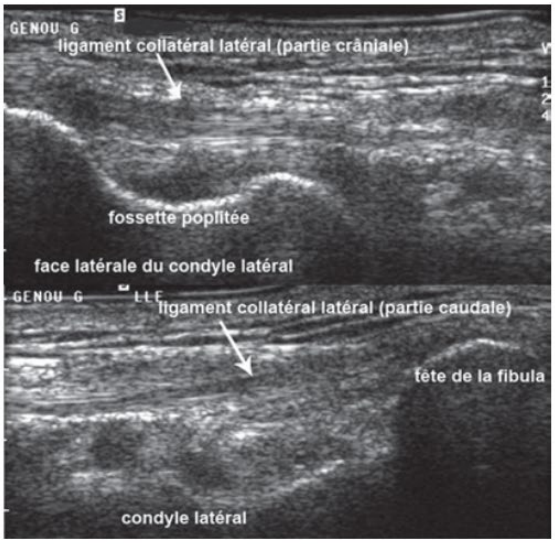


***Fig 2.*** *Coupes parallèles au grand axe de la partie crâniale (a) et caudale (b) d'un ligament collatéral latéral du genou normal.*

# OS Fiche 86 - Bilan d'une douleur médiale du genou : échographie

## *OBJECTIF*

Le but de l'échographie est d'identifier les principales lésions susceptibles d'entraîner une douleur médiale du genou :

- Tendinopathie, le plus souvent une ténosynovite, du tendon réfléchi du semimembraneux.
- Rupture ou désinsertion partielle ou totale du ligament collatéral médial.
- Lésion méniscale médiale, éventuellement accompagnée d'un kyste méniscal.
- Tendinopathie ou bursite des tendons de la patte d'oie.
- Distension douloureuse du récessus articulaire médial venant tapisser le versant antéro- médial du fémur.

### *Prérequis*

Bonne connaissance de l'anatomie et de l'échoanatomie régionales.

Matériel de bonne qualité.

Bilan radiographique récent de bonne qualité pour ne pas méconnaître une atteinte osseuse ou articulaire.

## *TECHNIQUE*

- Sonde linéaire de fréquence et de focalisation adaptées à la profondeur des éléments à étudier. Les fréquences harmoniques peuvent être utiles ainsi qu'un matériel d'interposition ou une grande quantité de gel. Comparer le plus souvent possible au côté opposé s'il est normal, en particulier en cas de doute.
- Repérer un éventuel épanchement intra-articulaire.
- Balayer, genou en légère flexion, sa face médiale dans le plan sagittal puis dans le plan axial.
- Analyser, l'un après l'autre, les différents éléments anatomiques décrits ci-dessus (cul-de-sac médial, ligament collatéral médial, ménisque médial, tendons), en sachant que l'échographie n'est en aucun cas un examen efficace pour la recherche des fissures ou des ruptures du ménisque médial (bien que l'échographie puisse, occasionnellement, mettre en évidence une fissure périphérique de ce dernier, ou un kyste, l'imagerie du ménisque revient à l'IRM, ou, à défaut à l'arthroscanner).
- Analyser, en cas d'atteinte de l'insertion crâniale du ligament collatéral médial, l'insertion dorsale du retinaculum patellaire médial, car les atteintes associées de ces deux structures voisines sont fréquentes.
- En cas de douleur antéromédiale, refouler la patella en dedans pour bien distendre le récessus articulaire médial. Vérifier s'il est douloureux à la palpation. Utiliser le doppler puissance ou couleur pour rechercher une synovite.
- Rechercher d'éventuels nodules ostéochondromateux ou fragments méniscaux enchâssés dans les récessus médiaux.

## COUPES DE BASE

- Frontale médiale passant par le ménisque médial et le ligament collatéral médial (Fig 1).
- Axiale du ligament collatéral médial à son insertion fémorale.
- Frontale du tendon réfléchi du semimembraneux dans sa fossette (Fig 2).
- Frontale et axiale de l'insertion distale des tendons de la patte d'oie (Fig 3).

## COMPTE RENDU

- Décrire les éléments pathologiques (épanchements intraarticulaires, aspect du cul-de-sac médial, synovites éventuelles, kyste méniscal, subluxation méniscale (signe indirect de surcharge fémorotibiale médiale), lésions du ligament collatéral médial, tendinopathie du tendon réfléchi du semimembraneux, tendinobursopathie de la patte d'oie...).

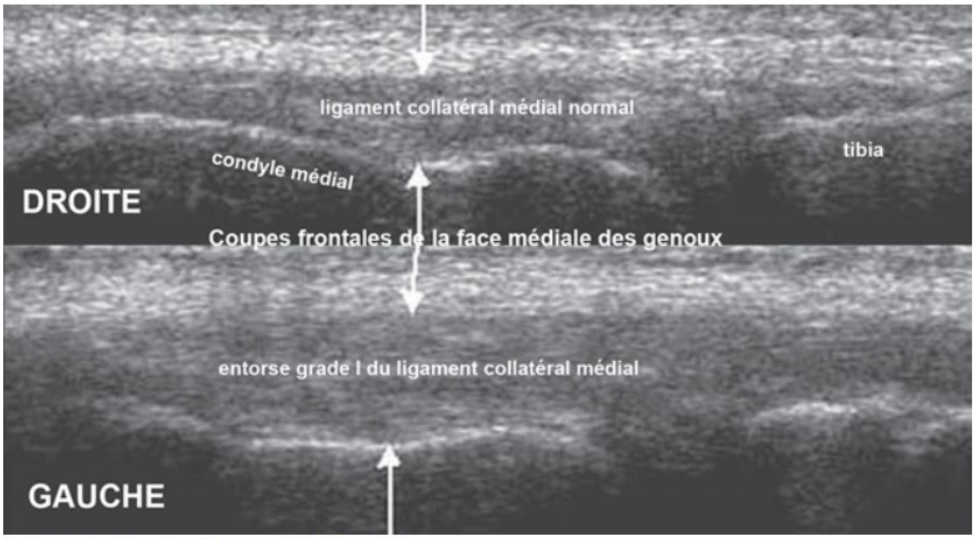


***Fig 1.*** *Coupes frontales médiales du genou.*
*Ligaments collatéraux médiaux normal (a) et pathologique (b).*

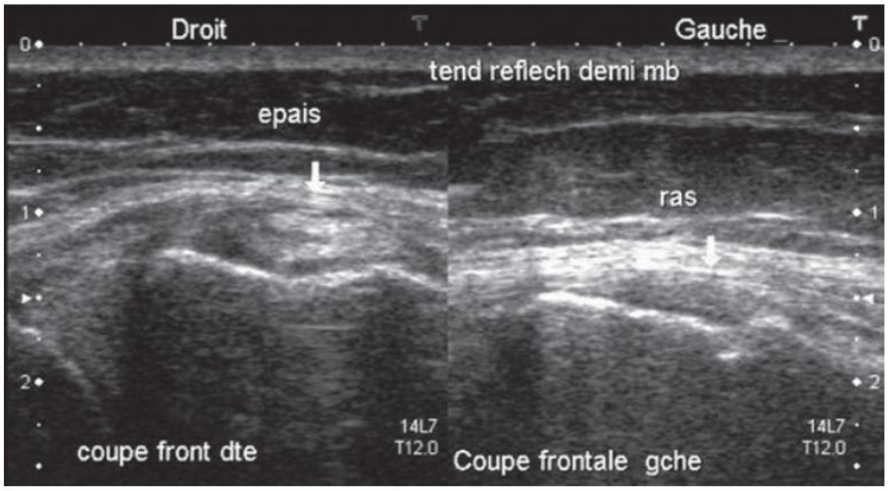


***Fig 2.*** *Coupes frontales comparatives des genoux. Le tendon réfléchi du semimembraneux droit est pathologique, tandis que le gauche est normal.*

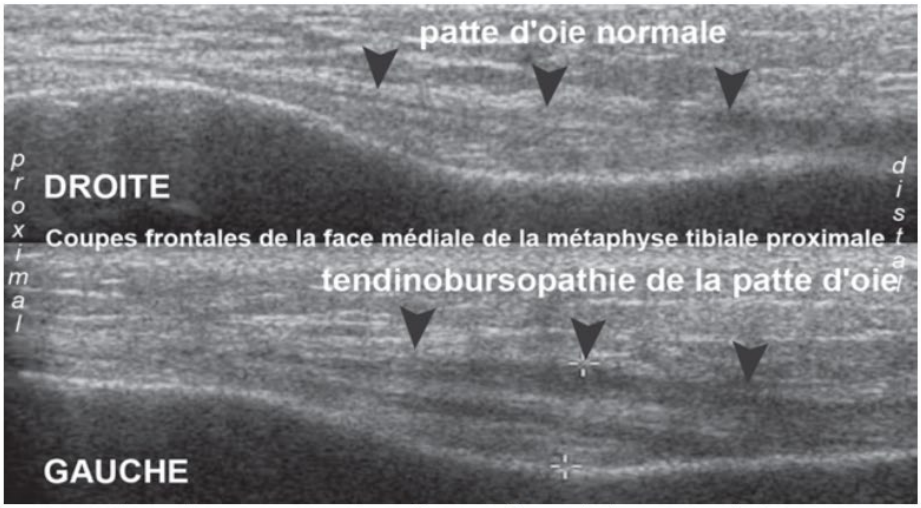


***Fig 3.*** *Coupes frontales comparatives des tendons de la patte d'oie normaux (a) et pathologiques (b).*

# OS Fiche 87 - Bilan d'une douleur médiale du genou : échographie

## *OBJECTIF*

Le but de l'échographie est de démembrer les principales lésions susceptibles d'entraîner une douleur du genou, y compris celles du creux poplité :

- masses périarticulaires liquidiennes (kyste poplité (qui, chez l'adulte, n'est, dans l'immense majorité des cas, que la conséquence d'une pathologie intra-articulaire génératrice d'épanchements intraarticulaires itératifs), kyste méniscal, kyste synovial de l'échancrure, bursites, lésion vasculaire),
- masses articulaires ou périarticulaires solides (nodules ostéochondromateux, synovite villonodulaire, ganglions, tumeurs des parties molles),
- tendinopathies diverses (semimembraneux, gastrocnémiens (jumeaux), biceps fémoral, poplité),
- fractures de la fabella (os sésamoïde inconstant du tendon proximal du gastrocnémien latéral)…

### *Prérequis*

Bonne connaissance de l'anatomie et de l'échoanatomie régionales.

Matériel de bonne qualité.

Bilan radiographique récent de bonne qualité pour ne pas méconnaître une atteinte osseuse ou articulaire.

## *TECHNIQUE*

- Sonde linéaire de fréquence et de focalisation adaptées à la profondeur des éléments à étudier. Les fréquences harmoniques et le doppler puissance ou couleur peuvent être utiles ainsi qu'un matériel d'interposition (poche à eau ou grande quantité de gel).

Comparer le plus souvent possible au côté opposé, en particulier en cas d'anomalie.

- Patient en décubitus ventral, genou en extension, étudier successivement le compartiment médial, l'échancrure intercondylienne, puis le compartiment latéral du genou. Faire faire quelques flexions du genou pour remplir un éventuel kyste poplité.
- Au niveau du compartiment médial, repérer le muscle gastrocnémien médial qui croise la coque condylienne médiale, puis vient s'insérer sur le condyle médial, ainsi que la bourse commune du gastrocnémien médial et du semimembraneux (Fig 1ab). Une condition néces- saire et suffisante pour qu'une structure soit un kyste poplité est la présence d'un chenal entre cette structure et la coque condylienne médiale qui passe entre le tendon gastrocné-mien médial et le tendon semimembraneux (Fig 1). La rupture d'un kyste poplité pouvant mimer la symptomatologie d'une thrombose veineuse aiguë, vérifier la perméabilité de la veine poplitée, et étudier l'extrémité distale du kyste et le mollet à la recherche d'une rup- ture. Si une image liquidienne n'est pas typiquement un kyste poplité, y rechercher attenti- vement une composante tissulaire ou une hyperhémie doppler et au moindre doute faire

une IRM avec injection IV de contraste (risque de tumeur nécrosée ou myxoïde pseudokystique).

- Au niveau de l'échancrure intercondylienne et de la fosse poplitée, repérer les quatre parois musculaires de la région : en haut et médialement les muscles semimembraneux et semitendineux ; en haut et latéralement le muscle biceps fémoral ; en bas et médialement le muscle gastrocnémien médial ; et en bas et latéralement le muscle gastrocnémien latéral, au fond le muscle poplité.

Au sein de cet espace intermusculaire :

- étudier les différents éléments vasculo-nerveux : l'artère poplitée et la veine en position postérolatérale par rapport à l'artère,
- à la partie supérieure de la fosse poplitée, le nerf sciatique qui se divise en deux branches :le nerf tibial et le nerf fibulaire,
- à la partie basse, analyser la partie postérieure du pivot central (ligament croisé postérieur, dont on ne voit que le pied),

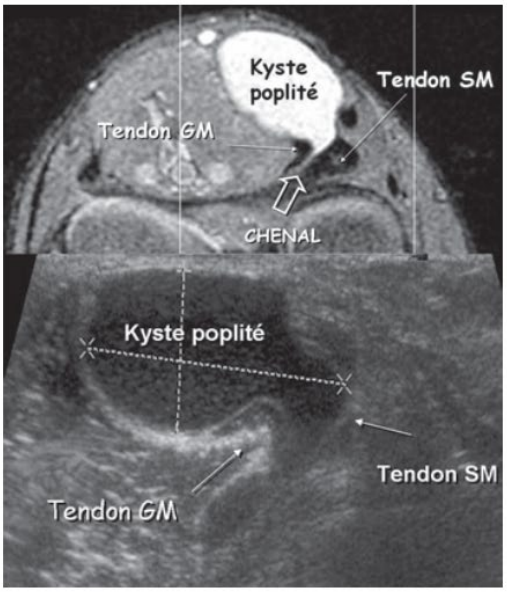


***Fig 1.*** *Kyste poplité. Coupes axiale IRM T2 et échographique du même genou.*

*On remarque un chenal passant entre le tendon gastrocnémien médial et le tendon semimembraneux, qui unit le kyste à la coque condylienne médiale (flèche). On peut donc être sûr qu'il s'agit bien d'un kyste poplité.*

- rechercher des adénopathies qui peuvent être douloureuses à la palpation échoscopique,
- terminer par le compartiment latéral : repérer le muscle gastrocnémien latéral (superficiel) qui recouvre le muscle plantaire. Il s'insère sur le tubercule supracondylien latéral. Rechercher la présence d'une fabella (ossicule sésamoïde inconstant du gastrocnémien latéral). Vérifier la régularité des contours de cet ossicule, l'absence d'anomalies des parties molles à sa périphérie et de douleur à la palpation sous échoscopie. Une coupe sagittale plus latérale, met en évidence le muscle biceps fémoral ; il s'insère sur la tête de la fibula. Entre le biceps et le gastrocnémien latéral se situe le nerf fibulaire commun : il se dirige vers la tête de la fibula qu'il contourne.

Ne pas oublier d'explorer le cul-de-sac sous quadricipital à la recherche d'un épanchement intra-articulaire qui alimente un éventuel kyste poplité, via son chenal.

## COUPES DE BASE

- Sagittale de la partie proximale du muscle gastrocnémien médial jusqu'à son enthèse.
- Sagittale de la partie proximale du muscle gastrocnémien latéral jusqu'à son enthèse.
- Axiale du creux poplité passant par le condyle médial.
- Sagittale du creux poplité passant par les vaisseaux.
- Axiale de l'échancrure intercondylienne et de son contenu.

## COMPTE RENDU

- En cas de masse, préciser la localisation, la nature liquidienne ou tissulaire.
- Dire s'il s'agit ou non d'un kyste poplité et décrire une éventuelle rupture de ce kyste.
- Vérifier l'absence d'une compression vasculonerveuse par une hypertrophie musculaire anormale du gastrocnémien médial ou par un kyste mucoïde, le plus souvent issu de l'articulation tibiofibulaire proximale. Décrire les éventuelles anomalies de diamètre des vaisseaux poplités (anévrisme), une thrombose ou une compression lors des manœuvres dynamiques de flexion-extension ou de contraction musculaire.
- Décrire une éventuelle atteinte tendineuse ou ligamentaire postérieure et la possible présence de corps étrangers intraarticulaires au sein des récessus.
- Terminer le compte-rendu en essayant, dans la conclusion, de déterminer quelle est la cause de la symptomatologie douloureuse.

# OS Fiche 96 - Traumatisme musculaire récent : échographie

## *INTRODUCTION*

- L'échographie est l'imagerie de première intention dans le diagnostic de la grande majorité des lésions musculaires intrinsèques ou extrinsèques. Bien que tous les muscles soient potentiellement exposés, l'atteinte du membre inférieur est la plus fréquente.
- Pour être contributive, l'échographie doit préciser la localisation anatomique, le type de lésion, sa gravité et rechercher la présence de complications.

## *TECHNIQUE*

- Selon la localisation et la profondeur de la lésion, l'examen peut nécessiter l'utilisation de fréquences très diverses (3,5 à 14 MHz). L'utilisation de fréquences harmoniques peut être utile.
- Un examen bilatéral et comparatif est indispensable, à l'exception des lésions évidentes telles que les déchirures étendues accompagnées d'un hématome.
- L'examen procède par balayage axial couvrant la totalité de la zone suspecte jusqu'à découverte de la lésion. Les coupes sagittales et frontales ne viennent qu'en complément.
- En général, la lésion siège au niveau de la zone douloureuse. Elle peut parfois cependant siéger à distance.
- La palpation échoscopique consiste à rechercher un point douloureux par pression localisée de la sonde en regard d'une image pathologique. Cette manœuvre augmente la sensibilité et la spécificité de l'examen.
- L'examen au repos, puis en contraction, permet de dépister certaines lésions discrètes.

### *Recherche des lésions élémentaires*

- Dans les traumatismes directs, la lésion est en général une lésion d'écrasement.
- Dans les traumatismes indirects, les fibres musculaires se désinsèrent de leur tissu conjonctif de soutien (désinsertion myoaponévrotique périphérique ou centrale, désinsertion myotendineuse). Il s'agit donc de démontrer l'existence d'un décollement plus ou moins étendu entre les fibres musculaires et la charpente fibreuse du muscle.
- L'écrasement ou la désinsertion peuvent être accompagnés selon les cas, d'un hématome de volume et d'échogénicité variables, d'une réaction oedématohémorragique locale ou régionale, d'une déchirure aponévrotique.

### *Recherche des complications*

- Phlébite (notamment pour les lésions du mollet). Ne pas oublier le doppler ++.
- Hématome compressif susceptible d'entraîner un syndrome de loge ou de favoriser une cicatrisation pathologique. Tout hématome d'un certain volume, dès lors qu'il est ponctionnable, devrait bénéficier, en accord avec le clinicien, d'une ponction évacuatrice sous guidage échographique, dans de strictes conditions d'asepsie, suivie de la mise en place d'une compression. C'est le meilleur moyen de limiter les séquelles.

## *COMPTE RENDU*

Décrire :

- Le type de la lésion : écrasement, désinsertion myoaponévrotique, myotendineuse…
- La localisation (groupe musculaire et muscle atteints, position par rapport aux insertions tendineuses proximale ou distale).
- Les dimensions (dans deux plans ou pourcentage par rapport à la surface du muscle encoupe axiale).
- Les rapports avec les nerfs locaux.
- L'existence d'éventuelles lésions associées (aponévrotiques, vasculaires).
- La présence d'un hématome collecté (dimensions, échostructure).
- L'attitude à adopter par rapport à la collection (suivi, ponction évacuatrice).

# IMAGERIE EN COUPE TDM-SCANNER

# OS Fiche 52 - Genou. Compartiment fémoropatellaire : scanner et arthroscanner

## *INTRODUCTION*

Après un bilan clinique soigneux et des radiographies adéquates du genou, l'évaluation du compartiment fémoropatellaire peut nécessiter un scanner des membres inférieurs et un arthroscanner.

Il existe deux indications principales :

- le bilan d'une instabilité rotulienne objective repose avant tout sur le scanner des genoux et éventuellement des membres inférieurs.
- le bilan d'une chondropathie fémoropatellaire repose de préférence sur l'arthroscanner, plus performant que l'IRM.

## *TECHNIQUE*

### *Scanner des membres inférieurs*

Aucune préparation.

Il n'est pas nécessaire de faire des coupes fines et les acquisitions peuvent réalisées avec detrès basses doses (ex : 80kV, 40mAs).

En fonction de l'indication et des écoles, différentes séries de coupes sont réalisées, de façon

bilatérale, avec le même facteur d'agrandissement, pour permettre les additions d'images.

Le bilan minimum comporte une acquisition sur les deux genoux à 30° de flexion, avec appréciation de la morphologie fémoropatellaire et mesure de la distance tubérosité tibiale antérieure – gorge trochléenne (TAGT) à 30° de flexion des genoux (Fig 2).

Deux séries de coupes sont également utiles : genoux en flexion de 15°, quadriceps décontractés, puis contractés. Ces coupes permettent d'étudier la position de la patella lors de son engagement dans la trochlée.

Les coupes suivantes ne sont réalisées que si des mesures de torsion des membres inférieurs sont nécessaires : elles sont effectuées patient en décubitus dorsal, membres inférieurs en position symétrique, genoux en extension, chevilles à l'équerre.

Topogramme de face des articulations coxofémorales aux articulations talocrurales.

Acquisition de coupes passant par les cols et les têtes fémoraux, par les condyles, par les plateaux tibiaux et par le plan bimalléolaire.

Des mesures sont ensuite réalisées, soit directement sur la console sur des coupes superposées, soit par tracé manuel sur film.

Mesure de la version des cols fémoraux : sur les coupes passant par les têtes fémorales, les cols fémoraux et le bord postérieur des condyles, on mesure l'angle entre les segments de droites passant par l'axe du col et le milieu de la tête fémorale et par le plan bicondylien postérieur. Veiller à ce que le plan bicondylien et le grand trochanter soient placés sur la

même horizontale (Fig 1). Une reconstruction MPR épaisse passant par le col permet de tracer au mieux l'axe de ce dernier.

Appréciation de la bascule patellaire au repos et en contraction en mesurant l'angle formé par les droites passant par le bord postérieur des condyles et par le grand axe transversal des patellas.

Mesure de la torsion dans les genoux : mesure de l'angle formé par les droites passant par le plan bicondylien postérieur et par la corticale postérieure des deux plateaux tibiaux.

Mesure de la distance TAGT : addition électronique des coupes passant par la partie crâniale du fond de la trochlée et la tubérosité tibiale antérieure. On trace la droite perpendiculaire au plan bicondylien passant par le fond de la trochlée, puis par la tubérosité tibiale antérieure, au niveau de l'enthèse du tendon patellaire (Fig 2). La distance TAGT est la distance séparant ces deux perpendiculaires. Selon les écoles la TAGT est mesurée genou en flexion à 30° ou en exten- sion. Normale : 9 mm +/– 4 mm pour 30° de flexion (15 mm +/– 4 pour la TAGT en extension).

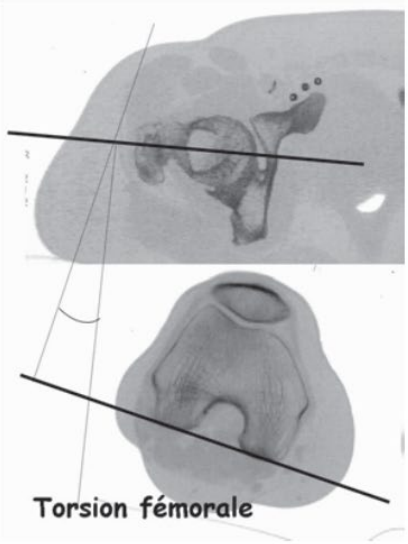


***Fig 1.*** *Mesure de la torsion fémorale (antéversion du col) par tracé manuel sur film sur deux images non superposées. Normale : 10° à 15° d'antétorsion du col.*

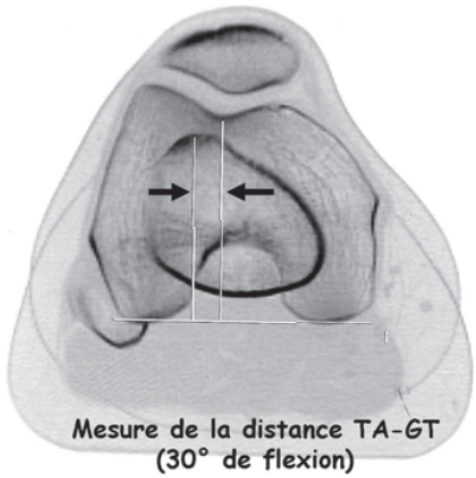


***Fig 2.*** *Deux coupes, l'une passant par le tiers proximal de la trochlée (le fond de l'échancrure intercondylienne, arrondie en arche romane, affleure la ligne bi-épicondylienne) et l'autre par l'insertion du ligament patellaire sur la tubérosité tibiale antérieure, sur un genou fléchi exactement à 30°, sont superposées. On trace la tangente au bord postérieur des condyles. La distance TAGT est la distance entre les perpendiculaires abaissées sur cette ligne à partir de la gorge trochléenne et du sommet de la tubérosité tibiale antérieure (entre les deux flèches).*

Torsion du squelette jambier : sur les coupes passant par le plateau tibial et les malléoles, on mesure l'angle formé par la droite tangente à la corticale postérieure des deux plateaux tibiaux [d'autres repères ont également été décrits] et l'axe bimalléolaire (Fig 3). Normale : 15° à 30° de torsion externe (les deux côtés doivent être symétriques).

## *COMPTE RENDU*

Il doit comporter toutes les mesures réalisées, ainsi qu'une description morphologique des compartiments fémoropatellaires : degrés de dysplasie de la trochlée, recentrage de la rotule en flexion, séquelles d'avulsion osseuse du retinaculum patellaire médial, arthrose fémoro- patellaire, éventuel corps étranger intra-articulaire…

### *Arthroscanner*

Après un bilan radiographique de qualité.

S'assurer de l'absence de contre-indication à l'injection de produit de contraste iodé (cf. fiche CIRTACI, page 57).

La technique de ponction articulaire doit être bien connue du radiologue. Elle s'effectue sous scopie ou directement sur la table du scanner.

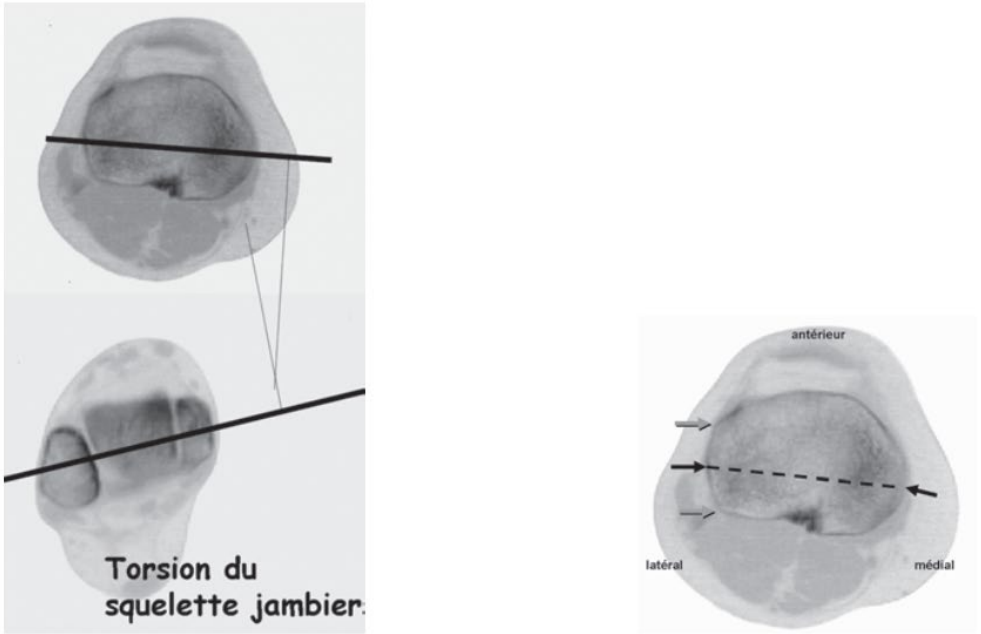


***Fig 3.*** *a : détermination de la torsion du squelette jambier (deux images non superposées, tracé manuel sur film) : angle entre l'axe bimalléolaire et soit la tangente à la corticale postérieure de l'épiphyse proximale du tibia, soit une ligne joignant le point le plus saillant de l'arrondi du bord médial de cette épiphyse, et le milieu de la petite facette rectiligne de la face latérale (b), repères toujours faciles à déterminer.*

Injecter dans le genou au moins 10 ml de produit de basse osmolalité, de concentration inférieure ou égale à 320 mg/ml et pour certains 10 à 20 ml d'air. Quelques clichés d'arthrographie peuvent être réalisés, mais ils ne sont pas indispensables.

Le délai entre l'injection et le scanner doit être le plus court possible, idéalement inférieur à

20 minutes.

L’arthroscanner ne peut être réalisé que si le scanner comporte au moins 4 canaux.

Patient en décubitus dorsal. Le genou controlatéral peut-être fléchi, positionné au-dessus du genou exploré pour réduire l’atténuation.

Une seule acquisition suffit. Elle démarre au-dessus de l’articulation fémoropatellaire et se termine sous les plateaux tibiaux. L’épaisseur des coupes doit être inframillimétrique. Des reconstructions sont réalisées en filtre osseux dans les trois plans de l’espace. Les recons- tructions axiales doivent couvrir la totalité du compartiment fémoropatellaire et des compar- timents fémorotibiaux. Le plan frontal doit être parallèle au plan bicondylien et le plan sagittal perpendiculaire à ce plan.

## *COMPTE RENDU*

Le compte rendu apporte les précisions suivantes :

- Etat des surfaces cartilagineuses patellaires et de l’os souschondral : chondropathie focale (situation et profondeur, signes de souffrance de l’os souschondral, clapet cartilagineux), remaniements arthrosiques (usure cartilagineuse, signes de souffrance de l’os souschondral, ostéophytose…).
- Morphologie de la trochlée, signe de dysplasie, lésions chondrales…
- Présence d’une plica médiale (longueur, épaisseur, extension en hauteur).
- Lésions associées et diagnostic différentiel : lésion méniscale, ligamentaire, chondrale ou osteochondrale des compartiments fémorotibiaux

# OS Fiche 52 - Genou méniscoligamentaire : IRM

## *INTRODUCTION*

L'évaluation du genou méniscoligamentaire repose, après un bilan clinique soigneux sur les radiographies du genou et l'IRM. Il n'y a pas d'indication en urgence, hormis un blocage articulaire ou des impératifs professionnels.

## *TECHNIQUE*

- Aucune préparation nécessaire.
- S'assurer de l'absence de contre-indication à l'IRM (cf. fiche page 55).
- Patient en décubitus, en position confortable, genou en très légère flexion.
- Antenne dédiée au genou, si possible en réseau phasé.

### *Séquences de base*

La plupart des équipes étudient les trois plans (sagittal, axial et coronal) en FSE modérément pondéré T2 (TE entre 30 et 60 ms, aux confins du T2 et de la densité de protons) avec saturation du signal de la graisse (Fig 1, 2, 3) et une séquence T1 sans saturation du signal de la graisse (en général le plan sagittal) (Fig 2c).

Volume exploré :

- les coupes frontales réalisées dans le plan bicondylien couvrent l'ensemble des interlignes fémorotibiaux et débordent les coques condyliennes (Fig 1) ;
- les coupes sagittales dans le plan perpendiculaire au plan bicondylien ou éventuellement dans l'axe du ligament croisé antérieur débordent les interlignes fémorotibiaux (Fig 2ab) ;
- les coupes axiales réalisées dans le plan anatomique explorent le genou depuis le bord supérieur de la patella jusqu'à la tubérosité tibiale antérieure incluse (Fig 3).

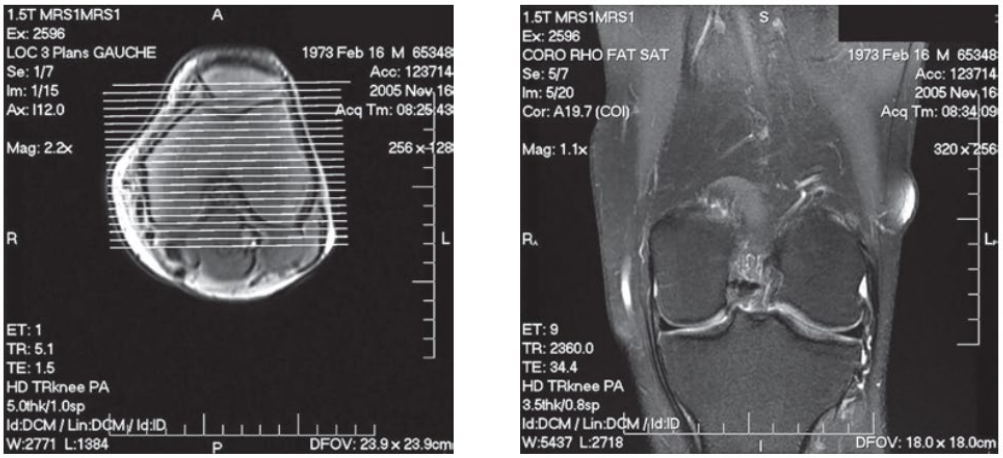


***Fig 1.***
*a : Coupe de repérage axiale, avec position des coupes frontales, parallèles au plan bicondylien postérieur, allant du creux poplité à la patella.*
*b : Coupe frontale T2 avec saturation du signal de la graisse obtenue sur un imageur 1,5 T.*

Images optimisées : antenne dédiée, champ de vue < 20 cm, épaisseur des coupes inférieure ou égale à 4 mm avec un espace intercoupe inférieur à 30 % de l'épaisseur des coupes,

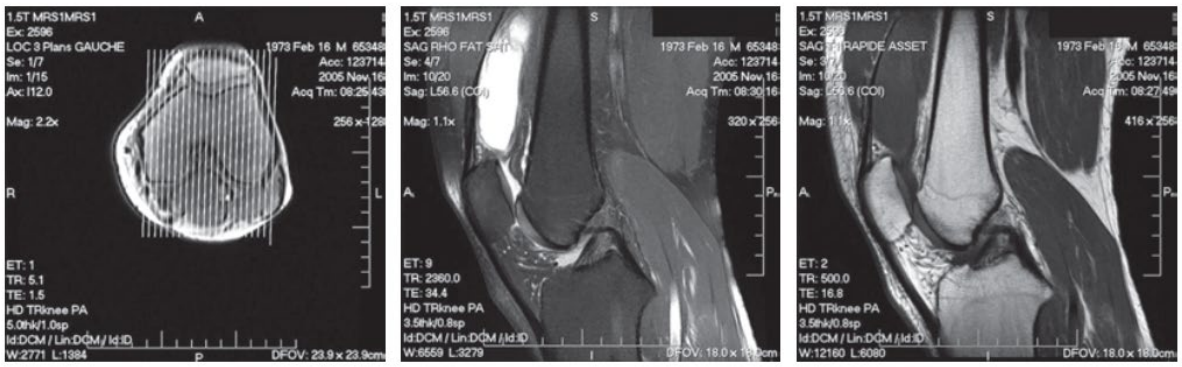


*Fig 2.*
*a : Coupe de repérage axiale, avec position des coupes sagittales, perpendiculaires au plan bicondylien postérieur.*
*b : Coupe sagittale T2 avec saturation du signal de la graisse obtenue sur un imageur 1,5 T.*
*c : Même coupe pondérée en T1.*
*Noter la présence d'une plica supérieure complète qui sépare la bourse sousquadricipitale du genou.*

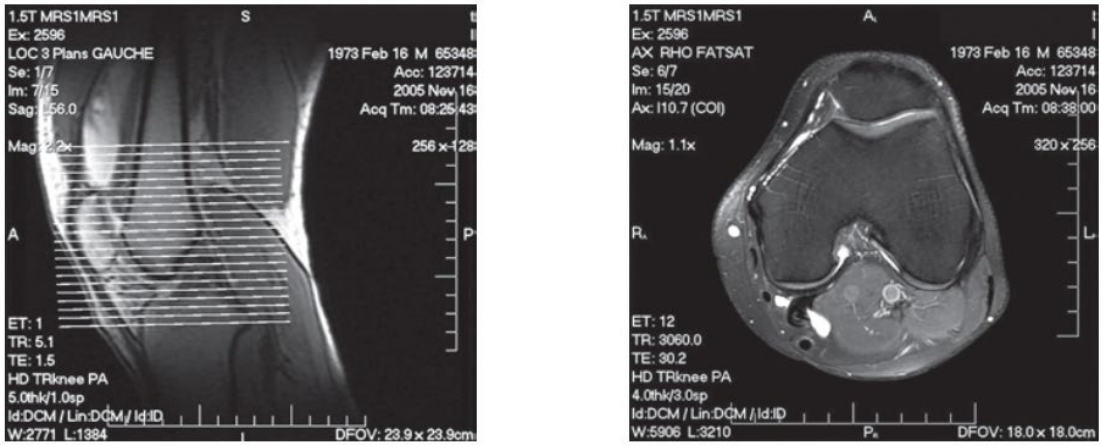


*Fig 3.*
*a : Coupe de repérage sagittale, avec position des coupes axiales (dans le cas présenté, ces coupes ont été positionnées un peu plus cranialement, compte tenu de la bursopathie sousquadricipitale).*
*b : Coupe axiale T2 avec saturation du signal de la graisse obtenue sur un imageur 1,5 T.*

Si, au vu de ces coupes, il apparaît que la pathologie n'est pas celle initialement suspectée d'une lésion méniscale et/ou ligamentaire, le protocole sera adapté en conséquence.

## *COMPTE RENDU*

Le compte rendu apporte les précisions suivantes :

- Etat des ménisques : rupture méniscale atteignant les surfaces articulaires en précisant leur orientation (verticale, horizontale, complexe), leur situation (corne postérieur, segment moyen, corne antérieure) et leur extension (mur méniscal, bord libre), présence de fragment méniscaux déplacés en précisant leur type (anse de seau, languette...) et leur situation (dans l'échancrure

intercondylienne, dans la rampe capsulaire...), méniscopathie dégénérative (anomalies de signal étendues, bord libre frangé, subluxation méniscale...).

- Etat des surfaces cartilagineuses et de l'os sous-chondral : chondropathie focale (situation et profondeur, signes de souffrance de l'os sous-chondral), remaniements arthrosiques (usure cartilagineuse, signes de souffrance de l'os souschondral, ostéophytose...), pathologie osseuse sous-chondrale (ostéonécrose, fracture de contrainte, œdème...).
- Etat des structures ligamentaires : pivot central (rupture, type et localisation, consolidation en nourrice, signes indirects, contusions osseuses...), ligaments collatéraux (localisation et degrés de gravité), points d'angle...
- Etat des structures périarticulaires (tendons, muscles, vaisseaux, nerfs...).
- Présence de kystes, notamment poplité.
- Autres lésions...

# CHEVILLE

# Traumatisme de la cheville

| Description de la situation clinique | |
|---|---|
| **Nom** | Traumatisme de la cheville |
| **Spécialité** | Traumatologie |
| **Date de validation médicale** | 1 1 2013 |
| **Description** | |

| Description d'examen | | | | | |
|---|---|---|---|---|---|
| **Nom** | Radiographie de la cheville | | | | |
| **Recommandation** | Indiqué seulement dans des cas particuliers | | | | |
| **Grade** | A | *B* | *C* | | *AE* |
| **Dose** | *0* | I | *II* | *III* | *IV* |
| **Description** | Des radiographies sont justifiées quand un descritères d'Ottawa est présent (voir annexe dansl'argumentaire). | | | | |

**Rappel des règles d'Ottawa**

La radiographie est justifiée pour tout patient présentant une douleur de la région malléolaire et/ou du tarse **si il présente l'un des critères suivants :**

- **Pour la cheville :** existence d'une douleur de la région malléolaire associée à :
  - une incapacité de se mettre en appui immédiatement et au SAU (impossibilité de faire quatre pas)

- ou une sensibilité à la palpation osseuse du bord postérieur ou de la pointe de l'une des deux malléoles

- **Pour le tarse :** existence d'une douleur de la région du tarse associée à :
  - une incapacité de se mettre en appui immédiatement et au SAU (impossibilité de faire quatre pas)
  - ou une sensibilité à la palpation osseuse du scaphoïde (os claviculaire) ou de la base du 5ème métatarsien.

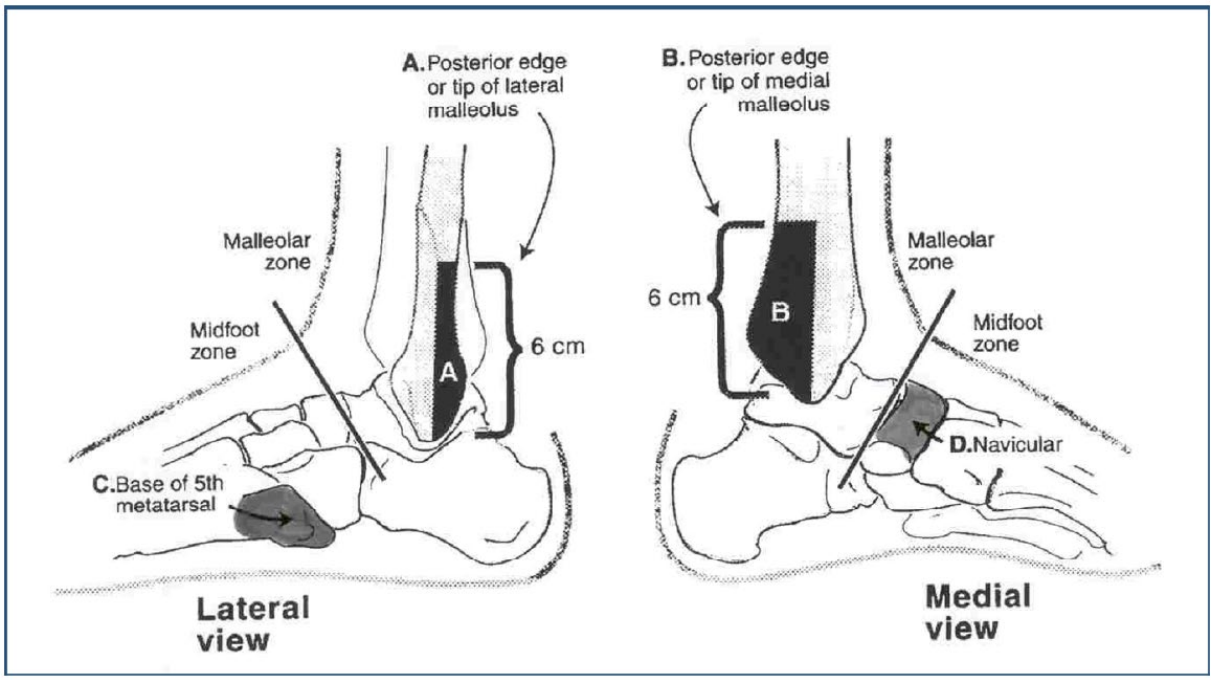

# RADIOGRAPHIE

# OS Fiche 19 - Traumatisme de la cheville : radiographie

## *OBJECTIF*

Eliminer ou confirmer une lésion osseuse.

Les clichés, à l'échelle 1/1, sont à effectuer seulement si les critères d'Ottawa*aa le requièrent.

> *Critères d'Ottawa : impossibilité de se mettre en appui et de faire4 pas (2 fois2 pas pour chaque pied) ; patient de plusde 55 ans; douleur à la palpation osseuse du bord postérieur de la fibula ou du tibia sur une hauteur de 6 cm ou au niveau de la pointe d'une des deux malléoles; douleur à la palpation de l'os naviculaire ou de la base du 5e métatarsien.*

## *TECHNIQUE*

Trois incidences sont obligatoires.

### *Cheville de face en rotation médiale*

Malade allongé (ou debout en simulation d'appui pour certains), cheville fléchie à 90°, en rotation médiale suffisante pour dégager l'articulation tibiofibulaire distale (en pratique, palper les pointes des malléoles et les placer dans le plan frontal).

### *Cheville de profil*

Malade allongé sur le côté latéral, les 2 malléoles sur le même axe vertical, rayon vertical, centré sur le milieu de la cheville, ou patient debout pied en simulation d'appui, cassette verticale et rayon horizontal.

### *Pied en « trois quarts déroulé » (oblique latéral)*

Pour voir notamment la base du 5e métatarsien.

Malade allongé ou assis, jambe fléchie sur la cuisse pour que le pied soit à plat sur la table, en rotation médiale de 45°. Rayon vertical antéropostérieur centré sur le milieu du médiopied, ou un peu incliné de haut en bas et d'avant en arrière.

### *Incidences complémentaires*

Trois quarts de cheville en fonction de la clinique ou des premières constatations radiologiques.

Cheville de face stricte.

Les clichés en contrainte (varus, tiroir) ne sont pas indiqués en traumatologie récente.

Les clichés bilatéraux peuvent être d'une grande aide au diagnostic en cas de lésions discrètes.

## *METHODE DE LECTURE ET COMPTE RENDU*

- Recherche de lésion osseuse (malléoles, processus latéral du talus, processus postérieur du talus, tarse, base du 5e métatarsien).

- Recherche de l'arrachement d'une insertion ligamentaire (pointe de la malléole fibulaire, col du talus, pointe de la malléole tibiale, face dorsale du col du talus ou de l'os naviculaire, rostre (ex longue apophyse) du calcanéus, face latérale du calcanéus et du cuboïde…).
- Recherche d'un diastasis tibiofibulaire : espace trop important entre la malléole tibiale et la joue médiale du talus (par rapport au côté opposé).
- Recherche d'une tuméfaction des parties molles périmalléolaires (le plus souvent latérale) ou d'un arrachement périosté.

### *Compte rendu*

- Affirmer la présence ou l'absence de lésions osseuses.
- Les décrire : unique ou multiples.
- Présence d'une luxation ou un diastasis (signe de gravité d'une entorse).

# ECHOGRAPHIE

# OS Fiche 88 - Bilan d'une douleur latérale de la cheville

## *OBJECTIF*

- Le but de cette échographie, particulièrement fréquente et importante, est de démembrer les principales lésions susceptibles d'entraîner une douleur latérale de la cheville :
    - rupture partielle ou totale d'un ou de plusieurs faisceaux du ligament collatéral latéral,
    - lésion de la face latérale de l'articulation talocrurale (malléole fibulaire, processus latéral du talus…),
    - atteinte de la face latérale de la soustalienne ou du sinus du tarse,
    - lésion de la face dorsolatérale de l'articulation médiotarsienne de Chopart (entorse du ligament bifurqué, du ligament calcanéocuboïdien),
    - lésion d'un ou des deux tendons fibulaires ou de leur retinaculum (instabilité, rupture,
    - fissure, ténosynovite),
    - infiltration des tissus souscutanés antérolatéraux englobant le nerf fibulaire superficiel.

### *Prérequis*

Bonne connaissance de l'anatomie et de l'échoanatomie régionales.

Matériel de bonne qualité.

Bilan radiographique récent de bonne qualité pour ne pas méconnaître une atteinte osseuse ou articulaire.

## *TECHNIQUE*

- Sonde linéaire de fréquence et de focalisation adaptées à la profondeur des éléments à étudier. Le doppler puissance ou couleur est indispensable à la recherche d'une hyperhémie synoviale, à l'exploration d'une tuméfaction focale ou pour éliminer une phlébite super- ficielle ou profonde. Comparer au côté opposé.
- Patient assis ou **en décubitus dorsal, pied en varus équin,** effectuer :
    - une coupe sagittale dorsale pour voir s'il existe un épanchement intra-articulaire de la talocrurale,
    - une coupe longitudinale du ligament tibiofibulaire antéro-inférieur puis du ligament talofibulaire antérieur pour vérifier son aspect et celui du récessus antérolatéral de la cheville,
    - une coupe frontale prémalléolaire montrant le ligament talofibulaire antérieur, la face latérale du talus et son processus latéral,

  - une coupe axiale et frontale du sinus du tarse à la recherche d'une formation kystique ou d'une infiltration, puis une étude du rostre du calcanéus pour étudier le ligament bifurqué.
- Patient **en décubitus latéral cheville à 90° :**
  - analyser les deux tendons fibulaires par des coupes perpendiculaires à leur grand axe de la région rétromalléolaire jusqu'à l'insertion du court fibulaire sur la base du 5e métatarsien et jusqu'à l'entrée du long fibulaire dans le canal souscuboïdien. Confirmer une éventuelle anomalie par des coupes longitudinales dans l'axe du tendon.
  - rechercher une mobilité anormale des tendons fibulaires par la manœuvre d'éversion contrariée.
- Patient **en décubitus latéral cheville en flexion dorsale :**
  - étudier le ligament calcanéofibulaire (faisceau moyen du ligament collatéral latéral) qui, dans cette position, doit être tendu,
  - le ligament calcanéocuboïdien et les surfaces osseuses adjacentes.

Chaque anomalie doit faire l'objet d'une comparaison au côté opposé.

Si une lésion ligamentaire de la talocrurale ou du Chopart est découverte, un bilan ligamentaire complet de cette articulation doit être effectué en analysant les ligaments médiaux.

## *COUPES DE BASE*

- Coupe antérieure sagittale de l'articulation talocrurale (Fig 1).
- Coupe longitudinale dans l'axe du ligament talofibulaire antérieur (Fig 2).
- Coupe frontale prémalléolaire latérale montrant le ligament talofibulaire antérieur, la joue latérale du talus et son processus latéral (Fig 3).
- Coupe axiale ou frontale du sinus du tarse (Fig 4).
- Coupe passant par le rostre du calcanéus et l'insertion du ligament bifurqué (en Y) (Fig 5).
- Coupe longitudinale dans l'axe du ligament calcanéofibulaire, cheville en flexion dorsale (Fig 6).
- Coupe axiale rétromalléolaire montrant les tendons fibulaires avec manœuvre d'éversion contrariée (Fig 7).

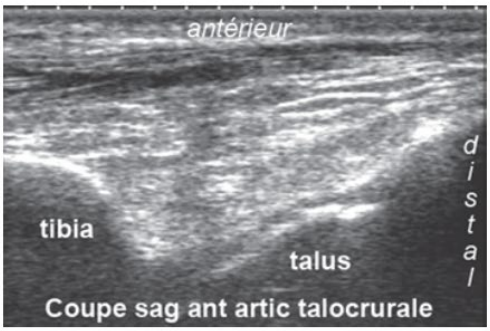


***Fig 1.*** *Coupe sagittale de l'articulation talocrurale normale.*

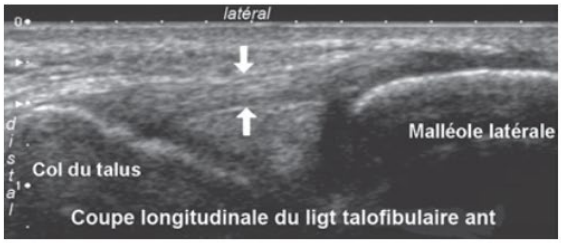


***Fig 2.*** *Coupe parallèle au grand axe du ligament talofibulaire antérieur normal (flèches).*

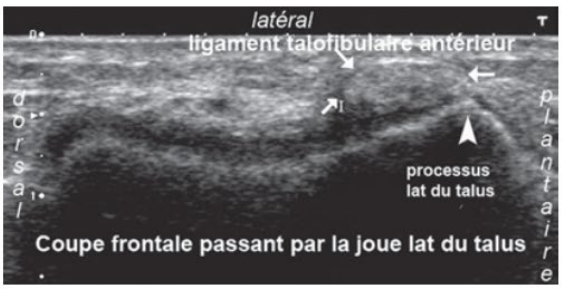


***Fig 3.*** *Coupe frontale passant par la joue latérale du talus.*

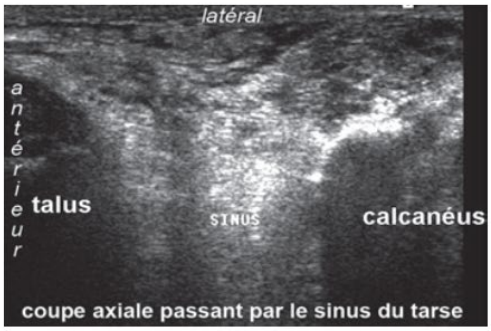


***Fig 4.*** *Coupe axiale passant par le sinus du tarse normal.*

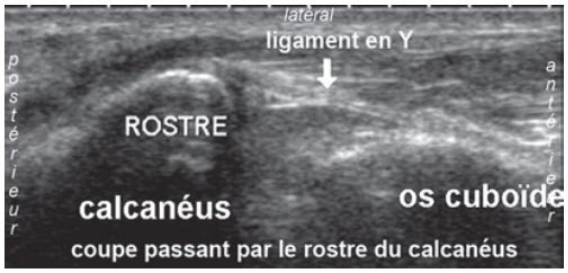


***Fig 5.*** *Coupe passant par le rostre du calcanéus et le ligament bifurqué (en Y) (flèche).*

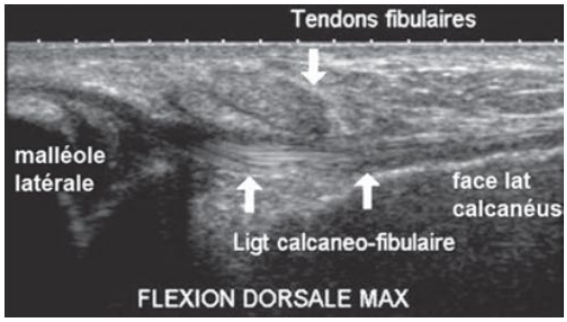


***Fig 6.*** *Coupe parallèle au grand axe du ligament calcanéofibulaire tendu, cheville en flexion dorsale (flèches).*

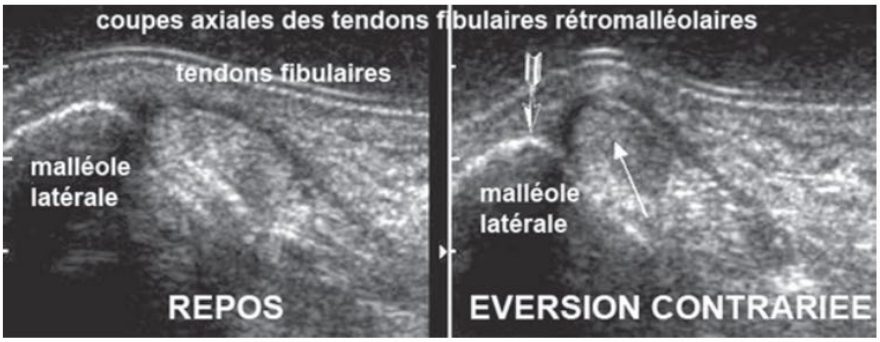


***Fig 7.*** *Coupes axiales rétromalléolaire latérale en position de repos (a) et en éversion contrariée (b). Les tendons ne doivent pas dépasser le coin postérolatéral de la malléole (flèche pennée).*

## *COMPTE RENDU*

- Les épanchements intraarticulaires et les synovites éventuelles doivent être décrits et évalués par comparaison au côté opposé.
- Mentionner l'état des ligaments du plan collatéral latéral et ceux du versant latéral du Chopart.
- Décrire la position et la morphologie des tendons fibulaires et de leurs gaines, puis le contenu du sinus du tarse.
- Terminer le compte rendu en essayant d'expliquer la cause de la symptomatologie douloureuse.

# OS Fiche 89 - Bilan d'une douleur médiale de la cheville

## *OBJECTIF*

Le but de l'échographie est de démembrer les principales lésions susceptibles d'entraîner une douleur médiale de la cheville :

- lésion ligamentaire collatérale médiale,
- lésion des tendons médiaux de la cheville,
- lésion des rétinaculums,
- lésion du carrefour postérieur,
- lésion du tunnel tarsien.

### *Prérequis*

Bonne connaissance de l'anatomie et de l'échoanatomie régionales.

Matériel de bonne qualité.

Bilan radiographique récent de bonne qualité pour ne pas méconnaître une atteinte osseuse ou articulaire.

## *TECHNIQUE*

On utilise une sonde linéaire dont la fréquence et la focalisation sont adaptées à la profondeur des éléments à étudier. L'examen comparatif est systématique et important. Le doppler puissance ou couleur est indispensable pour l'étude de la vascularisation locale et utile pour le repérage des vaisseaux.

- Analyser, cheville à 90° puis en équin, les deux couches, superficielle et profonde du **ligament collatéral médial** (Fig 1) à la recherche de rupture ou de désinsertion, avec ou sans avulsion osseuse. On recherche un épanchement talocrural, une irrégularité de la joue médiale du talus et des corps étrangers intra-articulaires ou pariétaux sous la malléole médiale.
- Etudier les **tendons médiaux** de la cheville (d'avant en arrière tibial postérieur, fléchisseur commun des orteils et fléchisseur propre de l'hallux) en coupes axiales puis longitudinales de leur jonction myotendineuse jusqu'à leur enthèse. L'examen recherche les modifications de continuité, d'échogénicité, d'échostructure et de vascularisation du tendon et de sa gaine synoviale (doppler). Pour le tibial postérieur, l'existence d'un os naviculaire accessoire est appréciée en confrontation avec les radiographies. Des manœuvres dynamiques peuvent être utilisées dans la recherche d'une instabilité du tendon tibial postérieur (inversion contrariée entraînant une luxation ou subluxation du tendon sur la malléole médiale). Etudier le retinaculum des fléchisseurs en coupes axiales ainsi que son union avec le retinaculum des tendons extenseurs.
- Des coupes sagittales et axiales en flexion extension de la cheville permettent de visualiser le récessus talocrural postérieur et d'apprécier la présence d'un épanchement, de franges synoviales épaisses, de corps étrangers intra-articulaires libres, d'anomalies corticales du tubercule postérieur du talus, d'un syndrome de masse, d'une variation anatomique (muscle accessoire…). Sur

les mêmes coupes on étudie le tendon long fléchisseur de l'hallux et sa gaine dans leur trajet rétrotalien et la mobilité tendineuse lors de la flexion-extension de l'hallux (ténosynovite, ressaut).

- Le **paquet vasculo-nerveux tibial postérieur**, notamment dans le tunnel tarsien, est accessible par des coupes axiales et longitudinales rétromalléolaires médiales en avant et en dedans du tendon long fléchisseur de l'hallux. On recherche un facteur compressif : kyste, saillie osseuse, varices (à rechercher au besoin en position debout), …

## *COUPES DE BASE*

- Frontale et axiale du ligament collatéral médial (Fig 1).
- Axiale montrant les tendons médiaux et le retinaculum des fléchisseurs en arrière de la malléole médiale (Fig 2).
- Longitudinale du tendon tibial postérieur vertical en arrière de la malléole médiale.
- Longitudinale du tendon tibial postérieur horizontal de la malléole médiale à son enthèse (Fig 3).
- En cas de pathologie du carrefour postérieur : coupe sagittale passant par l'interligne talocrural.
- En cas de pathologie du tendon long fléchisseur de l'hallux : coupe longitudinale et axiale du tendon dans son trajet rétrotalien.
- En cas de pathologie du tunnel tarsien : coupes frontales et axiales montrant les rapports du nerf avec son environnement et la cause d'une éventuelle compression.

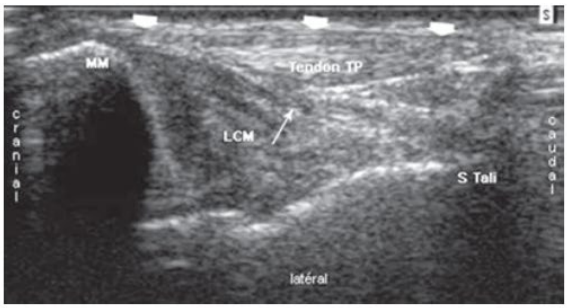


***Fig 1.*** *Coupe frontale normale du ligament collatéral médial (flèche).*

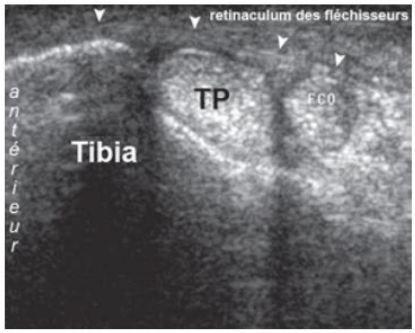


***Fig 2.*** *Coupe axiale normale passant par les tendons tibial postérieur et fléchisseur commun des orteils.*

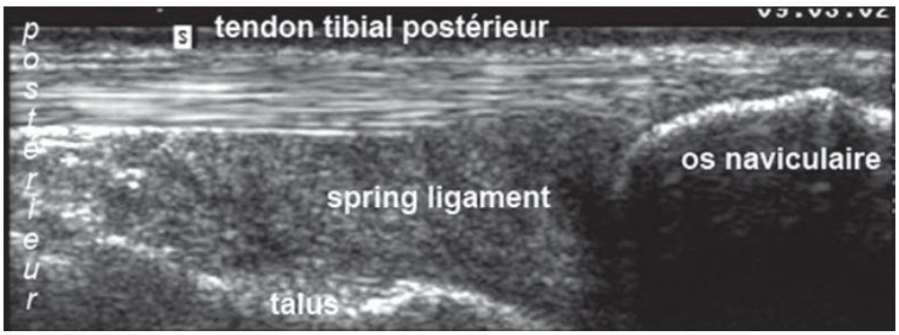


***Fig 3.*** *Coupe longitudinale du tendon tibial postérieur horizontal et de son enthèse.*

## *COMPTE RENDU*

- Il décrit les lésions du ligament collatéral médial, des trois tendons médiaux, du carrefour postérieur et du tunnel tarsien.
- On termine le compte rendu en essayant d'expliquer la cause de la symptomatologie douloureuse.

# OS Fiche 89 - Bilan d'une douleur dorsale de la cheville et du médiopied

## *OBJECTIF*

Le but de l'échographie est de démembrer les principales lésions susceptibles d'entraîner une douleur de la face dorsale de la cheville et du médiopied :

- tendinopathies ou enthésopathies (tendon tibial antérieur, tendon extenseur propre de l'hallux, tendon extenseur commun des orteils),
- lésions des ligaments tibiofibulaire antéro inférieur, talonaviculaire dorsal de l'articulation de Chopart, dorsaux du médiotarse et de l'articulation de Lisfranc),
- masses périarticulaires solides ou kystiques (synovite, épanchement, kyste…).

### *Prérequis*

Bonne connaissance de l'anatomie et de l'échoanatomie régionales.

Matériel de bonne qualité.

Bilan radiographique récent de bonne qualité pour ne pas méconnaître une atteinte osseuse ou articulaire.

## *TECHNIQUE*

- Patient en décubitus dorsal, genou fléchi, pied reposant à plat sur la plante ; effectuer descoupes longitudinales et axiales pour :
    - visualiser les différents interlignes articulaires: tibiofibulaire antéro-inférieur, talocrural,
    - médiotarsien de Chopart, tarsométatarsien de Lisfranc, ainsi que le sinus du tarse,
    - étudier les tendons antérieurs et leurs rétinaculums : de médial en latéral tendon tibial antérieur, tendon extenseur de hallux, tendons extenseurs des orteils. Suivre les tendons en coupes axiales sur tout leur trajet de la jonction myotendineuse à l'enthèse, puis en coupes sagittales,
    - l'étude des ligaments se focalise sur les ligaments tibiofibulaire antéro-inférieur, talo- fibulaire antérieur et talonaviculaire dorsal.

## *COUPES DE BASE*

- Sagittale antérieure de l'articulation talocrurale (Fig 1, Fiche OS-88 page 505).
- Axiale des tendons antérieurs et de leur retinaculum au niveau du cou de pied.
- Parallèle et perpendiculaire à l'enthèse du tendon tibial antérieur (Fig 1).
- Longitudinale du ligament tibiofibulaire antéroinférieur.

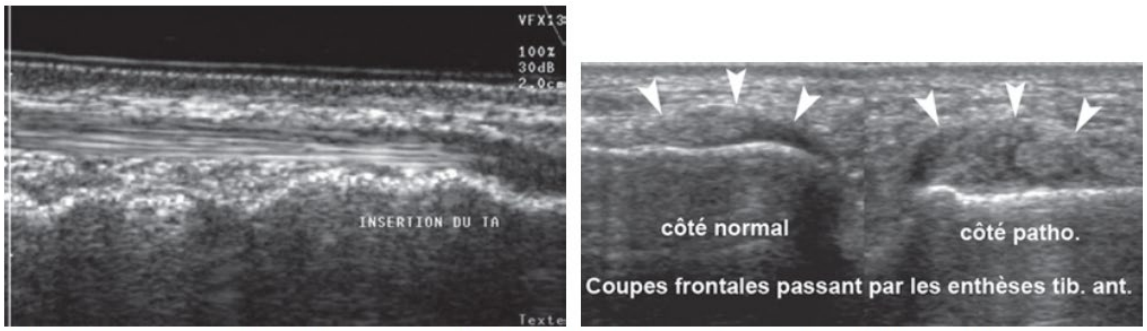


***Fig 1.*** *Coupes parallèle (a) et perpendiculaire à l'enthèse du tendon tibial antérieur. Enthésopathie.*

## *COMPTE RENDU*

- Décrire le tendon atteint, une éventuelle enthésopathie (tibial antérieur ++), voire la présence d'un facteur irritatif (ostéophyte dorsal).
- Dans le cadre des entorses de la cheville, analyser, en association à l'atteinte du ligament collatéral latéral, celle du ligament tibiofibulaire antéroinférieur et du ligament talonaviculaire dorsal.
- Décrire les épanchements de l'articulation talocrurale et éventuellement les masses articulaires ou périarticulaires (kystes, synoviopathie) ainsi que la structure anatomique en cause (cavité articulaire, bourse…).
- Terminer le compte rendu en essayant, dans la conclusion, de déterminer quelle est la l'origine de la symptomatologie douloureuse.

# OS Fiche 89 - Bilan d'une entorse récente de la cheville ou du tarse

## *OBJECTIF*

Le but de l'échographie est de déterminer l'articulation lésée, la gravité des lésions ligamentaires et de rechercher d'éventuelles lésions associées (fractures, tendinopathies…).

### *Prérequis*

Bonne connaissance de l'anatomie et de l'échoanatomie régionales.

Matériel de bonne qualité.

Bilan radiographique récent de bonne qualité pour ne pas méconnaître une atteinte osseuse ou articulaire.

## *TECHNIQUE*

Sonde linéaire de fréquence et de focalisation adaptées à la profondeur des éléments à étudier. Les fréquences harmoniques et le doppler puissance peuvent être utiles ainsi qu'un matériel d'interposition. Comparer le plus souvent possible au côté opposé en particulier en cas d'anomalie (cf. iconographie fiches OS-88 et 89, pages 504 et 507).

- Patient allongé ou assis, **pied en varus équin**, analyser :
  - le ligament tibiofibulaire antéroinférieur par une coupe axiale antérieure,
  - le ligament talofibulaire antérieur (faisceau antérieur du ligament collatéral latéral), parallèlement, puis perpendiculairement à son grand axe (coupe frontale prémalléolaire montrant aussi le versant latéral du dôme du talus et son processus latéral) (Fig 2 et 3, fiche OS-88, page 505),
  - le récessus antérieur de l'articulation talocrurale à la recherche d'un épanchement intra-
  - articulaire (Fig 1, fiche OS-88, page 505),
  - le ligament talonaviculaire dorsal, en translatant légèrement la sonde vers l'extrémité du pied,
  - le sinus du tarse à la recherche d'une formation kystique ou d'une infiltration (Fig 4, fiche OS-88, page 505),
  - le rostre du calcanéus et le ligament bifurqué (Fig 5, fiche OS-88, page 505).
- Patient en **décubitus latéral,** versant médial de la cheville douloureuse contre la table, étudier :
  - la structure des tendons fibulaires en les suivant dans le plan axial de la région rétro- malléolaire jusqu'à l'insertion du court fibulaire sur la base du 5e métatarsien et de l'entrée du long fibulaire dans le canal souscuboïdien. En cas d'anomalie, la confirmer dans le plan longitudinal dans l'axe du tendon,
  - le jeu des tendons fibulaires lors de la manœuvre d'éversion contrariée, en recherchant une instabilité de ces tendons (Fig 7, fiche OS-88, page 506).

- Cheville **en flexion dorsale**, étudier :
  - le ligament calcanéofibulaire (faisceau moyen du ligament collatéral latéral) (Fig 6,
  - fiche OS-88, page 505),
  - ligament calcanéocuboïdien et les corticales latérales…
- Patient en décubitus latéral, face latérale de la cheville douloureuse contre la table,étudier :
  - les différents faisceaux du ligament collatéral médial en coupe frontale (Fig 1, fiche OS 89, page 508),
  - le versant médial de la soustalienne sur cette même coupe,
  - la structure du tendon tibial postérieur jusqu'à son attache sur l'os naviculaire ainsi que le « spring ligament » sousjacent (Fig 3, fiche OS-89, page 508),
  - le jeu du tendon tibial postérieur en inversion contrariée, en recherchant une instabilité de ce tendon (Fig 2, fiche OS-89, page 508).

## *COUPES DE BASE*

Cf. iconographie fiches OS-88 et 89, pages 504 et 507)

- Axiale antérieure du ligament tibiofibulaire antéroinférieur.
- Antérieure sagittale de l'articulation talocrurale et du ligament talonaviculaire dorsal.
- Longitudinale dans l'axe du ligament talofibulaire antérieur.
- Frontale prémalléolaire latérale montrant le ligament talofibulaire antérieur, la joue latérale du talus et son processus latéral.
- Axiale ou frontale du sinus du tarse.
- Passant par le rostre du calcanéus et l'insertion du ligament bifurqué.
- Longitudinale dans l'axe du ligament calcanéofibulaire cheville en flexion dorsale.
- Axiale rétromalléolaire montrant les tendons fibulaires.
- Frontale médiale du ligament collatéral médial et du versant médial de la soustalienne.
- Médiale dans l'axe du tendon tibial postérieur montrant son insertion sur le naviculaire ainsi que le spring ligament.

## *COMPTE RENDU*

- Les épanchements intra-articulaires et les synovites éventuelles doivent être décrits au niveau des 4 articulations (talocrurale, soustalienne, tibiofibulaire distale et Chopart) et évalués par comparaison au côté opposé.
- Mentionner ensuite, articulation par articulation, les ligaments lésés et l'importance de leur atteinte (simple tuméfaction, rupture partielle, rupture complète, arrachement osseux).
- En cas de rupture complète d'un ligament, préciser si elle se situe en plein corps ou à l'une de ses attaches (proximale ou distale).
- Décrire ensuite la position et la structure des tendons (fibulaires en latéral et tibial postérieur en médial) et de leurs gaines ainsi que le contenu du sinus du tarse.

# OS Fiche 92 - Bilan d'une douleur ou d'une tuméfaction de la plante du pied

## *INTRODUCTION*

Trois situations cliniques peuvent nécessiter une échographie :

- Bilan d'une talalgie : enthésopathie (mécanique ou inflammatoire) ou désinsertion de l'aponévrose plantaire, bursopathie, talonnade…
- Bilan d'une plantalgie : aponévropathie plantaire, rupture, cicatrice, ténosynovite ou tendinopathie du long fibulaire, lésion musculaire, vasculaire ou nerveuse, syndrome du tunnel tarsien…
- Bilan d'une masse plantaire : maladie de Ledderhose ou nodule cicatriciel aponévrotique, autres masses, corps étranger…

### *Prérequis*

Bonne connaissance de l'anatomie et de l'échoanatomie régionales.

Matériel de bonne qualité.

Bilan radiographique récent de bonne qualité pour ne pas méconnaître une atteinte osseuse ou articulaire.

## *TECHNIQUE*

- Sonde linéaire de fréquence et de focalisation adaptées à la profondeur des éléments à étudier. Les fréquences harmoniques peuvent être particulièrement utiles. Comparer au côté opposé.
- Patient en procubitus, genou en extension, pied pendant au bord de la table, ou en appui sur les orteils, ou genou et cheville fléchis à 90°.

### *Bilan d'une talalgie et d'une plantalgie*

- Coupes frontales (perpendiculaires au grand axe de l'aponévrose) étudiant toute la plante du pied du calcanéus jusqu'aux articulations métatarsophalangiennes en analysant les trois composantes de l'aponévrose plantaire (AP) (médiale, centrale et latérale) et les muscles correspondants (abducteur de l'hallux, court fléchisseur des orteils, abducteur du V). Sur ces coupes, étudier l'AP et rechercher une cause « extra-aponévrotique » d'une plantalgie : tendinopathie ou ténosynovite du long fibulaire, thrombose d'une veine plantaire, masse plantaire, déchirure d'un muscle plantaire, hématome plantaire…
- Coupes axiales rétromalléolaires médiales du tunnel tarsien à la recherche d'une compression ou d'une tumeur nerveuse pouvant mimer une plantalgie.
- Coupes sagittales du talon avec analyse de l'insertion calcanéenne de l'AP centrale et mesure de son épaisseur au niveau de son insertion (normale < 5 mm) (Fig 1). Utiliser le doppler à la recherche d'une hypervascularisation de l'enthèse et des parties molles périaponévrotiques. Rechercher une

enthésopathie de l'AP, pouvant se compliquer d'une rupture proximale ou d'une désinsertion, le plus souvent partielle.

- Coupes sagittales de la plante du pied analysant le corps de l'AP (Fig 2) à la recherche d'une aponévropathie (rupture, fissure, nodule, cicatrice) et les muscles de la plante du pied, en particulier le court fléchisseur plantaire. Utiliser le doppler puissance pour rechercher une hypervascularisation de l'AP épaissie, des parties molles périaponévrotiques et du muscle court fléchisseur (myoaponévrosite).

Au terme de ce bilan, s'il est négatif, se méfier d'une fracture de contrainte du calcanéus, parfois non visible sur les radiographies (IRM).

### *Bilan d'une masse plantaire*

- L'échographie permet le bilan d'une masse plantaire superficielle (nodule aponévrotique cicatriciel ou maladie de Ledderhose). D'autres formations (angiome, névrome…) peuvent être également diagnostiqués. L'échographie ne peut par contre faire le bilan d'une masse plus agressive à extension plantaire profonde (certaines fibromatoses agressives, synovialo- sarcome…). En pratique, dès qu'une masse dépasse en profondeur l'aponévrose plantaire, il est recommandé de l'étudier en IRM.
- L'examen comporte des coupes frontales et sagittales au niveau de la masse. Etudier la totalité de l'AP à la recherche d'autres nodules à distance de la masse palpée. S'attacher à vérifier l'origine de la masse (région souscutanée, AP, muscle), mesurer sa taille et décrire son extension en profondeur (partie superficielle ou profonde de l'AP, muscles plantaires, tendons) et étudier sa vascularisation au doppler.

## *COUPES DE BASE*

- Coupe talonnière sagittale et frontale de l'enthèse de l'AP (Fig 1).
- Coupe sagittale et frontale (perpendiculaire à la précédente) du corps de l'AP avec les muscles sousjacents (Fig 2).

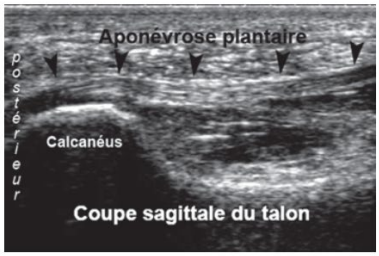


***Fig 1.*** *Coupe sagittale normale de l'enthèse de l'aponévrose plantaire.*

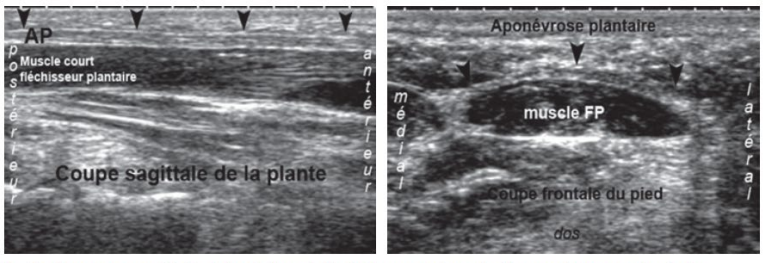


***Fig 2.*** *Coupes sagittale (a) et frontale (b) normales de l'aponévrose plantaire.*

## *COMPTE RENDU*

En cas de talalgie ou de plantalgie, mentionner l'aspect de l'insertion de l'AP centrale avec mesure (bilatérale) de son épaisseur, du corps de l'AP et de ses expansions aux orteils, des muscles de la plante du pied, du tendon long fibulaire, du tunnel tarsien, du coussinet plantaire.

En cas de tuméfaction plantaire, mentionner l'aspect et échostructure de la tuméfaction, la présence et l'intensité de l'hypervascularisation au doppler puissance, la localisation précise de la lésion, son extension en profondeur (muscles, tendons). Préconiser une IRM dès que la masse dépasse en profondeur l'AP.

# OS Fiche 93 – Douleurs de l'avant-pied : échographie

## *INTRODUCTION*

Les principales causes de douleurs de l'avant-pied susceptibles d'être mises en évidence en échographie sont :

- une fracture de fatigue d'un métatarsien ou d'un os sésamoïde,
- un (ou plusieurs) névrome(s) de Morton,
- une bursite intercapitométatarsienne,
- une bursite souscapitométatarsienne,
- une arthropathie métatarsophalangienne [déstabilisation mécanique de la 2e articulation métatarsophalangienne (MTP), appelée « syndrome du 2e rayon » (voire du 3e) ou une lésion symptomatique d'une plaque plantaire…],
- une synovite ou polysynovite métatarsophalangiennes.

### *Prérequis*

Bonne connaissance de l'anatomie et de l'échoanatomie régionales.

Matériel de bonne qualité.

Bilan radiographique récent de bonne qualité pour ne pas méconnaître une atteinte osseuse ou articulaire.

## *TECHNIQUE*

### *Patient en décubitus, genou fléchi, pied à plat*

- Coupes sagittales dorsales des MTP à la recherche d'épanchement liquidien, d'une ou plusieurs synovites (déstabilisation, rhumatisme inflammatoire ou à cristaux). En cas de synovite, rechercher une hypervascularisation au doppler couleur ou puissance.
- Coupes parallèles et perpendiculaires au grand axe des métatarsiens douloureux à la recher- che d'un hématome périosté, d'une infiltration péricorticale (souvent hyperéchogène), d'un décroché cortical ou d'un début de cal osseux (appositions périostées débutantes) en cas de suspicion de fracture de contrainte d'un métatarsien.

### *Patient en décubitus, genou étendu, cheville en flexion dorsale à 90°, plante verticale*

Veiller à la parfaite décontraction du pied.

- Coupes plantaires perpendiculaires au grand axe des métatarsiens et de la plante à hauteur des MTP avec examen de chaque espace intercapital. Effectuer la manœuvre de Mulder : saisir l'avant-pied en exerçant une pression transversale pour rapprocher les têtes métatarsiennes. Lors de cette manœuvre, on chasse vers la plante un éventuel processus comblant l'espace intercapital (bursite ou névrome de Morton). L'expulsion plantaire du névrome

de Morton réalise souvent un « clic » ressenti par l'opérateur et le patient. Etre particulièrement attentif aux 2es et 3es espaces intercapitaux. Rechercher, sur ces coupes une bursite souscapitale (Fig 1), une inflammation du coussinet plantaire ou un épanchement dans la gaine des tendons fléchisseurs.

- Coupes sagittales plantaires avec examen de chaque espace intercapital à la recherche de l'image linéaire du nerf interdigital plantaire. Rechercher (et mesurer) un névrome de Morton (Fig 3) : épaississement nodulaire en continuité en amont et en aval avec le nerf, typiquement déformable, peu ou pas compressible par la sonde, souvent avasculaire au Doppler ce qui permet de le différentier de la bursite intercapitale, compressible, plus dorsale, souvent plus hypoéchogène voire anéchogène lorsque ses parois sont fines, qui ne se raccorde pas avec le nerf, avec parfois une hypervascularisation pariétale au doppler.
- Coupes sagittales plantaires des MTP à la recherche d'une perforation ou d'une rupture distale des plaques plantaires (Fig 2). Cet examen doit être comparatif, car les lésions dégénératives des plaques plantaires sont fréquentes, souvent asymptomatiques.
- Coupes sagittales et frontales des sésamoïdes du premier métatarsien.

## COUPES DE BASE

- Coupes sagittales dorsales des MTP.
- Coupes sagittales dorsales des métatarsiens.
- Coupes frontales (perpendiculaire au grand axe des métatarsiens) plantaires des espaces intercapitaux (Fig 1).
- Coupes sagittales plantaires des MTP (Fig 2) avec manœuvres dynamiques de flexion extension.
- Coupes sagittales plantaires des espaces intermétatarsiens (Fig 3).

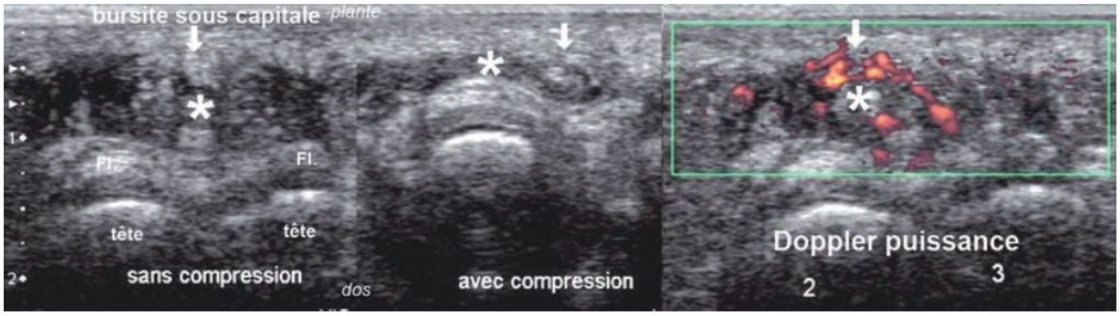


***Fig 1.*** *Bursopathie souscapitométatarsienne (astérisque). Coupes plantaires frontales (perpendiculaires au grand axe des métatarsiens) sans (a) et avec compression (b). Doppler puissance montrant l'hypervascularisation pariétale de la bursopathie (c).*

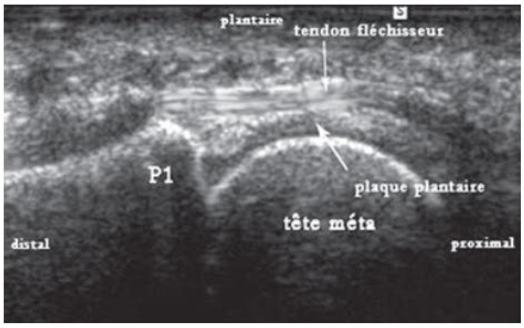


***Fig 2.*** *Coupe sagittale plantaire normale d'une articulation métatarsophalangienne et de sa plaque plantaire.*

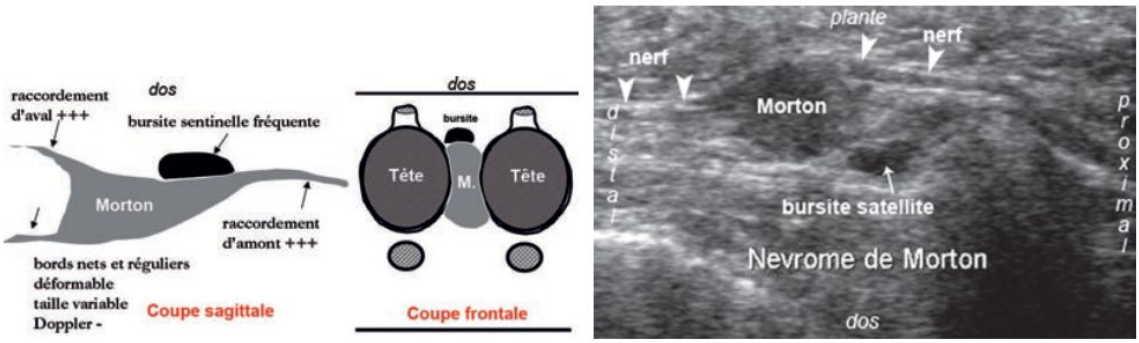


***Fig 3.*** *Névrome de Morton. Schéma en coupe sagittale (a) et frontale (b). Coupe échographique sagittale (c). Le névrome de Morton n'existe en pratique que dans les 2e et 3e espace.*

# OS Fiche 94 - Bilan du tendon d'Achille (tendon calcanéen) : échographie

## *OBJECTIF*

Le but de l'échographie est de faire le bilan d'une douleur ou d'une anomalie du tendon d'Achille :

- lésion du corps tendineux (rupture, fissure, tendinopathie focale, tendinopathie diffuse),
- lésion de la jonction myotendineuse,
- anomalie du paratendon (ou éventuellement du tendon du muscle plantaire),
- remaniement de l'enthèse distale (enthésopathie, bursite, désinsertion, lésion de Haglund).

### *Prérequis*

Bonne connaissance de l'anatomie régionale et de l'échoanatomie en coupe. Utilisation d'un matériel de bonne qualité.

Bilan radiographique récent de qualité pour ne pas méconnaître une atteinte osseuse ou articulaire, en particulier un cliché de profil, de préférence en charge, à la recherche d'une verticalisation du calcanéus, d'un conflit de Haglund ou d'une calcification.

## *TECHNIQUE*

- Sonde linéaire de fréquence et de focalisation adaptées à la profondeur des éléments à étudier. L'utilisation du doppler puissance est pratiquement systématique à la recherche d'une hyperhémie réactionnelle tendineuse, paratendineuse ou de l'enthèse (pathologie inflammatoire). L'utilisation d'un matériel d'interposition ou d'une grande quantité de gel est pratiquement indispensable en particulier pour l'étude du paratendon (structure de glissement entourant le tendon). Comparer au côté opposé.

### *Patient en procubitus, pieds pendants au bout de la table d'examen*

- Rechercher systématiquement +++ avant l'examen échographique une dépression focale de la face postérieure du tendon d'Achille, une perte de l'équin physiologique (le pied pend verticalement : signe de Brunet-Guedj), signes de rupture du tendon (Fig 1, 2).
- Confirmer cliniquement la rupture par la recherche du signe de Thompson (la compression transversale du mollet n'entraîne plus d'équin du pied) (Fig 2).

**Fig 1.** *Le pied droit pend verticalement (flèche) au lieu d'être en équin physiologique comme le pied gauche : signe de Brunet-Guedj de rupture du tendon d'Achille droit.*

**Fig 2.** *Recherche du signe de Thompson : la pression latérale du mollet doit entraîner une flexion plantaire de la cheville. Si ça n'est pas le cas, comme ici, très forte suspicion de rupture du tendon d'Achille. Remarquer également la tuméfaction du tendon d'Achille droit, surmontée d'une dépression et la perte de l'équin physiologique (flèche rouge) : autres signes de rupture.*

### *Patient en procubitus, chevilles fléchies à 90°, orteils reposant sur le lit d'examende façon à tendre le tendon d'Achille*

- Analyser successivement, dans le plan axial, l'enthèse, le corps tendineux et la jonction myotendineuse en balayant le tendon sur toute sa hauteur, du mollet au calcanéus.
- Toujours dans le plan axial, effectuer des coupes postéromédiales et postérolatérales pour l'étude du paratendon.
- Réaliser des coupes sagittales en prenant soin d'obliquer la sonde en avant et en dehors afin que les ultrasons soient perpendiculaires à la face antérieure du tendon.

### *Patient en procubitus, cheville en flexion plantaire, tendon d'Achille détendu*

- Etudier le tendon, détendu, une seconde fois selon la même technique à la recherche d'une fissuration, d'une lésion partielle antérieure dans le cadre d'une maladie d'Haglund en recherchant une hypervascularisation au doppler (la tension du tendon peut collaber une petite fissure, et empêcher la mise en évidence d'une hypervascularisation).
- Rechercher une bursopathie préachilléenne (doppler).
- En cas de suspicion de rupture tendineuse, effectuer des épreuves dynamiques en mobi- lisant passivement la cheville en flexion extension : déterminer le caractère complet ou non de la rupture et vérifier si celle-ci est réductible en flexion plantaire. Mesurer la distance entre les deux berges de la rupture dans cette position.
- La visibilité anormalement bonne du tendon plantaire dans les ruptures complètes d'Achille (Fig 3) ne doit pas faire prendre ce tendon pour une portion saine du tendon d'Achille et faire parler à tort de rupture partielle ++++ (Fig 3).

## COUPES DE BASE

- Coupes sagittale et axiale du corps tendineux.
- Coupes sagittale et axiale de la jonction myotendineuse.
- Coupes sagittale et axiale de l'enthèse distale.

## COMPTE RENDU

- Décrire l'aspect des bords du corps tendineux (en particulier une perte de parallélisme ou une voussure focale), l'échostructure du tendon, la jonction myotendineuse, le paratendon, l'enthèse inférieure (mentionner la présence éventuelle de bursites et/ou de calcifications),

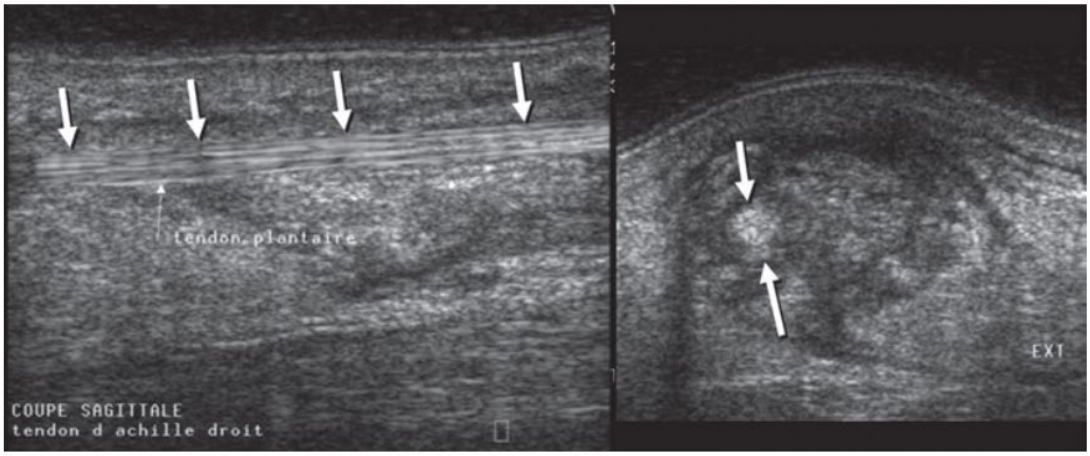


***Fig 3.*** *Coupe sagittale (a) et axiale (b) d'une rupture complète du tendon d'Achille. Ne pas confondre la visibilité anormalement bonne du tendon plantaire (flèches) avec une portion non rompue du tendon d'Achille.*

- l'existence d'une vascularisation au Doppler puissance.
- Toutes les anomalies doivent être comparées au côté opposé.
- En cas de rupture, préciser son caractère complet (c'est le cas dans l'immense majorité des cas) ou partiel, sa topographie exacte (en mm) par rapport à la jonction myotendineuse et au bord crânial du calcanéus, la morphologie des berges (régulières ou non), la largeur de la rupture (en mm) et sa réductibilité en flexion plantaire (renseignements nécessaires à la prise de décision thérapeutique).

# IMAGERIE EN COUPE IRM-SCANNER

# OS Fiche 55 - Pied et cheville traumatique et post-traumatique : Scanner et IRM

## *INTRODUCTION*

L'imagerie en coupes de l'arrière-pied est justifiée pour l'analyse de fractures occultes (IRM) ou complexes (scanner), pour l'étude d'une instabilité chronique de l'arrière-pied (IRM, arthroscanner) et pour les tendinopathies que l'échographie n'aurait pas suffit à analyser. La supériorité de l'arthroIRM de cheville sur l'arthroscanner n'est actuellement pas démontrée.

## *TECHNIQUE*

### *Scanner et arthroscanner*

Aucune préparation.

S'assurer de l'absence de contre-indication à l'injection de produit de contraste iodé (cf. fiche CIRTACI page 57).

Patient en décubitus dorsal, membre inférieur en extension, étude d'un seul côté ou des deux, selon l'expérience de l'opérateur ou le problème posé.

Une acquisition axiale volumique comparative couvrant les chevilles et les pieds suffit à condition de disposer de coupes inframillimétriques chevauchées. Il est nécessaire de recons- truire des MPR dans les trois plans de l'espace (plan sagittal perpendiculaire à l'axe bimalléo- laire, plan frontal parallèle à cet axe et plan axial) (coupes millimétriques avec un filtre osseux optimisant la résolution spatiale et un champ de vue adapté de 10 à 18 cm, selon les cas).

Il est également souhaitable de reconstruire les images avec un filtre standard pour l'analyse des parties molles.

En cas d'arthroscanner l'injection intra-articulaire dans la cheville peut être réalisée sous scopie télévisée ou directement sur la table de scanner (Fig 1). Il est souvent préférable de faire l'arthroscanner après une première série sans injection, de façon à ne pas méconnaître une lésion qui pourrait être masquée par le contraste opaque.

Injection éventuelle de Xylocaïne® ou de sérum physiologique (test de positionnement intraarticulaire de l'aiguille) puis de 3 à 5 ml de contraste iodé modérément concentré.

Nouvelle acquisition centrée. Certains se contentent de cette acquisition, sans faire de série sans injection.

### *IRM*

Aucune préparation.

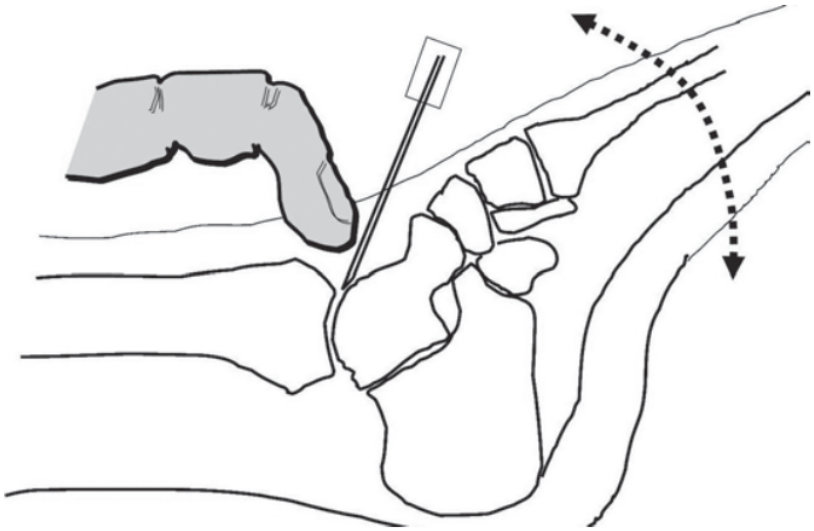

***Fig 1.*** *Ponction de la cheville directement sur la table de scanner. Sur le patient en décubitus, palper la fossette antérieure avec l'index en crochet, en donnant au pied des petits mouvements de flexion extension. Orienter l'aiguille (IM verte courte) de façon à ce que son biseau glisse sur le dôme talien. L'injection doit se faire sans aucune résistance. En cas de résistance, ne pas forcer. Contrôler la position de la pointe de l'aiguille sur un topogramme de profil.*

S'assurer de l'absence de contre-indication à l'IRM (cf. fiche page 55) et à l'injection de gadolinium (cf. fiche CIRTACI, page 57).

Patient en décubitus dorsal, membres inférieurs en extension, une seule cheville fléchie à 90° dans l'antenne de surface la plus appropriée (la plus petite antenne couvrant tout l'arrière- pied).

Coupes axiales pondérées en T1 et en densité de protons avec suppression du signal de la graisse avec un champ de vue inférieur ou égal à 12 cm et des coupes de 3 mm d'épaisseur au plus.

Selon le problème posé, on complète par des coupes en T1 ou en T2 avec suppression du signal de la graisse ou STIR (plus homogène) sagittales et/ou frontales.

L'injection intraveineuse de gadolinium peut être utile dans le bilan des lésions ligamentaires,tendineuses, synoviales.

### *COMPTE RENDU*

Le compte rendu doit comporter :

- La description des lésions ligamentaires et tendineuses : localisation, étendue.
- La description des lésions cartilagineuses, synoviales et osseuses.

# PIED-METATARSES

# Traumatisme du pied

| Description de la situation clinique | |
|---|---|
| **Nom** | Traumatisme du pied |
| **Spécialité** | Traumatologie |
| **Date de validation médicale** | 1 1 2013 |
| **Description** | |

| Description d'examen | | | | | |
|---|---|---|---|---|---|
| **Nom** | Radiographie du pied | | | | |
| **Recommandation** | Indiqué seulement dans des cas particuliers | | | | |
| **Grade** | A | *B* | *C* | | *AE* |
| **Dose** | *0* | I | *II* | *III* | *IV* |
| **Description** | Des radiographies sont justifiées quand un des critères d'Ottawa est présent : douleurs osseuses àla palpation et/ou d'incapacité à l'appui. En cas de radiographies douteuses ou de fractures complexesde l'arrière et du médio-pied, une TDM est utile. | | | | |

| Description d'examen | | | | | |
|---|---|---|---|---|---|
| **Nom** | Scintigraphie du squelette | | | | |
| **Recommandation** | Non indiqué initialement | | | | |
| **Grade** | *A* | B | *C* | | *AE* |

| | | | | | |
|---|---|---|---|---|---|
| **Dose** | *0* | *I* | II | *III* | *IV* |
| **Description** | Permet en seconde intention une détection des lésions, dans les cas où les clichés radiologiques simples sont normaux. | | | | |

# Fracture de fatigue

| **Description de la situation clinique** | |
|---|---|
| **Nom** | Fracture de fatigue |
| **Spécialité** | Traumatologie |
| **Date de validation médicale** | 1 1 2013 |
| **Description** | |

| **Description d'examen** | | | | | |
|---|---|---|---|---|---|
| **Nom** | Radiographie | | | | |
| **Recommandation** | Indiqué | | | | |
| **Grade** | *A* | B | *C* | | *AE* |
| **Dose** | *0* | I | II | *III* | *IV* |
| **Description** | Dose I ou II selon régions anatomiques.<br>Bien que souvent normaux initialement, les clichés simples sont indiqués. Certains recourent à l'échographie pour visualiser la fracture. | | | | |

| Description d'examen | | | | | |
|---|---|---|---|---|---|
| **Nom** | IRM | | | | |
| **Recommandation** | Non indiqué initialement | | | | |
| **Grade** | *A* | B | *C* | | *AE* |
| **Dose** | 0 | *I* | *II* | *III* | *IV* |
| **Description** | Permet en seconde intention une détection des lésions, dans les cas où les clichés simples sont normaux. | | | | |

| Description d'examen | | | | | |
|---|---|---|---|---|---|
| **Nom** | Scintigraphie du squelette | | | | |
| **Recommandation** | Non indiqué initialement | | | | |
| **Grade** | *A* | B | *C* | | *AE* |
| **Dose** | *0* | *I* | II | *III* | *IV* |
| **Description** | Permet en seconde intention une détection des lésions, dans les cas où les clichés radiologiques simples sont normaux. | | | | |

# Hallus Valgus

| Description de la situation clinique | |
|---|---|
| **Nom** | Hallus valgus |
| **Spécialité** | Appareil musculo-squelettique |
| **Date de validation médicale** | 1 1 2013 |
| **Description** | |

| Description d'examen | | | | | |
|---|---|---|---|---|---|
| **Nom** | Radiographie | | | | |
| **Recommandation** | Indiqué seulement dans des cas particuliers | | | | |
| **Grade** | *A* | *B* | C | | *AE* |
| **Dose** | *0* | I | *II* | *III* | *IV* |
| **Description** | Uniquement en préopératoire. | | | | |

# Aponévrosite

| Description de la situation clinique | |
|---|---|
| **Nom** | Aponévropathie plantaire - suspicion |
| **Spécialité** | Appareil musculo-squelettique |
| **Date de validation médicale** | 1 1 2013 |
| **Description** | |

| Description d'examen | | | | | |
|---|---|---|---|---|---|
| **Nom** | IRM du pied | | | | |
| **Recommandation** | Indiqué seulement dans des cas particuliers | | | | |
| **Grade** | *A* | B | *C* | | *AE* |
| **Dose** | 0 | *I* | *II* | *III* | *IV* |
| **Description** | L'IRM peut être indiquée en cas d'insuffisance de l'échographie, de suspicion clinique de talalgie non liée à une aponévropathie plantaire, d'aspect atypique d'une fibromatose plantaire en échographie ou de suspicion d'enthésopathie mécanique dans le cadre d'un rhumatisme inflammatoire, de fracture de fatigue du calcanéus ... | | | | |

| Description d'examen | | | | | |
|---|---|---|---|---|---|
| **Nom** | Scintigraphie du squelette | | | | |
| **Recommandation** | Indiqué seulement dans des cas particuliers | | | | |
| **Grade** | *A* | B | *C* | | *AE* |
| **Dose** | *0* | *I* | II | *II*<br>*I* | *IV* |
| **Description** | La scintigraphie du squelette peut être indiquée encas de suspicion clinique de talalgie non liée à uneaponévropathie plantaire.<br>Elle permet de faire un bilan au niveau du corps entier à la recherche d'autres enthésopathies dans lecadre d'une spondylarthropathie. | | | | |

# RADIOGRAPHIE

# OS Fiche 20 - Talalgies : radiographie

## *OBJECTIF*

Rechercher une cause osseuse ou abarticulaire à la douleur sous-talonnière. Des clichés comparatifs peuvent s'avérer utiles.

## *TECHNIQUE*

Le bilan radiographique se résume généralement à deux incidences, échelle 1/1.

### *Radiographie du pied de profil en charge*

Sujet debout, pied à radiographier en charge sur un support, cassette de format 24/30 contre le bord latéral du pied pour un profil latéral ou cassette entre les deux pieds pour un profil médial. Rayon horizontal tangent à la surface d'appui (Fig 1).

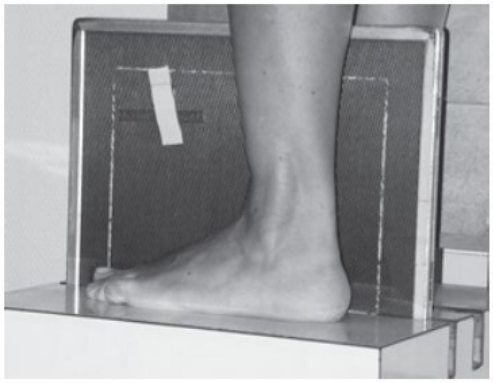

***Fig 1.*** *Radiographie du pied en charge. Remarquer le support rainuré où repose la cassette et le rayon incident, strictement tangent à la surface d'appui.*

### *Incidence verticale rétrotibiale descendante en charge*

Sujet debout incliné en avant et s'appuyant sur un support. Cuisses et jambes légèrement fléchies. Plantes des pieds fléchies au maximum. Rayon vertical avec une obliquité antérieure de 30 à 40°. L'utilisation d'un filtre permet une meilleure égalisation des contrastes. Cette incidence peut aussi être réalisée en décubitus en dorsiflexion du pied, rayon ascendant.

### *Incidences complémentaires éventuelles*

Profil bilatéral comparatif. Sujet en décubitus dorsal en position de « grenouille ». Les pieds de profil s'affrontent par leurs soles plantaires. Cette position est souvent plus facile à réaliser en position assise. Rayon vertical centré sur la ligne de contact cutané.

## *METHODE DE LECTURE ET COMPTE RENDU*

### ***M**orphologie généra**l** de l'**a**rrière-pied*

Analyser respectivement le thalamus calcanéen, le sustentaculum tali, le corps du calcanéus, ses processus postérieur et antérieur. Etudier les rapports articulaires avec le

talus, le cuboïde. Bilan succinct de la statique du pied (angle au sommet de l'arche médiale, différents repères de position du calcanéus…).

### Morphologie du processus postérieur du calcanéus

Une tendinopathie ou bursite préachiléenne (rétrocalcanéenne) peut être secondaire à une hypertrophie de l'angle postérosupérieur du calcanéus (maladie de Haglund).

### Analyse de la trabéculation du calcanéus

La trame osseuse du calcanéus comprend un enchevêtrement de travées en compression et en traction. La zone la plus dépourvue en travées siège sous le sinus du tarse. Elle simule parfois à tort un kyste essentiel. Noter les modifications : raréfaction, résorption, condensation, etc.

### Analyse des parties molles

- Enthésopathies : remaniements osseux aux sites d'insertion du tendon calcanéen (d'Achille) et de l'aponévrose plantaire : érosions, enthésophytes.
- Bursopathies pré ou rétroachiléennes.
- Anomalies de la sole plantaire.

### Compte rendu

Proposer un diagnostic en rapport avec la symptomatologie clinique.

Proposer éventuellement une exploration complémentaire : une échographie suffit habituellement pour le diagnostic d'une aponévropathie plantaire, d'une tendinopathie calcanéenne, d'une bursite... Les indications de scanner ou d'IRM sont rares (fracture de fatigue, enthésopathies inflammatoires dans un contexte de spondylarthropathies…).

# OS Fiche 20 - Métatarsalgies : radiographie

## *OBJECTIF*

Rechercher une cause ostéoarticulaire à une douleur de l'avant-pied.

Le bilan radiographique dépend du siège médial (hallux), central (métatarsiens centraux) ou latérale de la douleur. Il se résume le plus souvent à trois clichés. Les clichés comparatifs peuvent être la clef du diagnostic.

## *TECHNIQUE*

### *Radiographie de face dorsoplantaire en charge, échelle 1/1*

- Sujet debout pieds posés sur une cassette 24/30 en hauteur. Rayon directeur oblique versles chevilles de 15° de manière à être perpendiculaire aux métatarsiens (Fig 1).
- Eclaircissement si nécessaire des zones de l'avant-pied à l'aide d'un filtre cunéiforme.
- Critères de réussites : bonne visualisation à la fois des têtes métatarsiennes et du médiopied.

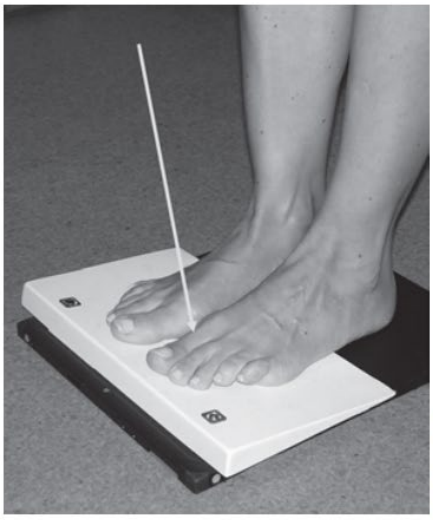

***Fig 1.*** *Radiographie de face des pieds en charge. Remarquer le filtre cunéiforme qui peut également être placé sur le dos du pied, pour optimiser l'agrandissement.*

### *Radiographie de profil en charge (échelle 1/1)*

Sujet debout (si possible), pied à radiographier en charge sur un support, cassette de format 24/30 contre le bord latéral du pied pour un profil latéral ou cassette entre les deux pieds pour un profil médial. Rayon horizontal tangent à la surface d'appui (Fig 2).

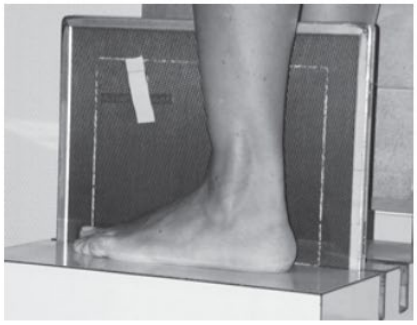

*Fig 2. Radiographie de profil médial du pied en charge. Remarquer le support rainuré où repose la cassette, et le rayon strictement tangent à la surface d'appui.*

### *Trois quarts « déroulé »*

Patient assis, genou fléchi, pied en rotation médiale d'environ 45 degrés. Le bord médial du pied repose sur la cassette. Critère de réussite : juxtaposition sans chevauchement des têtes métatarsiennes.

Les incidences axiales de l'appui métatarsien ne sont pas systématiques : incidence de Walter- Müller sur un patient couché, avec un rayon vertical et une cassette horizontale ou incidence de Güntz sur un patient debout avec un rayon horizontal et une cassette verticale.

## *METHODE DE LECTURE ET COMPTE RENDU*

- Evaluer la forme du pied (grec, carré ou égyptien).
- Bilan succinct de la statique du pied notamment de profil à la recherche d'un pied plat, normal ou creux (mesure de l'angle au sommet de l'arche médiale de Djian et Annonier) et de face (angle d'ouverture des métatarsiens).
- Analyse de la trame osseuse et des différents interlignes articulaires : rechercher de signes en faveur d'une arthropathie, une maladie de Freiberg, une fracture de fatigue, une tumeur, un rhumatisme inflammatoire, etc.

### *Métatarsalgie de l'hallux*

- Pour l'hallux valgus : vérifier la position de la tête du premier métatarsien par rapport aux sésamoïdes; mesurer le valgus phalangien, le valgus de l'hallux et le varus métatarsien ; rechercher les anomalies associées des autres orteils : orteils en griffe, etc.
- Pour l'hallux rigidus, apprécier les déformations arthrosiques.

### *Métatarsalgies centrales (2e, 3e et 4e rayons)*

Apprécier les longueurs relatives des métatarsiens; rechercher une (sub)luxation dorsale de la première phalange, une ostéopathie céphalique du deuxième et/ou troisième métatarsien, une arthropathie métatarsophalangienne.

### *Compte rendu*

- Faire une synthèse des anomalies constatées et proposer un diagnostic en rapport avec les renseignements cliniques.

- Proposer éventuellement des examens complémentaires : échographie en cas de suspicion de bursite, ténosynovite, névrome de Morton, fracture de fatigue ; TDM ou IRM en cas de suspicion de lésion osseuse à radiographies normales.

# ECHOGRAPHIE

# OS Fiche 92 - Bilan d'une douleur ou d'une tuméfaction de la plante du pied

## *INTRODUCTION*

Trois situations cliniques peuvent nécessiter une échographie :

- Bilan d'une talalgie : enthésopathie (mécanique ou inflammatoire) ou désinsertion de l'aponévrose plantaire, bursopathie, talonnade…
- Bilan d'une plantalgie : aponévropathie plantaire, rupture, cicatrice, ténosynovite ou tendinopathie du long fibulaire, lésion musculaire, vasculaire ou nerveuse, syndrome du tunnel tarsien…
- Bilan d'une masse plantaire : maladie de Ledderhose ou nodule cicatriciel aponévrotique, autres masses, corps étranger…

### *Prérequis*

Bonne connaissance de l'anatomie et de l'échoanatomie régionales.

Matériel de bonne qualité.

Bilan radiographique récent de bonne qualité pour ne pas méconnaître une atteinte osseuse ou articulaire.

## *TECHNIQUE*

- Sonde linéaire de fréquence et de focalisation adaptées à la profondeur des éléments à étudier. Les fréquences harmoniques peuvent être particulièrement utiles. Comparer au côté opposé.
- Patient en procubitus, genou en extension, pied pendant au bord de la table, ou en appui sur les orteils, ou genou et cheville fléchis à 90°.

### *Bilan d'une talalgie et d'une plantalgie*

- Coupes frontales (perpendiculaires au grand axe de l'aponévrose) étudiant toute la plante du pied du calcanéus jusqu'aux articulations métatarsophalangiennes en analysant les trois composantes de l'aponévrose plantaire (AP) (médiale, centrale et latérale) et les muscles correspondants (abducteur de l'hallux, court fléchisseur des orteils, abducteur du V). Sur ces coupes, étudier l'AP et rechercher une cause « extra-aponévrotique » d'une plantalgie : tendinopathie ou ténosynovite du long fibulaire, thrombose d'une veine plantaire, masse plantaire, déchirure d'un muscle plantaire, hématome plantaire…
- Coupes axiales rétromalléolaires médiales du tunnel tarsien à la recherche d'une compression ou d'une tumeur nerveuse pouvant mimer une plantalgie.
- Coupes sagittales du talon avec analyse de l'insertion calcanéenne de l'AP centrale et mesure de son épaisseur au niveau de son insertion (normale < 5 mm) (Fig 1). Utiliser le doppler à la recherche d'une hypervascularisation de l'enthèse et des parties molles périaponévrotiques. Rechercher une

enthésopathie de l'AP, pouvant se compliquer d'une rupture proximale ou d'une désinsertion, le plus souvent partielle.

- Coupes sagittales de la plante du pied analysant le corps de l'AP (Fig 2) à la recherche d'une aponévropathie (rupture, fissure, nodule, cicatrice) et les muscles de la plante du pied, en particulier le court fléchisseur plantaire. Utiliser le doppler puissance pour rechercher une hypervascularisation de l'AP épaissie, des parties molles périaponévrotiques et du muscle court fléchisseur (myoaponévrosite).

Au terme de ce bilan, s'il est négatif, se méfier d'une fracture de contrainte du calcanéus, parfois non visible sur les radiographies (IRM).

### *Bilan d'une masse plantaire*

- L'échographie permet le bilan d'une masse plantaire superficielle (nodule aponévrotique cicatriciel ou maladie de Ledderhose). D'autres formations (angiome, névrome…) peuvent être également diagnostiqués. L'échographie ne peut par contre faire le bilan d'une masse plus agressive à extension plantaire profonde (certaines fibromatoses agressives, synovialo- sarcome…). En pratique, dès qu'une masse dépasse en profondeur l'aponévrose plantaire, il est recommandé de l'étudier en IRM.
- L'examen comporte des coupes frontales et sagittales au niveau de la masse. Etudier la totalité de l'AP à la recherche d'autres nodules à distance de la masse palpée. S'attacher à vérifier l'origine de la masse (région souscutanée, AP, muscle), mesurer sa taille et décrire son extension en profondeur (partie superficielle ou profonde de l'AP, muscles plantaires, tendons) et étudier sa vascularisation au doppler.

## *COUPES DE BASE*

- Coupe talonnière sagittale et frontale de l'enthèse de l'AP (Fig 1).
- Coupe sagittale et frontale (perpendiculaire à la précédente) du corps de l'AP avec les muscles sousjacents (Fig 2).

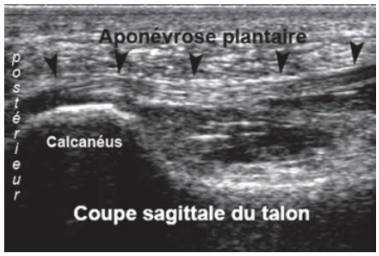


***Fig 1.*** *Coupe sagittale normale de l'enthèse de l'aponévrose plantaire.*

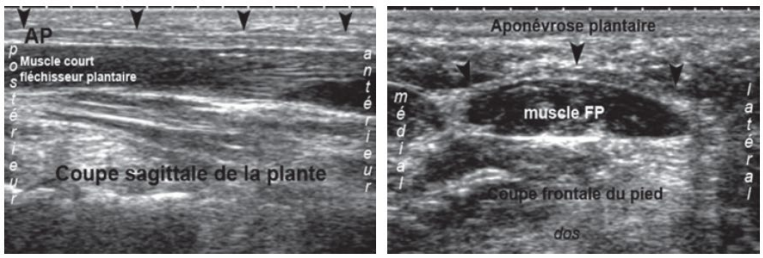


***Fig 2.*** *Coupes sagittale (a) et frontale (b) normales de l'aponévrose plantaire.*

## *COMPTE RENDU*

En cas de talalgie ou de plantalgie, mentionner l'aspect de l'insertion de l'AP centrale avec mesure (bilatérale) de son épaisseur, du corps de l'AP et de ses expansions aux orteils, des muscles de la plante du pied, du tendon long fibulaire, du tunnel tarsien, du coussinet plantaire.

En cas de tuméfaction plantaire, mentionner l'aspect et échostructure de la tuméfaction, la présence et l'intensité de l'hypervascularisation au doppler puissance, la localisation précise de la lésion, son extension en profondeur (muscles, tendons). Préconiser une IRM dès que la masse dépasse en profondeur l'AP.

# OS Fiche 93 – Douleurs de l'avant-pied : échographie

## *INTRODUCTION*

Les principales causes de douleurs de l'avant-pied susceptibles d'être mises en évidence en échographie sont :

- une fracture de fatigue d'un métatarsien ou d'un os sésamoïde,
- un (ou plusieurs) névrome(s) de Morton,
- une bursite intercapitométatarsienne,
- une bursite souscapitométatarsienne,
- une arthropathie métatarsophalangienne [déstabilisation mécanique de la 2e articulation métatarsophalangienne (MTP), appelée « syndrome du 2e rayon » (voire du 3e) ou une lésion symptomatique d'une plaque plantaire…],
- une synovite ou polysynovite métatarsophalangiennes.

### *Prérequis*

Bonne connaissance de l'anatomie et de l'échoanatomie régionales.

Matériel de bonne qualité.

Bilan radiographique récent de bonne qualité pour ne pas méconnaître une atteinte osseuse ou articulaire.

## *TECHNIQUE*

### *Patient en décubitus, genou fléchi, pied à plat*

- Coupes sagittales dorsales des MTP à la recherche d'épanchement liquidien, d'une ou plusieurs synovites (déstabilisation, rhumatisme inflammatoire ou à cristaux). En cas de synovite, rechercher une hypervascularisation au doppler couleur ou puissance.
- Coupes parallèles et perpendiculaires au grand axe des métatarsiens douloureux à la recher- che d'un hématome périosté, d'une infiltration péricorticale (souvent hyperéchogène), d'un décroché cortical ou d'un début de cal osseux (appositions périostées débutantes) en cas de suspicion de fracture de contrainte d'un métatarsien.

### *Patient en décubitus, genou étendu, cheville en flexion dorsale à 90°, plante verticale*

Veiller à la parfaite décontraction du pied.

- Coupes plantaires perpendiculaires au grand axe des métatarsiens et de la plante à hauteur des MTP avec examen de chaque espace intercapital. Effectuer la manœuvre de Mulder : saisir l'avant-pied en exerçant une pression transversale pour rapprocher les têtes métatarsiennes. Lors de cette manœuvre, on chasse vers la plante un éventuel processus comblant l'espace intercapital (bursite ou névrome de Morton). L'expulsion plantaire du névrome

de Morton réalise souvent un « clic » ressenti par l'opérateur et le patient. Etre particulièrement attentif aux 2es et 3es espaces intercapitaux. Rechercher, sur ces coupes une bursite souscapitale (Fig 1), une inflammation du coussinet plantaire ou un épanchement dans la gaine des tendons fléchisseurs.

- Coupes sagittales plantaires avec examen de chaque espace intercapital à la recherche de l'image linéaire du nerf interdigital plantaire. Rechercher (et mesurer) un névrome de Morton (Fig 3) : épaississement nodulaire en continuité en amont et en aval avec le nerf, typiquement déformable, peu ou pas compressible par la sonde, souvent avasculaire au Doppler ce qui permet de le différentier de la bursite intercapitale, compressible, plus dorsale, souvent plus hypoéchogène voire anéchogène lorsque ses parois sont fines, qui ne se raccorde pas avec le nerf, avec parfois une hypervascularisation pariétale au doppler.
- Coupes sagittales plantaires des MTP à la recherche d'une perforation ou d'une rupture distale des plaques plantaires (Fig 2). Cet examen doit être comparatif, car les lésions dégénératives des plaques plantaires sont fréquentes, souvent asymptomatiques.
- Coupes sagittales et frontales des sésamoïdes du premier métatarsien.

## COUPES DE BASE

- Coupes sagittales dorsales des MTP.
- Coupes sagittales dorsales des métatarsiens.
- Coupes frontales (perpendiculaire au grand axe des métatarsiens) plantaires des espaces intercapitaux (Fig 1).
- Coupes sagittales plantaires des MTP (Fig 2) avec manœuvres dynamiques de flexion extension.
- Coupes sagittales plantaires des espaces intermétatarsiens (Fig 3).

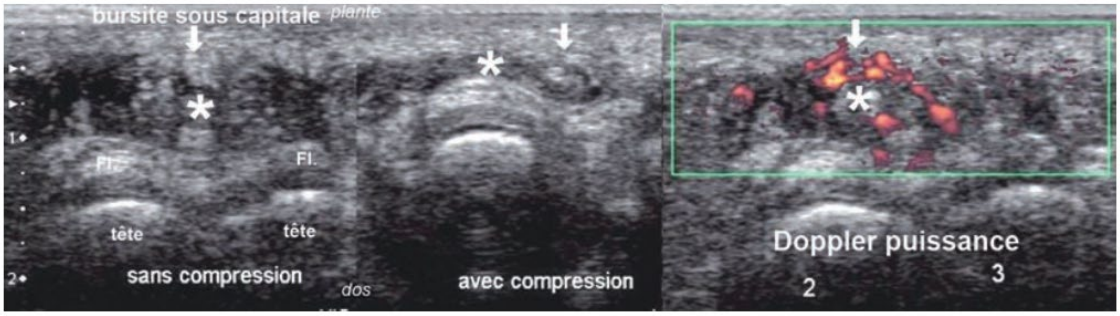


***Fig 1.*** *Bursopathie souscapitométatarsienne (astérisque). Coupes plantaires frontales (perpendiculaires au grand axe des métatarsiens) sans (a) et avec compression (b). Doppler puissance montrant l'hypervascularisation pariétale de la bursopathie (c).*

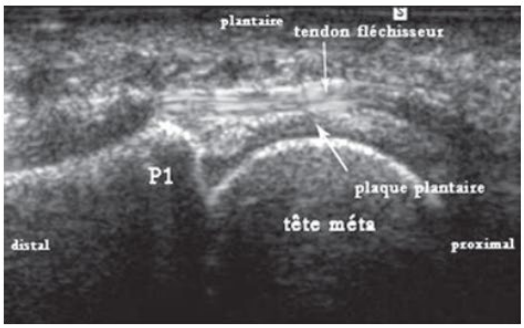


***Fig 2.*** *Coupe sagittale plantaire normale d'une articulation métatarsophalangienne et de sa plaque plantaire.*

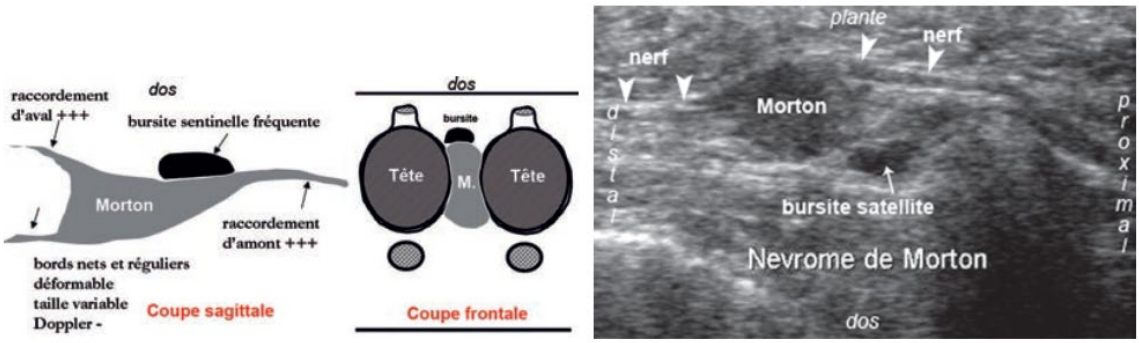


***Fig 3.*** *Névrome de Morton. Schéma en coupe sagittale (a) et frontale (b). Coupe échographique sagittale (c). Le névrome de Morton n'existe en pratique que dans les 2e et 3e espace.*

# IMAGERIE EN COUPE IRM-SCANNER

# OS Fiche 56 – Talalgie IRM

## *INTRODUCTION*

Le bilan d'une talalgie repose avant tout sur l'échographie. L'IRM est indiquée (rarement) en cas de discordance avec la clinique ou pour préciser les anomalies constatées et apprécier leur gravité. Le scanner n'a pas sa place dans cette indication.

## *TECHNIQUE*

Après un bilan radiographique de qualité (au moins un profil) et une échographie de qualité

Aucune préparation.

S'assurer de l'absence de contre-indication à l'IRM (cf. fiche page 55) et à l'injection de gadolinium (cf. fiche CIRTACI page 57).

Patient en décubitus dorsal, genou en extension, cheville fléchie à angle droit (pour mettre l'appareil extenseur en tension) le plus près possible du centre de l'aimant.

Antenne dédiée, selon le constructeur. Coupes sagittales T1.

Coupes sagittales et coronales T2 avec saturation du signal de la graisse avec TE entre 40 et 80 ms couvrant l'ensemble du calcanéus et les trois feuillets de l'aponévrose plantaire depuis la grosse tubérosité calcanéenne jusqu'aux têtes métatarsiennes dans le plans coronal (la topographie des coupes coronales étant adaptée au contexte clinique et aux informations fournies par les coupes sagittales).

En l'absence de pathologie osseuse ou de l'aponévrose plantaire, voire systématiquement, coupes axiales (parallèles à la plante du pied) pour explorer les tendons et paquets vasculo- nerveux.

Une injection IV de gadolinium peut être utile en cas de myoaponévrosite ou d'enthésite œdémateuse.

Images optimisées : champ de vue inférieur ou égal à 18-20 cm ; épaisseur coupe inférieur ou égal à 3 mm, avec un espace intercoupes inférieur ou égal à 10 %. Le rapport signal sur bruit doit être suffisant pour une imagerie de qualité.

## *METHODE DE LECTURE ET COMPTE RENDU*

Analyse osseuse (fracture de contrainte, tumeurs, arthropathie...) ; analyse des trois feuillets de l'aponévrose plantaire (enthésopathie, rupture, aponévropathie, maladie de Ledder- hose...) ; analyse tendineuse (tendon calcanéen, long fibulaire...) ; analyse globale des struc- tures molles de la plante (muscles, nerfs...) ; recherche d'un syndrome du carrefour postérieur.

# OS Fiche 57 – Pied et cheville. Métatarsalgies : IRM

## *INTRODUCTION*

Les métatarsalgies communes surviennent le plus souvent chez la femme à partir de la quarantaine, en association avec un hallux valgus. Elles résultent d'un déséquilibre podologique responsable au minimum de tensions capsuloligamentaires et assez souvent d'un névrome de Morton ou d'une bursopathie intermétatarsienne.

L'hallux valgus peut aussi se compliquer d'un syndrome du 2e rayon.

Des radiographies des pieds et une échographie de l'avant-pied suffisent le plus souvent à

reconnaître ces lésions et à guider le traitement.

L'IRM est nécessaire au diagnostic des quelques névromes de Morton difficiles à voir en échographie, le plus souvent du fait d'une déformation majeure de l'avant-pied qui fait obstacle au bon déroulement de l'échographie, d'un deuxième espace intermétatarsien étroit, ou d'images non suffisamment spécifiques en échographie (exemple : tissu synovial secondaire à une arthropathie de la deuxième articulation métatarsophalangienne (le plus souvent dans le cadre d'une déstabilisation du deuxième rayon) qui fait saillie dans le deuxième espace et mime une bursopathie, voire un névrome de Morton).

Le scanner n'a plus de place dans cette indication,à cause de sa mauvaise sensibilité dans l'étude des parties molles, en particulier des images intermétatarsiennes artéfactées par le phénomène de durcissement du rayon X dû aux têtes métatarsiennes.

## *TECHNIQUE*

Aucune préparation.

S'assurer de l'absence de contre-indication à l'IRM (cf. fiche page 55) et à l'injection de gado- linium (cf. fiche CIRTACI page 57).

Après des clichés simples (au minimum face et profil en charge).

Patient en décubitus dorsal, pieds à plat avant-pied, le plus possible au centre de l'antenne, genoux fléchis, calés par un support approprié.

Antenne type « extrémités » ou poignet ou à défaut, antenne genou. L'étude d'un seul côté permet d'optimiser la résolution spatiale (Fig 2). L'étude des deux côtés simultanément est possible (antenne genou, voire tête) avec une qualité légèrement moindre, mais elle offre la possibilité de comparer les 2 pieds (Fig 1).

Acquisition des images. Coupes de 3 mm d'épaisseur au plus :

- Coupes coronales (Fig 1) T1, les plus sensibles au névrome de Morton, allant du col du 5e métatarsien au milieu de la première phalange du 2e orteil.
- Coupes coronales T2, avec ou sans suppression de la graisse, exactement de même topo- graphie (Fig 2, 3).
- Coupes sagittales T1 ou T2 centrées sur les 3 rayons centraux du pied, si les coupes frontales révèlent l'épaississement capsulaire d'une ou plusieurs articulations métatarsophalangiennes (Fig 4). Certains rajoutent des coupes axiales (parallèles à la plante du pied).

L'injection IV de gadolinium est souvent utile (bursopathie ou synovite métatarsophalangienne d'épaisseur inhabituelle, ténosynovite des fléchisseurs, lésion

des plaques plantaires, masse de siège inhabituel, œdème osseux métatarsien...) (Fig 4). Dans ce cas, répéter les mêmes coupes coronales qu'en T1, avec saturation du signal de la graisse (Fig 2 et 3)± coupes sagittales (Fig 4).

## COMPTE RENDU

- Analyse osseuse (fracture de contrainte).
- Analyse articulaire (épaississement synovial, plaque plantaire, subluxation).
- Analyse tendineuse (fléchisseurs et extenseurs des orteils).
- Recherche d'une masse intermétatarsienne (névrome de Morton ou bursopathie).
- Recherche d'une bursopathie plantaire.

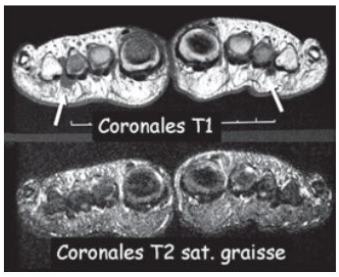


***Fig 1.*** *Coupes coronales bilatérales T1 et T2 avec saturation de la graisse. Image de névrome de Morton des 3$^{es}$ espaces, typique (flèches). Dans un tel cas, l'injection de gadolinium est inutile.*

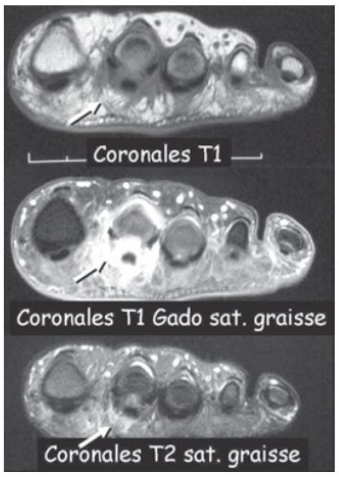


***Fig 2.*** *Coupes coronales T1, T2 avec saturation de la graisse et T1 après gadolinium et saturation du signal de la graisse, unilatérale (donc de meilleure qualité que la figure 1). Syndrome d'instabilité du deuxième rayon avec synovite de la 2$^{e}$ articulation métatarsophalangienne, et ténosynovite des fléchisseurs du 2$^{e}$ orteil (flèches). C'est l'injection de gadolinium qui permet d'affirmer le diagnostic.*

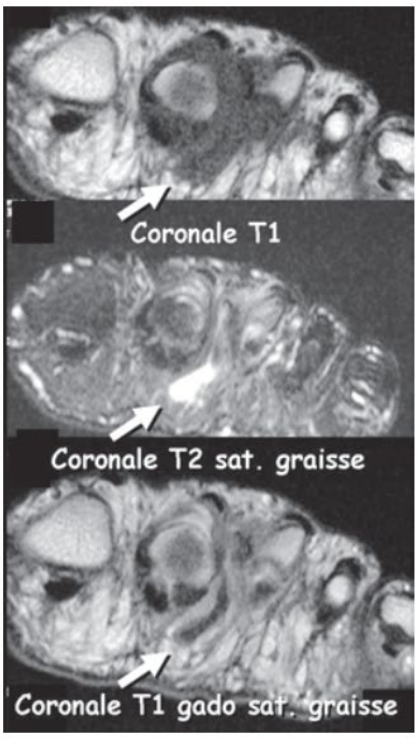


***Fig 3.*** *Bursite intercapitométatarsienne du 2e espace. Mêmes séquences et même raisonnement que pour la figure 2. La mise en évidence de la paroi de la bursite prenant le contraste et de son centre qui ne le prend pas affirme le diagnostic.*

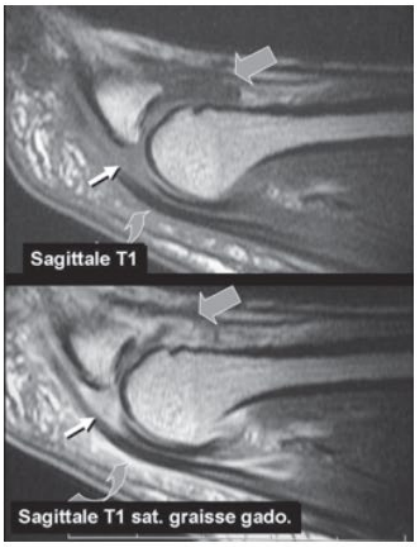


***Fig 4.*** *Coupes sagittales T1 et T1 après gadolinium passant par la 2e articulation métatarsophalangienne. Syndrome d'instabilité du 2e rayon avec rupture de la plaque plantaire (flèche), synovite articulaire (grosse flèche) et ténosynovite des fléchisseurs (flèche courbe).*

# OS Fiche 95 - Bilan d'une polyarthrite rhumatoïde (PR) : échographie

## *INTRODUCTION*

Bien que cet examen soit à l'heure actuelle surtout le fait de services spécialisés, il tend de plus en plus à passer en pratique courante et nécessite donc d'être connu.

Plusieurs situations cliniques nécessitent une échographie :

- Suspicion de rhumatisme inflammatoire, de type polyarthrite rhumatoïde (PR).

Questions posées à l'échographiste :

  - Les polyarthralgies sont-elles vraiment en rapport avec une polysynovite ?
  - Existe-t-il des localisations que l'examen clinique aurait méconnues ?
- Rhumatisme inflammatoire connu.

Questions posées à l'échographiste :

  - Le traitement est-il efficace? (Disparition des synovites ? Diminution de l'inflammation en doppler ? Persistance de pannus fibreux ou retour à la normale de la synoviale atteinte).
  - S'agit-il d'une résistance globale au traitement général ou simplement la persistance de quelques synovites isolées qui pourraient bénéficier d'un traitement local guidé par les données de l'échographie (infiltrations, synoviorthèses…), sans changer le traitement de fond ?
- Bilan d'une région restant toujours douloureuse chez un patient traité pour PR.

Le guidage échographie rend les infiltrations ou synoviorthèses plus efficaces que celles guidées par la clinique.

### *Prérequis*

Bonne connaissance de l'échoanatomie régionale.

Utilisation d'un matériel de bonne qualité.

Bilan radiographique récent de qualité.

## *TECHNIQUE*

Le protocole échographique pour le diagnostic précoce d'une PR ou le suivi global sous traitement de la maladie est inspiré de l'examen clinique systématique. Ce « bilan échographique standard de PR » comprend un examen bilatéral des mains, des poignets et des articulations métatarsophalangiennes (MTP). Il est simplifié au maximum, son but essentiel étant de dépister les synovites et de quantifier leur activité au Doppler. Ce protocole permet une étude exhaustive et relativement rapide (15 à 20 minutes en fonction de l'atteinte de la maladie). L'échographie d'une articulation à la recherche d'une synoviopathie est décrite dans la Fiche OS-100, *Bilan d'une affection synoviale : échographie,* page 526.

## *Bilan échographique standard de PR*

### *Pieds*

Pour des raisons pratiques, commencer par les articulations métatarsophalangiennes (MTP). Patient en décubitus, genoux fléchis, orteils en flexion plantaire maximale afin de limiter les griffes très gênantes pour l'étude sagittale. Seules les MTP sont étudiées en coupes sagittales sur leurs faces dorsales et en coupes axiales sur les bords latéraux des têtes métatarsiennes des 5èmes rayons à la recherche d'érosions. Considérer avec prudence l'épaississement de la synoviale des hallux, souvent pathologique en cas de pathologie mécanique (hallux valgus, rigidus...).

### *Poignets et mains*

Patient assis face à l'examinateur, les deux mains à plat sur les genoux ou sur une table dédiée.

- Poignets :
  - balayage sagittal des compartiments radiocarpien et médiocarpien,
  - coupes frontales des bords ulnaire et radial du carpe à la recherche de pannus (souvent retrouvés dans les régions péristyloïdiennes),
  - coupes axiales dorsales permettant l'étude du compartiment radio-ulnaire distal et des différents groupes tendineux,
  - coupes axiales palmaires du canal carpien et des tendons fléchisseurs à la recherche de ténosynovites jusqu'aux doigts.
- Mains :
  - balayage sagittal des faces dorsales des articulations métacarpophalangiennes et des interphalangiennes proximales à la recherche de synovites. Etudier les bords latéraux des 5es têtes métacarpiennes et les bords médiaux des 2es têtes métacarpiennes, faciles d'accès, à la recherche d'érosions.

## *COMPTE RENDU*

- Les comptes rendus sont standardisés.
- Subdiviser les résultats en deux parties poignets/mains et avant-pieds.
- Signaler les synovites et épaississements synoviaux avec leur activité au doppler puissance (Fig 1).
- Mentionner les érosions uniquement sur les bords accessibles des 2es et 5es têtes
- métacarpiennes et sur le bord latéral des 5es têtes métatarsiennes.
- Les articulations non mentionnées sont considérées comme examinées, mais normales.
- La conclusion rend compte de la présence ou de l'absence d'une « polysynovite» et de son activité en doppler puissance.

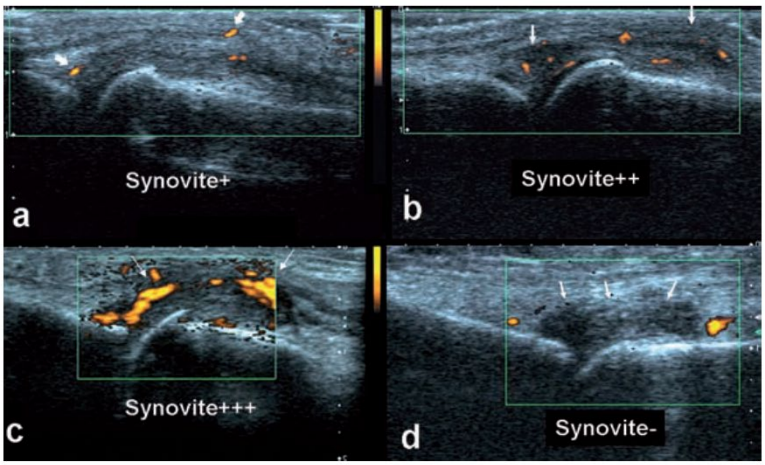


***Fig 1.*** *Les 4 degrés d'activité de la synovite au Doppler puissance : +, ++, +++, synovite inactive.*

# Trauma musculaire récent

| Description de la situation clinique | |
|---|---|
| **Nom** | Traumatisme des parties molles avec suspicion de corps étranger |
| **Spécialité** | Traumatologie |
| **Date de validation médicale** | 1 1 2013 |
| **Description** | |

| Description de la situation clinique | |
|---|---|
| **Nom** | Traumatisme des parties molles avec suspicion de corps étranger |
| **Spécialité** | Traumatologie |
| **Date de validation médicale** | 1 1 2013 |
| **Description** | |

| Description d'examen | | | | | |
|---|---|---|---|---|---|
| **Nom** | Echographie des parties molles | | | | |
| **Recommandation** | Indiqué | | | | |
| **Grade** | *A* | B | *C* | | *AE* |
| **Dose** | 0 | *I* | *II* | *III* | *IV* |

| | |
|---|---|
| **Description** | En cas de négativité de la radiographie, ou en cas d'ignorance de la nature du corps étranger, une échographie est parfaitement indiquée. |

# OS Fiche 96 - Traumatisme musculaire récent : échographie

## *INTRODUCTION*

- L'échographie est l'imagerie de première intention dans le diagnostic de la grande majorité des lésions musculaires intrinsèques ou extrinsèques. Bien que tous les muscles soient potentiellement exposés, l'atteinte du membre inférieur est la plus fréquente.
- Pour être contributive, l'échographie doit préciser la localisation anatomique, le type de lésion, sa gravité et rechercher la présence de complications.

## *TECHNIQUE*

- Selon la localisation et la profondeur de la lésion, l'examen peut nécessiter l'utilisation de fréquences très diverses (3,5 à 14 MHz). L'utilisation de fréquences harmoniques peut être utile.
- Un examen bilatéral et comparatif est indispensable, à l'exception des lésions évidentes telles que les déchirures étendues accompagnées d'un hématome.
- L'examen procède par balayage axial couvrant la totalité de la zone suspecte jusqu'à découverte de la lésion. Les coupes sagittales et frontales ne viennent qu'en complément.
- En général, la lésion siège au niveau de la zone douloureuse. Elle peut parfois cependant siéger à distance.
- La palpation échoscopique consiste à rechercher un point douloureux par pression localisée de la sonde en regard d'une image pathologique. Cette manœuvre augmente la sensibilité et la spécificité de l'examen.
- L'examen au repos, puis en contraction, permet de dépister certaines lésions discrètes.

### *Recherche des lésions élémentaires*

- Dans les traumatismes directs, la lésion est en général une lésion d'écrasement.
- Dans les traumatismes indirects, les fibres musculaires se désinsèrent de leur tissu conjonctif de soutien (désinsertion myoaponévrotique périphérique ou centrale, désinsertion myotendineuse). Il s'agit donc de démontrer l'existence d'un décollement plus ou moins étendu entre les fibres musculaires et la charpente fibreuse du muscle.
- L'écrasement ou la désinsertion peuvent être accompagnés selon les cas, d'un hématome de volume et d'échogénicité variables, d'une réaction oedématohémorragique locale ou régionale, d'une déchirure aponévrotique.

### *Recherche des complications*

- Phlébite (notamment pour les lésions du mollet). Ne pas oublier le doppler ++.
- Hématome compressif susceptible d'entraîner un syndrome de loge ou de favoriser une cicatrisation pathologique. Tout hématome d'un certain volume, dès lors qu'il est ponctionnable, devrait bénéficier, en accord avec le clinicien, d'une ponction évacuatrice sous guidage échographique, dans de strictes conditions d'asepsie, suivie de la mise en place d'une compression. C'est le meilleur moyen de limiter les séquelles.

## *COMPTE RENDU*

Décrire :

- Le type de la lésion : écrasement, désinsertion myoaponévrotique, myotendineuse…
- La localisation (groupe musculaire et muscle atteints, position par rapport aux insertions tendineuses proximale ou distale).
- Les dimensions (dans deux plans ou pourcentage par rapport à la surface du muscle en coupe axiale).
- Les rapports avec les nerfs locaux.
- L'existence d'éventuelles lésions associées (aponévrotiques, vasculaires).
- La présence d'un hématome collecté (dimensions, échostructure).
- L'attitude à adopter par rapport à la collection (suivi, ponction évacuatrice).

# RACHIS CERVICAL ET DORSAL

HAUTE AUTORITÉ DE SANTÉ

**RECOMMANDER** LES BONNES PRATIQUES

# Pertinence de l'imagerie cervicale - Cervicalgie aprèsun traumatisme cervical nonpénétrant chez l'adulte

**Validée par le Collège le 19 novembre 2020**

## *L'ESSENTIEL*

Cette fiche est destinée aux demandeurs d'imagerie cervicale et aux radiologues.

➔ En cas de cervicalgie après un traumatisme cervical non pénétrant, dans le contexte de l'urgence, l'imagerie cervicale est indiquée **:**

- chez les patients instables [1] ou présentant des troubles de conscience ou des signes neurologiques ;
- si elle est préconisée par l'une des deux règles suivantes : *National Emergency X-Radiography Utilization Study* (NEXUS) ou *Canadian C-Spine* (*Cf.* annexe) *;*
- chez les sujets de 65 ans ou plus ;
- en cas de rachis ankylosé (spondyloarthrite ankylosante, hyperostose, etc.) ;
- si une dissection artérielle cervicale est suspectée.

Dans les autres cas, l'imagerie cervicale n'est pas indiquée.

➔ Choix de l'imagerie cervicale lorsqu'elle est indiquée :

- scanner en 1re intention ;
- complété par :
  - une injection si découverte d'une lésion osseuse à risque vasculaire ;
  - une IRM si suspicion d'une lésion médullaire, discale ou ligamentaire ;
- angio-IRM en 1ère intention si une dissection artérielle cervicale est suspectée.

[1] Pression systolique < 90mmHg ou fréquence respiratoire < 10 ou > 24 respirations/minutes.

Avant toute imagerie, le « principe de justification » (au sens de la radioprotection) impose de vérifier si le rapport bénéfice-risque est favorable pour le patient et de proposer à celui-ci, à efficacité comparable, les techniques les moins irradiantes (art.R.1333-46 à 1333-56 du CSP). La thyroïde est le principal organe exposé. Le dialogue avec le patient concernant la balance bénéfice/risque de l'imagerie est essentiel.

La demande d'examen d'imagerie au radiologue doit mentionner le contexte clinique, le diagnostic évoqué et les contre-indications éventuelles de certains types d'imagerie.

Il est nécessaire de confronter les données de l'imagerie aux données cliniques car les lésions, notamment dégénératives, observées en imagerie ne sont pas toujours corrélées aux symptômes ressentis.

## *PREAMBULE*

Les traumatismes non pénétrants du rachis cervical représentent un motif fréquent de consultation aux

urgences. Le mécanisme d'accélération-décélération lors d'un choc arrière dans un véhicule, nommé

« coup du lapin » (en anglais *whiplash*), est le plus souvent en cause. La cervicalgie est fréquente et apparaît le plus souvent dans les heures qui suivent le traumatisme. Elle peut durer quelques semaineset évolue favorablement dans environ la moitié des cas.

Chez des sujets sans trouble de conscience, seuls 2 à 3 % des traumatismes non pénétrants cervicauxsont associés à des lésions « significatives » du rachis comme une fracture, une luxation ou une ins- tabilité mécanique.

Une cervicalgie post-traumatique immédiate ou différée peut aussi être en lien avec une dissection artérielle cervicale.

## *INDICATIONS DE L'IMAGERIE CERVICALE*

**Dans le contexte de l'urgence, l'imagerie cervicale est indiquée :**

- chez les patients instables ou présentant des troubles de conscience ou des signes neurologiques

si elle est préconisée par l'une des deux règles suivantes : National Emergency X-Radiography Utilization Study (NEXUS) ou *Canadian C-Spine* (Cf. annexe)

- chez les sujets de 65 ans ou plus[2]
- en cas de rachis ankylosé (spondyloarthrite ankylosante, hyperostose, etc.), même en cas detraumatisme mineur
- si une dissection artérielle cervicale est suspectée.

Dans les autres cas, l'imagerie cervicale n'est pas indiquée.

L'indication d'imagerie chez la femme enceinte est discutée au cas par cas

[2] Chez les sujets de 65 ans ou plus, la règle NEXUS est moins sensible et son utilisation n'est pas recommandée ; la règle *CanadianC-Spine* préconise de réaliser un bilan radiographique.

**Éléments devant faire évoquer une dissection artérielle cervicale en cas de cervicalgie après un traumatismecervical**

- cervicalgies inhabituelles et persistantes, en particulier en association à des algies faciales et/ou des céphalées inha-bituelles,
- signes locaux (syndrome de Claude-Bernard-Horner, acouphènes pulsatiles, signes d'atteinte des nerfs crâniens),
- signes d'ischémie transitoire ou constituée, cérébrale ou rétinienne (cécité monoculaire),

**À distance du traumatisme,** l'indication et le type d'imagerie doivent se discuter après une réévalua- tion clinique et en fonction de l'éventuelle imagerie cervicale déjà réalisée.

## Choix de l'imagerie cervicale quand elle est indiquée

| Situation clinique | Imagerie | Précisions |
|---|---|---|
| **DANS LE CONTEXTE DE L'URGENCE** | | |
| **En 1re intention** | | |
| Cas général | Scanner | Si le scanner n'est pas disponible, des radiographies doivent être réalisées.<br>Dans ce cas, il faudra s'assurer de la qualité des radiographies : visualisation de l'ensemble des vertèbres de C1 jusqu'à la charnière cervico-thoracique, profil strict avec bonne superposition des massifs articulaires, cliché bouche ouverte avec C1 et C2 bien visibles.<br>Le scanner est indiqué s'il existe des zones suspectes ou mal visualisées sur les radiographies. |
| Découverte de lésions traumatiques à risque vasculaire | Angio-scanner | Une injection des troncs supra-aortiques doit compléter le scanner en cas de lésions à risque vasculaire comme des fractures passant par le foramen vertébral ou des lésions instables étirant ou comprimant l'artère vertébrale. |
| Suspicion d'une dissection artérielle cervicale | Angio-IRM | L'angio-IRM des troncs supra-aortiques (ou par défaut l'angio-scanner) est à réaliser en urgence. |
| **En 2e intention, après l'imagerie initiale** | | |
| Signes neurologiques faisant suspecter une lésion médullaire | IRM | L'IRM est indiquée si sa réalisation ne met pas le patient en danger. |
| Suspicion d'une atteinte discale ou ligamentaire | IRM | Les radiographies dynamiques en flexion-extension ne sont pas indiquées dans le contexte de l'urgence et sont contre-indiquées en cas de trouble de conscience. |
| **À DISTANCE DU TRAUMATISME** | | |
| Cervicalgie persistante à distance du traumatisme sans lésion significative à l'imagerie initiale | IRM | Après une réévaluation clinique, une IRM peut être discutée. L'IRM est plus sensible que les radiographies dynamiques mais surestime le nombre et la gravité des lésions ligamentaires.<br>Les radiographies dynamiques nécessitent une participation active de la part du patient. Elles peuvent être difficiles à réaliser. Néanmoins, elles donnent des informations sur l'état fonctionnel du complexe disco-ligamentaire et leur indication doit être discutée entre le médecin demandeur et le radiologue en cas de doute persistant sur une instabilité vertébrale. |

Doses efficaces moyennes en mSv[3] : IRM = 0, Radiographies cervicales = 0,1 à 1 mSv, Scanner cervical = 1 à 5 mSv.

[3] Société française de radiologie, Société française de médecine nucléaire. Guide de bon usage des examens d'imagerie. Paris : SFR ; 2013

**Remarques**

Il n'y a pas d'indication à la phase aiguë à réaliser de radiographie standard si un scanner cervical a été réalisé.

## *ÉLEMENTS DE DIALOGUE AVEC LE PATIENT*

➔ Informer sur :

- l'évolution le plus souvent spontanément favorable de la cervicalgie après un traumatisme cervical non pénétrant ;
- la discordance possible entre les symptômes ressentis et les observations en imagerie.

➔ Expliquer :

- pourquoi une imagerie est ou n'est pas nécessaire, quels sont les objectifs de l'examen (diagnostiques ou thérapeutiques) et les risques de l'examen en matière de rayonnement ionisant ;
- la nécessité de consulter en cas d'aggravation des symptômes ou de nouveaux symptômes

Les présentes préconisations sont une aide à la décision. Comme la situation de chaque patient est unique, cette décision émanera toujours d'une démarche clinique du professionnel de santé intégrantpleinement le dialogue avec le patient.

Ces préconisations ont été élaborées selon la méthode HAS « Recommandations par consensus for-malisé » (HAS, 2015). Compte-tenu de la faiblesse de la littérature, la conduite d'études sur ce sujet est souhaitable.

## *ANNEXE - REGLES NEXUS ET CANADIAN C-SPINE*

### *Règle National Emergency X-Radiography Utilization Study (NEXUS)*[4]

**La règle s'applique** à tout patient cliniquement stable se présentant aux urgences pour un trauma-tisme non pénétrant.

**La règle ne s'applique pas aux patients :**

- ayant eu un traumatisme pénétrant ;
- instables.

### Critères constituant la règle

Si les 5 critères sont présents, le risque de lésion du rachis cervical est faible et un bilan radiographique

n'est pas nécessaire :

- pas de sensibilité à la palpation de la ligne médiane cervicale postérieure ;
- conscience normale (score de Glasgow à 15) ;
- pas de déficit neurologique focal ;
- pas de signe d'intoxication ;
- pas de douleur distrayante (douleur autre susceptible de masquer une douleur cervicale, par

  ex : fracture d'un os long).

## *REGLE CANADIAN C-SPINE*[5]

**La règle s'applique** aux patients :

- de 16 ans ou plus ;
- conscients avec un score de Glasgow à 15 ;
- stables avec des signes vitaux normaux (pression systolique ≥ 90mmHg et une fréquence respiratoire de 10 à 24 respirations/minutes) ;
- ayant eu un traumatisme à la tête ou au cou récent, c'est-à-dire dans les 48 heures précédents.

**La règle ne s'applique** pas aux patients :

- de moins de 16 ans ;
- en cas de grossesse ;
- ayant eu un traumatisme pénétrant ;
- revenant consulter aux urgences pour la même lésion ;
- présentant : un score de Glasgow < 15 ou des perturbations des signes vitaux ou une paré-sie/paralysie aiguë ou une pathologie cervicale préexistante.

[4] Hoffman JR, Wolfson AB, Todd K, Mower WR. Selective cervical spine radiography in blunt trauma: methodology of theNational Emergency X-Radiography Utiliza- tion Study (NEXUS). Annals of emergency medicine 1998;32(4):461-9.

Hoffman JR, Mower WR, Wolfson AB, Todd KH, Zucker MI. Validity of a set of clinical criteria to rule out injury to the cervical spine in patients with blunt trauma. National Emergency X-Radiography Utilization Study Group. New Englandjournal of medicine 2000;343(2):94-9.

[5] Stiell IG, Wells GA, Vandemheen KL, Clement CM, Lesiuk H, De Maio VJ, et al. The Canadian C-spine rule forradiography in alert and stable trauma patients. JAMA 2001;286(15):1841-8.

➔ **Critères constituant la règle *Canadian C-Spine***

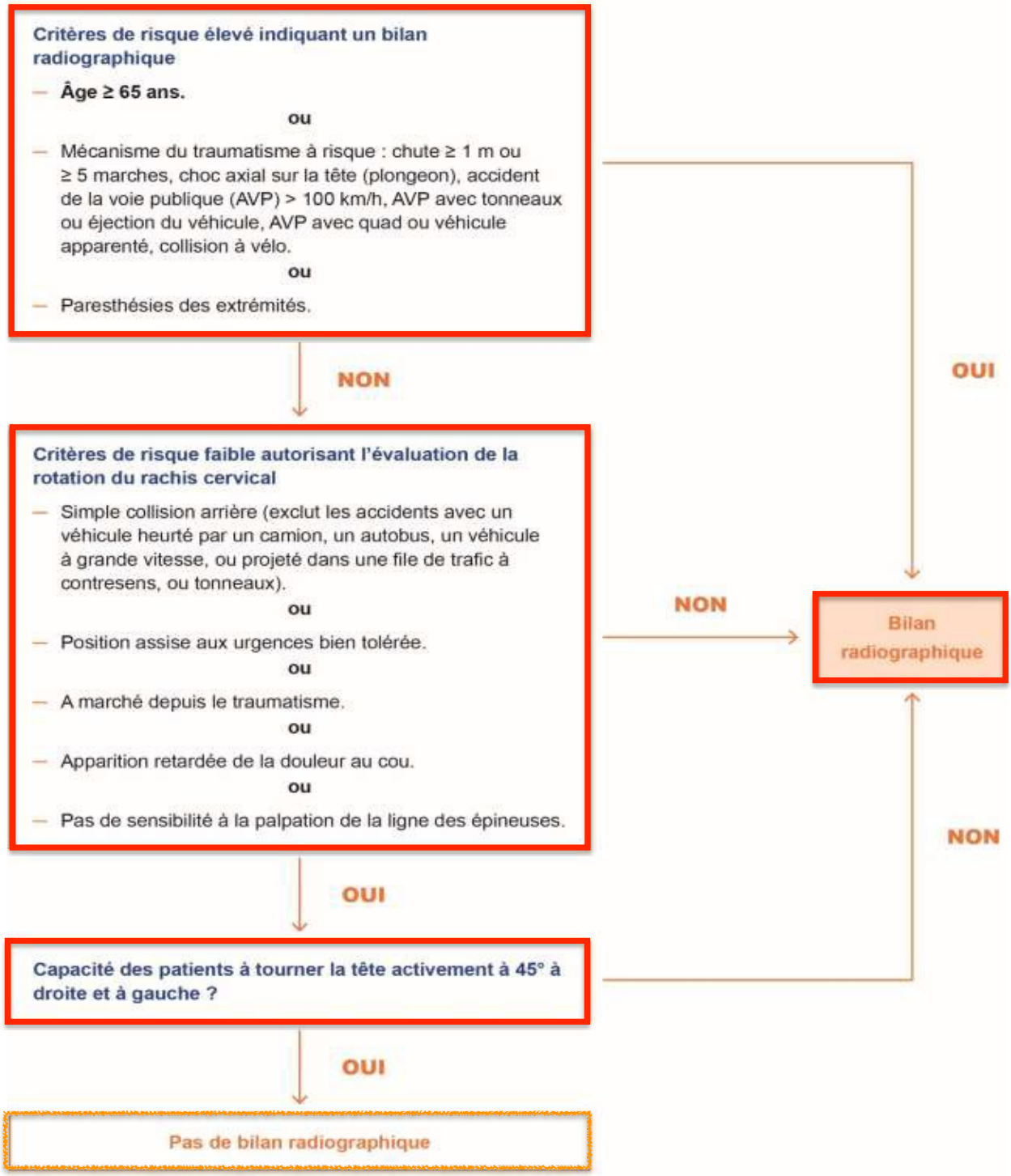




© Haute Autorité de santé – novembre 2020

# Cervicalgie post traumatique

| Description de la situation clinique | |
|---|---|
| **Nom** | Cervicalgie post-traumatique à bilan initial normal |
| **Spécialité** | Traumatologie |
| **Date de validation médicale** | 1 1 2013 |
| **Description** | |

| Description d'examen | | | | | |
|---|---|---|---|---|---|
| **Nom** | Radiographie du rachis cervical | | | | |
| **Recommandation** | Indiqué | | | | |
| **Grade** | *A* | B | *C* | | *A E* |
| **Dose** | *0* | I | *II* | *III* | *IV* |
| **Description** | Les clichés dynamiques, en flexion-extension effectués par le patient, doivent être réalisés sous contrôle télévisé. Ils sont indiqués si le bilan de réévaluation standard de face et de profil en positiondebout est normal. L'amplitude des mouvements doitrester dans l'arc indolore avec au minimum 30° de flexion et d'extension. En cas de négativité, ces clichés dynamiques peuvent être répétés à distance ou complétés par une IRM. | | | | |

| Description d'examen | | | | | |
|---|---|---|---|---|---|
| **Nom** | IRM du rachis cervical | | | | |
| **Recommandation** | Indiqué seulement dans des cas particuliers | | | | |
| **Grade** | *A* | *B* | C | | *AE* |
| **Dose** | 0 | *I* | *II* | *II*<br>*I* | *IV* |
| **Description** | L'IRM peut mettre en évidence les lésions du segment mobile rachidien. Une rupture discale et/oudu ligament longitudinal postérieur est en faveur d'une lésion instable du rachis. | | | | |

# Traumatisme cervical bénin

| Description de la situation clinique | |
|---|---|
| **Nom** | Traumatisme cervical bénin |
| **Spécialité** | Traumatologie |
| **Date de validation médicale** | 1 1 2013 |
| **Description** | |


| Description de la situation clinique | |
|---|---|
| **Nom** | Traumatisme cervical bénin |
| **Spécialité** | Traumatologie |
| **Date de validation médicale** | 1 1 2013 |
| **Description** | |

# Traumatisme cervical sévère sans trouble neurologique

| Description de la situation clinique | |
|---|---|
| **Nom** | Traumatisme cervical sévère ou grave sans trouble neurologique |
| **Spécialité** | Traumatologie |
| **Date de validation médicale** | 1 1 2013 |
| **Description** | |

| Description d'examen | | | | | |
|---|---|---|---|---|---|
| **Nom** | Scanner du rachis cervical | | | | |
| **Recommandation** | Indiqué | | | | |
| **Grade** | *A* | B | *C* | | *AE* |
| **Dose** | *0* | *I* | II | *II I* | *IV* |
| **Description** | Supériorité incontestable de la TDM par rapport auxradiographies standard en particulier chez les patients de plus de 65 ans. | | | | |

| Description d'examen | | | | | |
|---|---|---|---|---|---|
| **Nom** | IRM du rachis cervical | | | | |
| **Recommandation** | Indiqué seulement dans des cas particuliers | | | | |
| **Grade** | *A* | B | *C* | | *AE* |

| | | | | | |
|---|---|---|---|---|---|
| **Dose** | 0 | *I* | *II* | *III* | *IV* |
| **Description** | Peut être réalisée en différé en cas de suspicion d'entorse grave. Même indication que pour l'item cervicalgie post-traumatique à bilan initial normal. | | | | |

| **Description d'examen** | | | | | |
|---|---|---|---|---|---|
| **Nom** | Radiographie du rachis cervical | | | | |
| **Recommandation** | Non Indiqué | | | | |
| **Grade** | *A* | B | *C* | | *AE* |
| **Dose** | *0* | I | *II* | *III* | *IV* |
| **Description** | Clichés souvent difficiles à réaliser en décubitus dorsal. Bilan souvent incomplet. Risque élevé de fauxnégatif. | | | | |

# Traumatisme cervical sévère avec trouble neurologique

| Description de la situation clinique | |
|---|---|
| **Nom** | Traumatisme cervical sévère avec trouble neurologique |
| **Spécialité** | Traumatologie |
| **Date de validation médicale** | 1 1 2013 |
| **Description** | |

| Description d'examen | | | | | |
|---|---|---|---|---|---|
| **Nom** | Scanner du rachis cervical | | | | |
| **Recommandation** | Indiqué | | | | |
| **Grade** | *A* | B | *C* | | *AE* |
| **Dose** | *0* | *I* | II | *II I* | *IV* |
| **Description** | La TDM est très performante pour le bilan des lésions osseuses en particulier celles de la charnièrecervico-occipitale et des arcs postérieurs. | | | | |

| Description d'examen | |
|---|---|
| **Nom** | IRM du rachis cervical |
| **Recommandation** | Indiqué seulement dans des cas particuliers |

| | | | | | |
|---|---|---|---|---|---|
| **Grade** | *A* | B | *C* | | *AE* |
| **Dose** | 0 | *I* | *II* | *II*<br>*I* | *IV* |
| **Description** | Indication d'une IRM si TDM normale à la recherchede compression médullaire. Elle a tendance à surévaluer les lésions ligamentaires. | | | | |
| **Description d'examen** | | | | | |
| **Nom** | Radiographie du rachis cervical | | | | |
| **Recommandation** | Non indiqué | | | | |
| **Grade** | A | *B* | *C* | | *AE* |
| **Dose** | *0* | I | *II* | *III* | *IV* |
| **Description** | Clichés souvent difficiles à réaliser en décubitus dorsal. Bilan souvent incomplet. Risque élevé de faux négatif. | | | | |

# RADIOGRAPHIE

# OS Fiche 23 - Rachis cervical. Traumatisme : radiographie

## *OBJECTIF*

- Dépister une lésion vertébrale osseuse et/ou discoligamentaire.
- Un bilan radiographique s'impose si le blessé présente un ou plusieurs critères cliniques prédictifs positifs [cf. règles NEXUS* et CCSR** (Canadian Cervical Spine Rule) validées par les publications internationales, à la fin de cette fiche].
- Dans le cadre d'un traumatisme à haute énergie (par exemple : chute de plus de 3 mètres, accident de la voie publique avec choc frontal à plus de 50 km/h…), ou d'une association d'un traumatisme crânien et du rachis cervical, un bilan scanographique direct tend de plus en plus à prendre le pas sur les clichés simples.

## *TECHNIQUE*

- Dans la mesure du possible, les radiographies sont réalisées en position debout, sur table télécommandée, avec contrôle radioscopique des incidences échelle 1/1. Chez le patient alité on utilisera de préférence une table d'os et une suspension plafonnière permettant un cliché de profil avec rayon horizontal.
- Les clichés dynamiques sont à proscrire en urgence. Leur réalisation secondaire, en l'absence de lésions osseuses, n'a de sens que si la mobilité du rachis cervical atteint 30 degrés en flexion et/ou en extension. Si les clichés initiaux avaient été réalisés en décubitus, il convient de faire précéder les clichés dynamiques par un cliché de profil debout.
- Les cinq incidences de base sont :
- Une incidence de face bouche ouverte pour la charnière cervico-occipitale.
- Une incidence de face pour le rachis cervical moyen et inférieur, rayon directeur légèrement
- ascendant pour enfiler les disques intervertébraux.
- Une incidence de profil. Visualiser la ligne basilaire, la ligne de Chamberlain, et si possible le plateau supérieur de la première vertèbre thoracique.
- Deux incidences obliques. Chez le patient ambulatoire on réalisera les cinq incidences. Chez le patient alité on se contentera de trois incidences (face bouche ouverte, face et profil), dans la mesure où les incidences obliques en décubitus dorsal sont rarement de bonne qualité.

## *METHODE DE LECTURE ET COMPTE RENDU*

Vérifier systématiquement de C0 à T1 :

- Les espaces odontoatloïdien et atloïdoaxoïdien.
- L'alignement des corps vertébraux, des processus zygapophysaires, des processus épineux.
- La hauteur des disques intervertébraux.

- Le parallélisme des interlignes zygapophysaires.
- Les articulations uncovertébrales.
- Les distances interépineuses.
- La dimension antéropostérieure du canal rachidien.
- Les parties molles prévertébrales sur le cliché de profil.

## *Compte rendu*

- Préciser si le bilan est complet ou non.
- Affirmer la présence ou l'absence de lésion discovertébrale : luxation uni ou bilatérale, fracture-luxation, tear-drop fracture, burst fracture, fracture isolée d'un processus zygapo- physaire ou d'un processus épineux.
- Préciser si la lésion est stable ou non.
- Apprécier la nécessité d'une éventuelle imagerie complémentaire et son degré d'urgence :
- scanner pour le bilan des lésions osseuses, en cas de traumatisme sévère, d'examen incomplet, ou dans le cadre d'un polytraumatisme,
- angioscanner si risque d'atteinte vasculaire (dissection carotidienne ou vertébrale),
- IRM en cas de signes neurologiques,
- épreuve dynamique différée si suspicion d'entorse grave.
- Dosimétrie (cf. fiche page 37).

*Les critères NEXUS (National Emergency X-Radiography Utilization Study (NEXUS) Low-Risk Criteria et CCSR (Canadian Cervical-Spine Rule) servent à guider la prescription rationnelle de radiographies dans les traumatismes du rachis cervical.*

Critères NEXUS : un bilan radiographique de la colonne cervicale est indiqué, sauf si tous les cinq critères *suivants sont respectés : aucune douleur à la palpation de la ligne médiane postérieure du rachis cervical ; aucune preuve d'intoxication (y compris antalgiques) ; pas de troubles de la conscience (Glasgow à 15) ; aucun déficit neurologique focal ; pas de pathologie douloureuse susceptible de faire diversion.*

(Sensibilité : 90,7 %, spécificité : 36,8 %, VPN : 99,4% *pour une lésion « cliniquement impor- tante ». (Stiell et al, The canadian C-spine rule versus the NEXUS low-risk criteria in patients with trauma. N Engl J Med 2003;349:2510-8).*

Critères CCSR : *ce sont 20 paramètres cliniques regroupés en 3 groupes (cf. tableau page suivante). (Sensibilité : 99,4 %, spécificité : 45,1 %, VPN : 100 % pour une lésion « cliniquement impor- tante ». (Stiell et al, The canadian C-spine rule versus the NEXUS low-risk criteria in patients with trauma. N Engl J Med 2003;349:2510-8).*

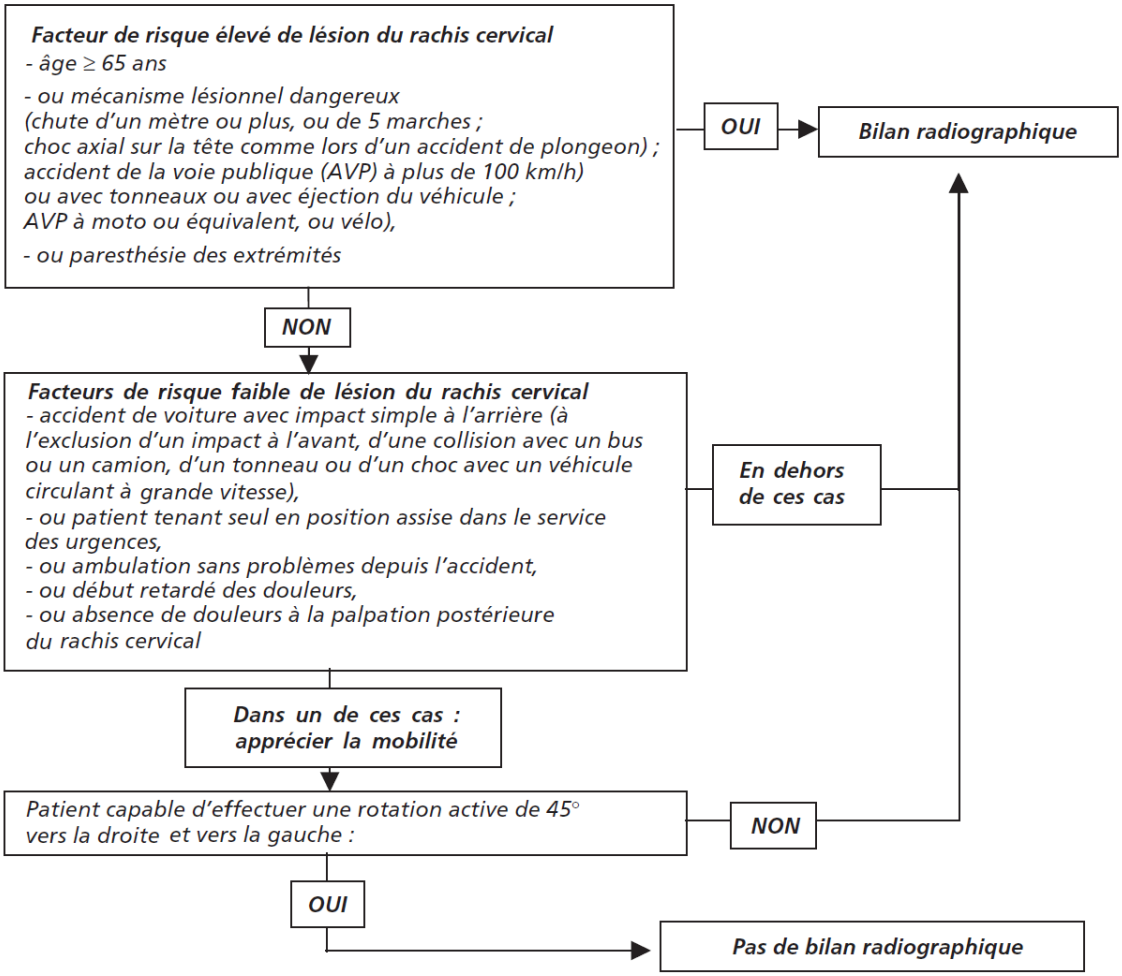


Critères CCSR

# IMAGERIE EN COUPE IRM-SCANNER

# OS Fiche 23 – Rachis. Traumatismes : scanner et IRM

## *INTRODUCTION*

Les lésions traumatiques rachidiennes sont généralement explorées par des radiographies standard (face, profil et obliques éventuels). Une fracture certaine ou suspectée doit conduire à la réalisation d'un scanner. Le rachis peut également être exploré de façon systématique chez le polytraumatisé lors d'une exploration viscérale étendue.

L'IRM est indiquée en urgence en cas de compression médullaire. Un scanner complémentaire est souvent indispensable pour la décision thérapeutique. En l'absence de signe neurologique et d'anomalie radiographique, l'IRM n'est pas indiquée.

## *TECHNIQUE*

### *Scanner*

Aucune préparation spécifique.

Une injection de produit de contraste iodé peut être parfois nécessaire en cas de suspicion de lésion vasculaire (notamment dissection de l'artère vertébrale) (cf. fiche CIRTACI page 57).

Patient en décubitus dorsal.

Acquisition volumique axiale centrée explorant la totalité du segment rachidien traumatisé et permettant un comptage indiscutable des vertèbres.

Coupes natives submillimétriques et reconstruction en filtre dur et mou, avec des coupes de l'ordre du millimètre, dans les 3 plans de l'espace.

### *IRM*

Aucune préparation spécifique.

S'assurer de l'absence de contre-indication à l'IRM (cf. fiche page 55) et à l'injection de gadolinium (cf. fiche CIRTACI page 57).

Une injection de produit de contraste peut être nécessaire en cas de suspicion de lésion

vasculaire (dissection de l'artère vertébrale). Patient en décubitus dorsal sur l'antenne rachis. Centrage sur le segment rachidien traumatisé.

Coupes sagittales T1 et SE rapide T2 avec saturation de la graisse, de 4 mm d'épaisseur.

Coupes axiales complémentaires centrées sur la vertèbre traumatique.

En cas d'atteinte de la moelle spinale, des coupes axiales pondérées en T2* écho de gradient peuvent préciser le type de lésion (hémorragie versus œdème) à titre pronostique.

## *COMPTE RENDU*

Il apporte les précisions suivantes : topographie et type de lésion rachidienne ; retentissement

neurologique ; autres anomalies.

Si scanner : Dosimétrie (cf. fiche page 37).

# RACHIS NON TRAUMATIQUE

# Cervicalgie commune

| Description de la situation clinique | |
|---|---|
| **Nom** | Cervicalgie commune |
| **Spécialité** | Appareil musculo-squelettique |
| **Date de validation médicale** | 1 1 2013 |
| **Description** | |

| Description d'examen | | | | | |
|---|---|---|---|---|---|
| **Nom** | Radiographie du rachis cervical | | | | |
| **Recommandation** | Indiqué seulement dans des cas particuliers | | | | |
| **Grade** | *A* | B | *C* | | *AE* |
| **Dose** | *0* | I | *II* | *III* | *IV* |
| **Description** | En cas de première poussée, le traitement symptomatique peut être entrepris avant toute imagerie.<br>Un bilan radiologique est indiqué seulement en casde résistance au traitement médical bien conduit, d'aggravation clinique ou si la douleur et la raideur sont d'emblée intenses.<br>Des radiographies sont justifiées avant d'engager un geste local, notamment une manipulation. La persistance de la cervicalgie sur le même mode ne justifie pas la répétition des radiographies. | | | | |

| Description d'examen | | | | | |
|---|---|---|---|---|---|
| **Nom** | IRM du rachis cervical | | | | |
| **Recommandation** | Indiqué seulement dans des cas particuliers | | | | |
| **Grade** | *A* | B | *C* | | *AE* |
| **Dose** | 0 | *I* | *II* | *II*<br>*I* | *IV* |
| **Description** | La tomodensitométrie et l'IRM n'ont pas d'indication dans la cervicalgie vertébrale commune, sauf en casd'aggravation clinique ou s'il existe un contexte clinique évocateur d'une pathologie inflammatoire, tumorale, infectieuse ou un traumatisme récent. | | | | |

| Description d'examen | | | | | |
|---|---|---|---|---|---|
| **Nom** | Scanner du rachis cervical | | | | |
| **Recommandation** | Indiqué seulement dans des cas particuliers | | | | |
| **Grade** | *A* | B | *C* | | *AE* |
| **Dose** | *0* | *I* | II | *III* | *IV* |
| **Description** | La tomodensitométrie et l'IRM n'ont pas d'indication dans la cervicalgie vertébrale commune, sauf en cas d'aggravation clinique ou s'il existe un contexte clinique évocateur d'une pathologie inflammatoire, tumorale, infectieuse ou un traumatisme récent. | | | | |

# Cervicalgie Commune (Non Traumatique)

On appelle cervicalgies « communes » des douleurs du rachis cervical en rapport avec des lésions mécaniques discovertébrales dégénératives. On les distingue des cervicalgies symptomatiques secondaires, révélatrices d'affections plus rares justifiant d'être reconnues précocement car potentiellement graves.

Recommandations HAS sur les indications de l'imagerie pour les cervicalgies non traumatiques1

- L'imagerie cervicale n'est pas indiquée en cas de cervicalgie commune (avec ou sans radiculalgie) évoluant depuis moins de 4 à 6 semaines.
- En cas de cervicalgie commune (avec ou sans radiculalgie), la douleur s'améliore généralement avec un traitement symptomatique en 4 à 6 semaines sans qu'aucun examen d'imagerie ne soit nécessaire. Les patients souffrant de cervicalgie commune peuvent avoir une imagerie normale de la colonne cervicale ou des modifications dégénératives liées à l'âge qui ne sont pas forcément corrélées à leurs symptômes.
- L'imagerie cervicale doit se discuter en cas de cervicalgie (avec ou sans radiculalgie) persistante plus de 4 à 6 semaines :
  - **en cas de cervicalgie sans radiculalgie,** un bilan radiographique est indiqué pour rechercher une cause secondaire. L'IRM est indiquée en deuxième intention (ou le scanner si l'IRM est contre-indiquée ou non disponible) s'il existe des zones suspectes ou mal visualisées sur les radiographies ou si la douleur persiste ou s'aggrave ;
  - en cas de cervicalgie avec radiculalgie, une IRM est indiquée en première intention pour rechercher une étiologie ou si un acte invasif est discuté. Elle peut être associée à un bilan radiographique pour une interprétation optimale.
- Il n'y a pas d'indication à renouveler le même examen d'imagerie en l'absence de modification des symptômes

# Cervicalgies secondaires d'origine non dégénérative

Bien que rares (< 1 %), elles sont potentiellement graves, et il faut y penser systématiquement. On est alerté par un début insidieux, une évolution progressivement croissante, un rythme inflammatoire typiquement insomniant, le caractère rebelle aux traitements symptomatiques, l'intensité des douleurs, les localisations multiples ou atypiques, le contexte et les antécédents (tumoraux et infectieux notamment).

## 2.3.2 - Drapeaux rouges

- une douleur d'aggravation progressive, permanente et insomniante ;
- les éléments cliniques (anamnèse, signes ou symptômes) évocateurs de :

**1– une atteinte neurologique** : déficit moteur radiculaire avec ou sans névralgie cervicobrachiale, atteinte médullaire (déficit moteur/sensitif sous- lésionnel, signes d'irritation pyramidale, troubles vésicosphinctériens) ;

**2– une pathologie néoplasique** : antécédent de cancer, altération de l'étatgénéral, perte de poids inexpliquée ;

**3– une pathologie inflammatoire rhumatismale** : antécédent de maladieinflammatoire rhumatismale ;

**4– une infection discovertébrale** : fièvre inexpliquée, usage de drogues intraveineuses, contexte d'immunosuppression, bactériémie récente ;

**5– une complication de la chirurgie du rachis** : antécédent de chirurgie durachis associé à une modification de la symptomatologie ;

**6– une pathologie vasculaire** (dissection artérielle cervicale) : cervicalgies inhabituelles et persistantes, association à des céphalées inhabituelles, signes neurologiques focaux (syndrome de Claude Bernard-Horner, signes d'atteinte des nerfs crâniens, signes d'accident vasculaire cérébral ou d'accident ischémique transitoire, cécité monoculaire, acouphènes inhabituels ou pulsatiles), maladies rares prédisposant à une dissection (dont syndrome d'Ehlers-Danlos, syndrome de Marfan, ostéogenèse imparfaite, dysplasie fibromusculaire).

**La présence de drapeaux rouges doit faire discuter d'emblée une indication d'imagerie :**

- en cas de signes évoquant une atteinte médullaire, une pathologie inflammatoire rhumatismale, une infection ou une atteinte tumorale, l'IRM est indiquée en première intention ; le scanner est l'alternative si l'IRM est contre-indiquée ou non disponible ;
- en cas de signes évoquant une dissection artérielle cervicale, l'imagerie à réaliser en première intention est l'angio-IRM ou l'angio-scanner des troncs supra-aortiques ;
- en cas de suspicion de complication d'une chirurgie du rachis sans signe neurologique déficitaire, l'imagerie à réaliser en première intention est le bilan radiographique (face, profil) ; l'indication des imageries complémentaires est laissée à l'appréciation du chirurgien.

Un bilan biologique (CRP voire VS, électrophorèse des protides, calcémie) est justifié.

Une scintigraphie osseuse est à discuter en cas de douleurs diffuses.

# Dorsalgie Commune

| Description de la situation clinique | |
|---|---|
| **Nom** | Dorsalgie commune |
| **Spécialité** | Appareil musculo-squelettique |
| **Date de validation médicale** | 1 1 2013 |
| **Description** | |

| Description d'examen | | | | | |
|---|---|---|---|---|---|
| **Nom** | Radiographie du rachis thoracique | | | | |
| **Recommandation** | Indiqué seulement dans des cas particuliers | | | | |
| **Grade** | *A* | B | *C* | | *AE* |
| **Dose** | *0* | I | *II* | *III* | *IV* |
| **Description** | À partir de la cinquantaine, les phénomènes dégénératifs sont inévitables. En l'absence de signesévoquant une étiologie tumorale ou infectieuse, la radiographie du rachis thoracique est rarement contributive.<br>Pour les patients plus âgés, la prescription peut revêtir un caractère plus urgent, car des douleurs soudaines peuvent être consécutives à une atteinteosseuse (tassement ostéoporotique ou malin). | | | | |

| Description d'examen | | | | | |
|---|---|---|---|---|---|
| **Nom** | IRM du rachis thoracique | | | | |
| **Recommandation** | Indiqué seulement dans des cas particuliers | | | | |
| **Grade** | *A* | B | *C* | | *AE* |
| **Dose** | 0 | *I* | *II* | *II*<br>*I* | *IV* |
| **Description** | L'IRM peut être indiquée lorsqu'une douleur locale persiste ou résiste au traitement ou en présence designes suggérant une myélopathie. | | | | |

| Description d'examen | | | | | |
|---|---|---|---|---|---|
| **Nom** | Scintigraphie | | | | |
| **Recommandation** | Indiqué seulement dans des cas particuliers | | | | |
| **Grade** | *A* | B | *C* | | *A*<br>*E* |
| **Dose** | *0* | *I* | II | *III* | *IV* |
| **Description** | La scintigraphie ou la TEP du squelette (au fluorure (18F)) est utile pour détecter d'éventuelles lésions métastatiques. | | | | |

| Description d'examen | | | | | |
|---|---|---|---|---|---|
| **Nom** | TEP du squelette | | | | |
| **Recommandation** | Indiqué seulement dans des cas particuliers | | | | |
| **Grade** | *A* | B | *C* | | *AE* |
| **Dose** | *0* | *I* | *II* | II<br>I | *IV* |

| | |
|---|---|
| **Description** | La TEP/TDM du squelette (au fluorure (18F)) est utile, du fait de sa résolution meilleure que celle de lascintigraphie ou la TEMP/TDM du squelette, pour détecter divers types de lésions, et pas seulement des métastases, entraînant une modification du renouvellement de l'os cortical. |

http://www.lecofer.org/item-cours-1-3-0.php

Les dorsalgies sont des douleurs ressenties en regard du rachis thoracique (T1 à T12). Elles sont beaucoup plus rares : prévalence de 10 à 20 %, deux fois plus fréquentes chez les femmes. Elles ont pour origine le plus souvent des lésions mécaniques du rachis thoracique et des articulations costovertébrales. **Mais il ne faut pas méconnaître une atteinte viscérale avec des douleurs référées au niveau du rachis thoracique** ⚠.

## Drapeaux rouges

On en déduit les drapeaux rouges, qui sont des signes d'alarme à rechercher systématiquement :

- origine ou contexte infectieux ;
- origine ou contexte inflammatoire rhumatismal ;
- origine ou contexte néoplasique ;
- symptomatologie à type de :
  - fièvre, fatigue générale, sudations nocturnes, perte de poids ;
  - adénopathies ;
  - douleurs nocturnes inflammatoires, de repos ;
  - immunosuppression, corticothérapie, toxicomanie.

## Examens complémentaires

- **Des examens complémentaires radiologiques doivent être effectués systématiquement ⚠ : radiographies du rachis thoracique face et profil, debout.**
- Au moindre doute et selon le contexte, on fait pratiquer des dosages biologiques d'inflammation (CRP voire VS, NFS, électrophorèse des protides), une radiographie thoracique, un ECG, une scintigraphie osseuse, une endoscopie œsogastroduodénale, une échographie abdominale ou un scanner, une IRM.

## Étiologie

Il faut penser à rechercher systématiquement attentivement une dorsalgie secondaire non mécanique :

- **une pathologie d'origine viscérale** ⚠(surtout si la mobilisation du rachis thoracique ne reproduit pas les douleurs) :
    - cardiovasculaire : insuffisance coronarienne (angor, infarctus du myocarde), péricardite, anévrisme ou dissection de l'aorte thoracique ;
    - pleuropulmonaire : cancer bronchique, pleurésie infectieuse ou tumorale (mésothéliome, cancer bronchique), tumeur médiastinale ;
    - digestive : ulcère gastrique ou duodénal, affection hépatobiliaire, œsophagite, pancréatite ou gastrite, cancer de l'estomac, de l'œsophage, du pancréas ;
- **une spondylodiscite infectieuse (dorsalgie et fièvre) ;**
- **une tumeur maligne (métastase, myélome, tumeur primitive) ;**
- **une fracture vertébrale ostéoporotique (radiographie et contexte de fragilité osseuse) ;**
- **la spondyloarthrite est à évoquer en premier lieu de par sa plus grande prévalence (0,3 %), notamment chez les adultes jeunes. Les dorsalgies peuvent être révélatrices. Des réveils nocturnes, une raideur matinale, d'autres rachialgies ou enthésites (talon, bassin) inflammatoires, un contexte familial, des signes associés (diarrhée, inflammation oculaire, psoriasis) devront faire évoquer le diagnostic, avec l'aide du terrain HLA-B27 et la mise en évidence d'une sacro-iliite ou d'une enthésite ;**
- **les calcifications discales sont une étiologie trop souvent méconnue de dorsalgies, alliant une composante mécanique mais aussi parfois inflammatoire. Elles peuvent aboutir à une véritable spondylodiscite microcristalline (apatite carbonatée de localisation nucléaire ou pyrophosphate au niveau de l'annulus dans le cadre d'une chondrocalcinose ; les dépôts uratique étant beaucoup plus rares, dans le cadre de gouttes florides et très avancées) ;**
- **une tumeur primitive osseuse bénigne (ostéoblastome, angiome vertébral, ostéome ostéoïde) ou une maladie de Paget (atteinte radiologique caractéristique) ;**
- **une tumeur intrarachidienne (neurinome, épendymome, méningiome).**

# Nevralgie cervico-brachiale

| Description de la situation clinique | |
|---|---|
| **Nom** | Névralgie cervico-brachiale |
| **Spécialité** | Appareil musculo-squelettique |
| **Date de validation médicale** | 1 1 2013 |
| **Description** | |

| Description d'examen | | | | | |
|---|---|---|---|---|---|
| **Nom** | Radiographie du rachis cervical | | | | |
| **Recommandation** | Non indiqué initialement | | | | |
| **Grade** | *A* | B | *C* | | *AE* |
| **Dose** | *0* | I | *II* | *III* | *IV* |
| **Description** | Le traitement de la névralgie cervicobrachiale qu'ellesoit d'origine herniaire ou arthrosique est dans un premier temps médical. En cas de première poussée,le traitement symptomatique doit être entrepris avant toute imagerie. | | | | |

| Description d'examen | | | | | |
|---|---|---|---|---|---|
| **Nom** | IRM du rachis cervical | | | | |
| **Recommandation** | Examen Spécialisé | | | | |
| **Grade** | *A* | B | *C* | | *AE* |
| **Dose** | 0 | *I* | *II* | *III* | *IV* |
| **Description** | En cas d'évolution défavorable au traitement médical,lorsque se pose l'indication éventuelle d'un acte invasif (intervention percutanée ou chirurgicale) la poursuite des examens complémentaires est licite.<br>Une imagerie sera réalisée par IRM en première intention. | | | | |

| Description d'examen | | | | | |
|---|---|---|---|---|---|
| **Nom** | Scanner du rachis cervical | | | | |
| **Recommandation** | Indiqué seulement dans des cas particuliers | | | | |
| **Grade** | *A* | B | *C* | | *AE* |
| **Dose** | *0* | *I* | II | *III* | *IV* |
| **Description** | En cas de contre indication à l'IRM dans les situations cliniques citées ci-dessus (évolution défavorable au traitement médical ou lorsque se pose l'indication éventuelle d'un acte invasif), le scanner est indiqué. | | | | |

| Description d'examen | | | | | |
|---|---|---|---|---|---|
| **Nom** | Myéloscanner | | | | |
| **Recommandation** | Indiqué seulement dans des cas particuliers | | | | |
| **Grade** | *A* | B | *C* | | *AE* |
| **Dose** | *0* | *I* | II | *II*<br>*I* | *IV* |
| **Description** | Pour les patients avec des symptômes ou des signesqui sont discordants avec les résultats de l'IRM (par exemple, compression foraminale qui peut être difficile à voir en IRM) ou en cas de contre indication à l'IRM, le myéloscanner peut être indiqué. | | | | |

# Tassement vertébral spontané

| Description de la situation clinique | |
|---|---|
| **Nom** | Bilan d'une fracture vertébrale spontanée |
| **Spécialité** | Appareil musculo-squelettique |
| **Date de validation médicale** | 1 1 2013 |
| **Description** | |

| Description d'examen | | | | | |
|---|---|---|---|---|---|
| **Nom** | Radiographie du rachis | | | | |
| **Recommandation** | Indiqué | | | | |
| **Grade** | *A* | B | *C* | | *AE* |
| **Dose** | *0* | *I* | II | *III* | *IV* |
| **Description** | Les radiographies objectivent la (les) fracture(s) parcompression et orientent vers son étiologie. | | | | |

| Description d'examen | | | | | |
|---|---|---|---|---|---|
| **Nom** | Ostéodensitométrie | | | | |
| **Recommandation** | Indiqué | | | | |
| **Grade** | *A* | B | *C* | | *AE* |
| **Dose** | *0* | I | *II* | *III* | *IV* |

| | |
|---|---|
| **Description** | Dans le cadre du bilan de l'ostéoporose. |

| Description d'examen | | | | | |
|---|---|---|---|---|---|
| **Nom** | IRM du rachis | | | | |
| **Recommandation** | Indiqué seulement dans des cas particuliers | | | | |
| **Grade** | *A* | B | *C* | | *AE* |
| **Dose** | 0 | *I* | *II* | *II*<br>*I* | *IV* |
| **Description** | En cas de doute sur la nature du tassement, l'IRM (éventuellement associée à la TDM ou à la scintigraphie du squelette) renseigne sur l'ancienneté du tassement et permet d'éliminer un tassement non ostéoporotique.<br>IRM et TDM sont indiquées en cas de doute diagnostique, s'il existe des signes neurologiques ou dans le cadre d'un bilan pré-thérapeutique (cimentation ?). | | | | |

| Description d'examen | | | | | |
|---|---|---|---|---|---|
| **Nom** | Scanner du rachis | | | | |
| **Recommandation** | Indiqué seulement dans des cas particuliers | | | | |
| **Grade** | *A* | B | *C* | | *AE* |
| **Dose** | *0* | *I* | II | II<br>I | *IV* |
| **Description** | En cas de doute sur la nature du tassement, l'IRM (éventuellement associée à la TDM ou à la scintigraphie du squelette) renseigne sur l'anciennetédu tassement et permet d'éliminer un tassement non ostéoporotique.<br>IRM et TDM sont indiquées en cas de doute diagnostique, s'il existe des signes neurologiques ou dans le cadre d'un bilan pré-thérapeutique (cimentation ?). | | | | |

| Description d'examen | | | | | |
|---|---|---|---|---|---|
| **Nom** | Scintigraphie du squelette | | | | |
| **Recommandation** | Indiqué seulement dans des cas particuliers | | | | |
| **Grade** | *A* | B | *C* | | *AE* |
| **Dose** | *0* | *I* | II | *II*<br>*I* | *IV* |
| **Description** | En cas de doute sur la nature du tassement, l'IRM (éventuellement associée à la TDM ou à la scintigraphie du squelette) renseigne sur l'ancienneté du tassement et permet d'éliminer un tassement non ostéoporotique.<br><br>IRM et TDM sont indiquées en cas de doute diagnostique, s'il existe des signes neurologiques ou dans le cadre d'un bilan pré-thérapeutique (cimentation ?). | | | | |

# RADIOGRAPHIE

# OS Fiche 23 – Cervicalgies et névralgies cervicobrachiales : radiographie

## *OBJECTIF*

- Rechercher des discopathies ou des arthropathies zygapophysaires (articulaires postérieures).
- Apprécier la morphologie des foramens intervertébraux, du canal rachidien, de la région
- craniovertébrale…
- Etudier la trame osseuse et les tissus mous périrachidiens.

## *TECHNIQUE*

Dans la mesure du possible, les radiographies seront réalisées avec contrôle radioscopique a minima des incidences. Petit foyer, une distance foyer/film de 1 m 50 est préférable, grille antidiffusante, échelle 1/1.

### *Radiographie du rachis cervical de face*

Patient assis, dos en appui contre le plan de la table, tête en légère extension (ligne symphyse mentonnière-pointe de la mastoïde parallèle au rayon directeur). Le rayon est incliné vers la tête de 15 à 20° pour dégager les disques.

Critères de réussite : visibilité des 5 dernières vertèbres cervicales et des 3 premières vertèbres thoraciques ; superposition de l'écaille occipitale et du menton ; projection des processus épineux au milieu des corps vertébraux ; visibilité des sommets pulmonaires.

### *Radiographie du rachis cervical de profil*

Les épaules du patient doivent être abaissées au maximum pour dégager C7 et si possible T1. Le plan sagittal est parallèle à la cassette. La tête est en position neutre : plan occlusal et regard horizontaux. Certains demandent, au dernier moment, au patient de luxer sa mandibule vers l'avant de façon à dégager C1 des superpositions avec la branche montante. Le rayon est horizontal, centré 4 travers de doigts en dessous de la pointe de la mastoïde, à l'aplomb de celle-ci.

Critères de réussite : visibilité des sept vertèbres cervicales et des disques intervertébraux ; mur vertébral postérieur non dédoublé ; superposition des articulations zygapophysaires et des branches montantes de la mandibule.

### *Radiographie du rachis cervical incidences obliques droite et gauche*

Patient en oblique. Tête en rectitude dans l'axe du corps, regard orienté vers le côté opposé à radiographier. Le plan frontal fait un angle de 60° avec le plan de la cassette. Le rayon directeur est incliné de 20° pour dégager les disques.

Critères de réussite : le pédicule du côté opposé doit se projeter au milieu des corps vertébraux ; les foramens intervertébraux doivent être parfaitement dégagés.

A ces quatre incidences de base s'ajoute fréquemment, en particulier dans la pathologie rhumatismale ou en cas de névralgie d'Arnold une radiographie de la charnière cervico-occipitale de face bouche ouverte.

Rayon directeur tangent à la ligne incisives supérieures/pointe de la mastoïde, centré dans le plan sagittal médian, bouche ouverte.

Critères de réussite : superposition du bord inférieur des incisives supérieures et de l'écaille occipitale ; processus odontoïde et processus épineux de C2 dans le plan sagittal médian ; bonne visualisation de l'atlas et de l'axis par voie transbuccale ; bonne visualisation des articulations atloïdo-axoïdiennes.

Des radiographies du rachis cervical de profil en flexion et en extension sont utiles, en particulier dans les rhumatismes inflammatoires (notamment la polyarthrite rhumatoïde), pour rechercher un diastasis atloïdo-odontoïdien.

## *Incidences de base*

### *Face en totalité*

- Patient debout, en appui bipodal, dos contre le plan de la table, bras le long du corps, tête en rectitude. Cliché réalisé en apnée. Rayon horizontal, centré dans le plan sagittal médian à égale distance de la fourchette sternale et de l'appendice xyphoïde (T6).
- Critères de réussite : bonne visualisation des 12 vertèbres thoraciques, des disques intervertébraux, symétrie des pédicules par rapport aux épineuses.
- Limites : ce cliché apporte des renseignements importants au point de vue de la statique rachidienne, mais il peut être insuffisant pour une étude morphologique approfondie.

### *Radiographie du rachis thoracique (dorsal) de profil*

- Patient debout de profil strict. Rayon horizontal, centré au niveau de la pointe de la scapula, quatre travers de doigts en avant des plans cutanés postérieurs. Cliché réalisé en inspiration profonde (maximum de vertèbres projetées dans la clarté pulmonaire). Pour la région T12-L1, réaliser le cliché en expiration forcée. On peut aussi utiliser une exposition longue sans apnée pour effacer les côtes.
- Critères de réussite : superposition des arcs costaux postérieurs, bonne visualisation des disques intervertébraux, murs postérieurs non dédoublés.

NB : Les deux ou trois premières vertèbres sont rarement visibles, souvent masquées par la

superposition de la ceinture scapulaire.

## *Incidences optionnelles*

Les rachis thoraciques hypercyphotiques ne peuvent être dégagés en totalité sur une même incidence de face. Deux vues sont alors nécessaires :

### *Face haute*

- Patient en décubitus, rachis dans l'axe longitudinal de la table, bras le long du corps, tête en rectitude. Rayon incliné cranialement de 10° à 15° (ou sous scopie) centré deux travers de doigts sous la fourchette sternale.
- Critères de réussite :

- visualisation des espaces intervertébraux des 6 premières vertèbres,
- symétrie des pédicules par rapport aux épineuses.

### *Face basse*

- Même disposition que ci dessus. Rayon directeur incliné caudalement de 5° à 10° (ou sous scopie) centré deux travers de doigts au dessus de l'appendice xyphoïde.
- Critères de réussite :
  - visualiser les espaces intervertébraux des 6 dernières vertèbres,
  - symétrie des pédicules par rapport aux épineuses.

### *Profil couché*

Pour une meilleure analyse morphologique.

## *METHODE DE LECTURE ET COMPTE RENDU*

- Analyse :
  - harmonie de la cyphose thoracique,
  - hauteur des interlignes intervertébraux, contenu (calcifications), plateaux vertébraux,
  - trame osseuse et corticales,
  - parties molles périrachidiennes.
- Dosimétrie (cf. fiche 37).

# OS Fiche 24 – Dorsalgies : radiographie

## *OBJECTIF*

Recherche :

- d'anomalies de la statique ou de la courbure rachidienne,
- de discopathies,
- d'anomalies morphologique ou de la structure des vertèbres,
- de modification des lignes paravertébrales.

## *TECHNIQUE*

Grand foyer, distance foyer-film 1 m 10, grille antidiffusante, diaphragmer latéralement.

### *Incidences de base*

#### *Face en totalité*

- Patient debout, en appui bipodal, dos contre le plan de la table, bras le long du corps, tête en rectitude. Cliché réalisé en apnée. Rayon horizontal, centré dans le plan sagittal médian à égale distance de la fourchette sternale et de l'appendice xyphoïde (T6).
- Critères de réussite : bonne visualisation des 12 vertèbres thoraciques, des disques inter-
- vertébraux, symétrie des pédicules par rapport aux épineuses.
- Limites : ce cliché apporte des renseignements importants au point de vue de la statique rachidienne, mais il peut être insuffisant pour une étude morphologique approfondie.

#### *Radiographie du rachis thoracique (dorsal) de profil*

- Patient debout de profil strict. Rayon horizontal, centré au niveau de la pointe de la scapula, quatre travers de doigts en avant des plans cutanés postérieurs. Cliché réalisé en inspiration profonde (maximum de vertèbres projetées dans la clarté pulmonaire). Pour la région T12-L1, réaliser le cliché en expiration forcée. On peut aussi utiliser une exposition longue sans apnée pour effacer les côtes.
- Critères de réussite : superposition des arcs costaux postérieurs, bonne visualisation des disques intervertébraux, murs postérieurs non dédoublés.

NB : Les deux ou trois premières vertèbres sont rarement visibles, souvent masquées par lasuperposition de la ceinture scapulaire.

### *Incidences optionnelles*

Les rachis thoraciques hypercyphotiques ne peuvent être dégagés en totalité sur une même incidence de face. Deux vues sont alors nécessaires :

#### *Face haute*

- Patient en décubitus, rachis dans l'axe longitudinal de la table, bras le long du corps, tête en rectitude. Rayon incliné cranialement de 10° à 15° (ou sous scopie) centré deux travers de doigts sous la fourchette sternale.

- Critères de réussite :
- visualisation des espaces intervertébraux des 6 premières vertèbres,
- symétrie des pédicules par rapport aux épineuses.

*Face basse*

- Même disposition que ci dessus. Rayon directeur incliné caudalement de 5° à 10° (ou sous scopie) centré deux travers de doigts au dessus de l'appendice xyphoïde.
- Critères de réussite :
    - visualiser les espaces intervertébraux des 6 dernières vertèbres,
    - symétrie des pédicules par rapport aux épineuses.

*Profil couché*

Pour une meilleure analyse morphologique.

## *METHODE DE LECTURE ET COMPTE RENDU*

- Analyse :
    - harmonie de la cyphose thoracique,
    - hauteur des interlignes intervertébraux, contenu (calcifications), plateaux vertébraux,
    - trame osseuse et corticales,
    - parties molles périrachidiennes.
- Dosimétrie (cf. fiche 37).

# IMAGERIE EN COUPE IRM-SCANNER

# OS Fiche 58 – Névralgie cervicobrachiale : TDM et IRM

## *INTRODUCTION*

Les névralgies cervicobrachiales (NCB) correspondent fréquemment à une compression d'un nerf rachidien ou de ses racines, le plus souvent par une hernie molle ou une arthrose. Cette névralgie est en général monoradiculaire, rarement accompagnée de signes déficitaires moteurs. Une compression radiculomédullaire peut entraîner une névralgie cervicobrachiale, le plus souvent bilatérale. Les examens complémentaires pour reconnaître une lésion compressive sont le scanner et surtout l'IRM.

## *TECHNIQUE*

### *Scanner*

L'intérêt de l'injection de produit de contraste iodé au scanner est actuellement controversé. L'examen est le plus souvent réalisé sans injection, sauf si le bénéfice attendu est supérieur au risque (bilan préopératoire, bilan avant infiltration, ...) (cf. fiche CIRTACI page 57). Si injection, administration d'environ 90 ml de produit de contraste d'au moins 350 mg/ml d'iode au débit de 2 ml/s. Acquisition une minute après.

Le patient est en décubitus dorsal, le rachis cervical en position neutre. L'abaissement du massif des épaules par traction sur les bras est souvent nécessaire pour visualiser la charnière cervicothoracique.

Devant une NCB commune, il est nécessaire d'étudier au minimum trois niveaux en fonction de la racine incriminée. En pratique, on étudie le plus souvent la totalité du rachis cervical. Une exploration du foramen magnum (trou occipital) à la première vertèbre thoracique est nécessaire en cas de traumatisme.

Acquisition volumique du rachis cervical. Les images définitives sont obtenues par post-traite- ment des images natives.

L'acquisition est réalisée avec une collimation de l'ordre du millimètre, avec un petit champ,

un filtre os et un filtre standard.

Le post-traitement inclut la réalisation d'une vingtaine de coupes par étages, de 1 à 2 mm d'épaisseur, axiales obliques dans le plan de chaque disque, à fenêtre de l'os et des parties molles, complétées par des reconstructions sagittales et éventuellement frontales (Fig 1). Un topogramme avec les lignes de repérage doit être joint à chaque planche ou chaque image, de façon à ce qu'il n'y ait aucune ambiguïté sur le niveau.

*IRM*

S’assurer de l’absence de contre-indication à l’IRM (cf. fiche page 55).

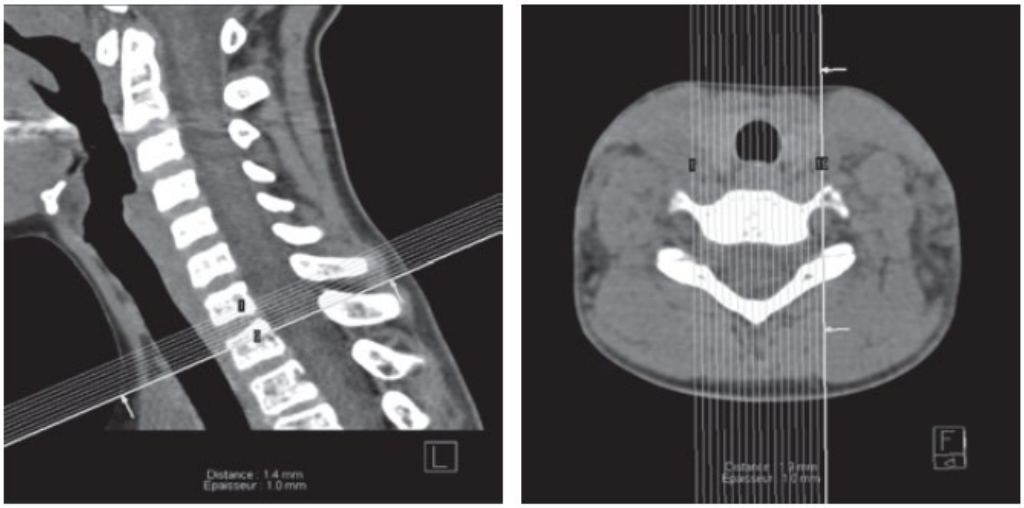

***Fig 1.*** *Emplacement des reconstructions axiales et sagittales du rachis cervical.*

L’injection IV de produit de contraste est en général inutile en IRM. L’exploration porte sur la totalité du rachis cervical.

Elle comporte 3 séquences de base :

- Sagittal T1.
- Sagittal SE rapide T2 avec ou sans saturation du signal de la graisse.
- Axial T2 ou T2/T1 avec ou sans saturation du signal de la graisse.

Les coupes axiales sont réalisées dans le plan des disques incriminés. L’épaisseur des coupes est au plus de 4 mm. La compensation de flux permet de limiter les artefacts de pulsation du LCS. Une séquence axiale volumique pondérée T2 ou T2/T1 avec des coupes millimétriques peut

remplacer les coupes axiales en SE rapide T2.

S’assurer de l’absence de contre-indication à l’injection de gadolinium (cf. fiche CIRTACI

page 57).

La réalisation de coupes pondérées T1 après injection de gadolinium est nécessaire en cas de suspicion de récidive herniaire après une cure chirurgicale ou en cas de radiculalgie sympto- matique.

D’autres séquences sont optionnelles : séquence myélographique, cinéIRM, coupes coronales... Dans de rares cas, une acquisition complémentaire en flexion et/ou en extension peut être réalisée.

## *COMPTE RENDU*

Le compte rendu apporte les précisions suivantes :

- Localisation et taille de la hernie.
- Corrélation entre la hernie et la symptomatologie.
- Importances des phénomènes dégénératifs et inflammatoires.
- Localisation et extension d'une éventuelle étroitesse canalaire.
- Lésions osseuses (ostéoporose, fracture, tumeur, malformation congénitale).
- Etat de la moelle épinière en IRM.
- Autres anomalies.
- Dosimétrie : scanner.

# OS Fiche 37 – Lésions du plexus brachial et syndrome du défilé thoracobrachial : angioscanner

## *INTRODUCTION*

Le choix du mode d'exploration du plexus brachial dépend du contexte clinique. L'IRM a remplacé le myéloscanner cervical dans le bilan des avulsions radiculaires.

L'IRM cervicale étendue aux régions susclaviculaire et axillaire est indiquée en cas de suspicion de

compression extrinsèque du plexus (tumeur primitive ou secondaire) ou de fibrose postradique.

En cas de suspicion de syndrome vasculaire du défilé thoracobrachial, un angioscanner ou une

angio-IRM peuvent être pratiqués.

En cas de syndrome du défilé thoracobrachial, une radiographie de face du rachis cervical avec champ large doit rechercher une côte cervicale et explorer les apex pulmonaires (syndrome de Pancoast-Tobias). Une exploration doppler comparative des membres supérieurs avec épreuve dynamique recherche une compression vasculaire. Un EMG peut également être utile afin d'authentifier une compression des dernières racines cervicales.

## *TECHNIQUE*

S'assurer de l'absence de contre-indication à l'injection de produit de contraste iodé (cf. fiche CIRTACI page 57).

Compte tenu de la région explorée et la multiplicité des acquisitions il est nécessaire d'optimiser la dose d'irradiation (protocole ALARA) et la dose de produit de contraste injectée en l'adaptant précisément à la durée d'injection.

Pose d'une voie veineuse du côté sain ou, si possible, dans une veine fémorale en cas de symptomatologie bilatérale. Patient en décubitus dorsal.

L'exploration est réalisée bras le long du corps, puis avec la ou les manœuvres responsables de la symptomatologie (habituellement en abduction de 130° des bras en rotation externe avec rotation de la tête du côté sain ou du côté opposé).

Acquisition volumique avec une collimation de l'ordre du mm, permettant la réalisation de

coupes millimétriques chevauchées, explorant le rachis cervical jusqu'à la racine de l'aorte.

Exploration bilatérale.

Le moment du départ de l'acquisition est déterminé par le logiciel de détection d'arrivée du bolus pour démarrer en phase artérielle.

Le volume V de produit de contraste injecté est calculé en fonction du temps d'acquisition et du débit d'injection : $V = (TA + 5\ s) \times Q$ où TA = temps d'acquisition en secondes et Q = débit d'injection en ml/s (habituellement 3 ml/s).

Une acquisition dans le sens caudocéphalique avec une injection de sérum physiologique en fin de bolus iodé permet de réduire les artefacts liés aux rehaussements veineux trop intenses.

Post-traitement obligatoire : MPR sagittales strictes, sagittales obliques dans le plan des scalènes.

Post-traitement utile : détection vasculaire automatique avec calcul du degré de sténose et reconstruction en rendu de volume montrant les rapports entre les vaisseaux et les os.

## *COMPTE RENDU*

Quantification et sièges des sténoses artérielles en cas de syndrome du défilé ; présence, nature et topographie des éléments compressifs extrinsèques; signes de dénervation musculaire.

Dosimétrie (cf. fiche page 37).

# OS Fiche 38 – Lésions du plexus brachial et syndrome du défilé thoracobrachial : IRM

## *INTRODUCTION*

Le choix du mode d'exploration du plexus brachial dépend du contexte clinique. L'IRM cervicale a remplacé le myéloscanner cervical dans le bilan des avulsions radiculaires.

L'IRM cervicale étendue aux régions susclaviculaires et axillaires est indiquée en cas de suspicion de compression extrinsèque du plexus (tumeur primitive ou secondaire) ou de fibrose post-radique.

En cas de suspicion de syndrome vasculaire du défilé thoracobrachial, un angioscanner ou une

angio-IRM peuvent être pratiqués.

En cas de syndrome du défilé thoracobrachial, une radiographie de face du rachis cervical avec champ large doit rechercher une côte cervicale et explorer les apex pulmonaires (syndrome de Pancoast-Tobias). Une exploration Doppler comparative des membres supérieurs avec épreuve dynamique recherche une compression vasculaire. Un EMG peut également être utile afin d'authentifier une compression des dernières racines cervicales.

## *TECHNIQUE*

### *IRM cervicale pour recherche d'avulsion radiculaire*

Aucune préparation.

S'assurer de l'absence de contre-indication à l'IRM (cf. fiche page 55).

Patient en décubitus dorsal dans antenne cervicale. L'exploration va de C0 à T3 en sagittal et de C4 à T1 en axial. Séquences de base :

séquence 3D à forte pondération T2 ou T2*, en coupes axiales fines jointives de l'ordre du millimètre d'épaisseur (avec reconstructions MPR secondaires), avec un petit champ de vue de moins de 16 cm,

acquisitions sagittales en SE T1 et SE rapide T2.

Tous les moyens doivent être mis en œuvre pour limiter les artefacts : compensation de flux, bandes de présaturation…

L'injection de gadolinium n'est pas obligatoire.

## IRM cervicale et du creux axillaire

Aucune préparation.

S'assurer de l'absence de contre-indication à l'IRM (cf. fiche page 55) et à l'injection de gadolinium (cf. fiche CIRTACI page 57).

Patient en décubitus dorsal avec antenne neurovasculaire ou antenne corps en réseau phasé permettant une exploration de la totalité du rachis cervical et de la région axillaire.

Pour le syndrome du défilé thoracobrachial, le patient est positionné si possible bras en abduction à 130° en tournant la tête du côté homo ou controlatéral en fonction des résultats des manœuvres sensibilisatrices.

Séquences de base :

- coupes axiales et sagittales SE T1,
- axiales SE rapide T2 avec saturation du signal de la graisse (ou STIR),
- coronales SE T1 ou pondérées T2 avec saturation du signal de la graisse (ou STIR).

Une injection de gadolinium peut être utile pour souligner un névrome sur un tronc primaire ou secondaire.

Une angioIRM sera réalisée dans le cadre d'un syndrome du défilé thoracobrachial.

Le champ de vue doit être large afin d'explorer la totalité du rachis cervical et de la région axillaire. Tous les moyens doivent être mis en œuvre pour limiter les artefacts : compensation de flux, bandes de présaturation, techniques d'imagerie parallèle pour réduire les temps d'acquisition…

## COMPTE RENDU

Il apporte les précisions suivantes : topographie et nature des lésions nerveuses; présence, nature et topographie des éléments compressifs extrinsèques; quantification et sièges des sténoses artérielles en cas de syndrome du défilé ; signes de dénervation musculaire.

# RACHIS LOMBAIRE

# Traumatisme thoraco lombaire

| Description de la situation clinique | |
|---|---|
| **Nom** | Traumatisme rachis thoracolombaire mineur |
| **Spécialité** | Traumatologie |
| **Date de validation médicale** | 1 1 2013 |
| **Description** | |

| Description d'examen | | | | | |
|---|---|---|---|---|---|
| **Nom** | Radiographie du rachis thoracolombaire | | | | |
| **Recommandation** | Indiqué | | | | |
| **Grade** | *A* | B | *C* | | *AE* |
| **Dose** | *0* | I | *II* | *III* | *IV* |
| **Description** | Les règles de prédiction clinique du rachis cervical nesont pas transposables à l'étage thoracolombaire. | | | | |

# Traumatisme thoraco lombaire sévère sans trouble neurologique

| Description de la situation clinique | |
|---|---|
| **Nom** | Traumatisme rachis thoracolombaire sévère sans troubleneurologique |
| **Spécialité** | Traumatologie |
| **Date de validation médicale** | 1 1 2013 |
| **Description** | |

| Description d'examen | | | | | |
|---|---|---|---|---|---|
| **Nom** | Scanner du rachis thoracolombaire | | | | |
| **Recommandation** | Indiqué | | | | |
| **Grade** | *A* | B | *C* | | *AE* |
| **Dose** | *0* | *I* | *II* | III | IV |
| **Description** | La TDM est l'examen de choix pour le bilan des lésions osseuses. Elle est indiquée en cas de traumatisme à haute énergie, trouble neurologique,trouble de la conscience, lésion traumatique extrarachidienne pouvant faire diversion, signe clinique de fracture vertébrale, sensibilité douloureuse de la ligne des processus épineux, signe d'intoxication. | | | | |

| Description d'examen | | | | | |
|---|---|---|---|---|---|
| **Nom** | IRM du rachis thoracolombaire | | | | |
| **Recommandation** | Indiqué seulement dans des cas particuliers | | | | |
| **Grade** | *A* | B | *C* | | *AE* |
| **Dose** | 0 | *I* | *II* | *II*<br>*I* | *IV* |
| **Description** | L'IRM est l'examen de choix pour le bilan des lésionsdiscoligamentaires. Son apport peut être utile dans lechoix d'une indication opératoire en cas de rachis instable. | | | | |

| Description d'examen | | | | | |
|---|---|---|---|---|---|
| **Nom** | Radiographie du rachis thoracolombaire | | | | |
| **Recommandation** | Non Indiqué | | | | |
| **Grade** | *A* | B | *C* | | *A*<br>*E* |
| **Dose** | *0* | I | *II* | *II*<br>*I* | *I*<br>*V* |
| **Description** | Clichés souvent difficiles à réaliser. Bilan souvent incomplet. Risque élevé de faux négatif. Risque de perte de chance chez le polytraumatisé. | | | | |

# Tassement vertébral spontané

| Description de la situation clinique | |
|---|---|
| **Nom** | Bilan d'une fracture vertébrale spontanée |
| **Spécialité** | Appareil musculo-squelettique |
| **Date de validation médicale** | 1 1 2013 |
| **Description** | |

| Description d'examen | | | | | |
|---|---|---|---|---|---|
| **Nom** | Radiographie du rachis | | | | |
| **Recommandation** | Indiqué | | | | |
| **Grade** | *A* | B | *C* | | *AE* |
| **Dose** | *0* | *I* | II | *III* | *IV* |
| **Description** | Les radiographies objectivent la (les) fracture(s) parcompression et orientent vers son étiologie. | | | | |

| Description d'examen | | | | | |
|---|---|---|---|---|---|
| **Nom** | Ostéodensitométrie | | | | |
| **Recommandation** | Indiqué | | | | |
| **Grade** | *A* | B | *C* | | *AE* |
| **Dose** | *0* | I | *II* | *III* | *IV* |

| | |
|---|---|
| **Description** | Dans le cadre du bilan de l'ostéoporose. |

| Description d'examen | | | | | |
|---|---|---|---|---|---|
| **Nom** | IRM du rachis | | | | |
| **Recommandation** | Indiqué seulement dans des cas particuliers | | | | |
| **Grade** | *A* | B | *C* | | *AE* |
| **Dose** | 0 | *I* | *II* | *II*<br>*I* | *IV* |
| **Description** | En cas de doute sur la nature du tassement, l'IRM (éventuellement associée à la TDM ou à la scintigraphie du squelette) renseigne sur l'anciennetédu tassement et permet d'éliminer un tassement non ostéoporotique.<br>IRM et TDM sont indiquées en cas de doute diagnostique, s'il existe des signes neurologiques ou dans le cadre d'un bilan pré-thérapeutique (cimentation ?). | | | | |

| Description d'examen | | | | | |
|---|---|---|---|---|---|
| **Nom** | Scanner du rachis | | | | |
| **Recommandation** | Indiqué seulement dans des cas particuliers | | | | |
| **Grade** | *A* | B | *C* | | *AE* |
| **Dose** | *0* | *I* | II | II<br>I | *IV* |
| **Description** | En cas de doute sur la nature du tassement, l'IRM (éventuellement associée à la TDM ou à la scintigraphie du squelette) renseigne sur l'anciennetédu tassement et permet d'éliminer un tassement non ostéoporotique.<br>IRM et TDM sont indiquées en cas de doute diagnostique, s'il existe des signes neurologiques ou dans le cadre d'un bilan pré-thérapeutique (cimentation ?). | | | | |

| Description d'examen | | | | | |
|---|---|---|---|---|---|
| **Nom** | Scintigraphie du squelette | | | | |
| **Recommandation** | Indiqué seulement dans des cas particuliers | | | | |
| **Grade** | *A* | B | *C* | | *AE* |
| **Dose** | *0* | *I* | II | *II*<br>*I* | *IV* |
| **Description** | En cas de doute sur la nature du tassement, l'IRM (éventuellement associée à la TDM ou à la scintigraphie du squelette) renseigne sur l'anciennetédu tassement et permet d'éliminer un tassement non ostéoporotique.<br>IRM et TDM sont indiquées en cas de doute diagnostique, s'il existe des signes neurologiques ou dans le cadre d'un bilan pré-thérapeutique (cimentation ?). | | | | |

# RADIOGRAPHIE

# OS Fiche 26 – Rachis lombaire. Traumatisme : radiographie

## *OBJECTIF*

- Dépister une lésion vertébrale osseuse et/ou discoligamentaire.
- L'absence de critère clinique de prédiction de fracture validé par la littérature, impose un bilan radiographique quasi-systématique devant toute douleur rachidienne post-traumatique.
- Dans le cadre d'un polytraumatisme (cf. fiche page 680), le bilan scanographique direct tend de plus en plus à prendre le pas sur les clichés simples.

## *TECHNIQUE*

Les radiographies seront réalisées habituellement en décubitus ou, si l'état clinique le permet, en position debout, sur table télécommandée, avec contrôle radioscopique, a minima des incidences.

### *Incidences de base*

#### *Incidence de face*

Vue globale du rachis dorsolombaire, de type incidence de de Sèze.

#### *Incidence de profil*

- Patient en décubitus latéral, cuisse fléchie sur le bassin. Respecter l'alignement tête-tronc lors du positionnement. Maintenir le patient dans une position stable à l'aide de cales. Enfiler les disques intervertébraux.
- Eventuel traitement de l'image numérique pour optimiser l'analyse des corps vertébraux et des processus épineux.

### *Incidences optionnelles*

Au besoin, incidences localisées de face et de profil centrée(s), dégagées sous scopie, enfilant les plateaux vertébraux des vertèbres cliniquement ou radiologiquement suspectes.

## *METHODE DE LECTURE ET COMPTE RENDU*

- Analyser systématiquement sur chaque incidence, pour chaque vertèbre, le mur antérieur,
    - le segment vertébral moyen (mur postérieur et pédicules) et l'arc neural.

- Rechercher sur l'incidence de face :
  - un tassement vertébral,
  - une anomalie pédiculaire : augmentation de la distance interpédiculaire ou présence d'une solution de continuité horizontale (signe de l'anneau ouvert),
  - un agrandissement de l'aire de projection interapophysolamaire (signe du corps vertébral vide),
  - un écart interépineux anormal à l'étage lombaire,
  - un agrandissement d'un espace intercostal,
  - un fuseau paravertébral dans la région thoracique.
- Vérifier sur l'incidence de profil :
  - l'état du mur antérieur : plicature, interruption, tassement,
  - l'état du mur postérieur : interruption, diminution ou exceptionnellement augmentation de hauteur (fracture de Chance),
  - la hauteur discale,
  - le contenu du canal rachidien,
  - l'aire de projection du foramen intervertébral lombaire,
  - l'état du processus épineux : fracture verticale (bénigne) versus fracture horizontale (facteur d'instabilité).

## *Compte rendu*

- Préciser si le bilan est complet ou non.
- Affirmer la présence ou l'absence de lésion discovertébrale.
- Préciser le type de fracture (parmi les différentes classifications, celle de Magerl (Fig 1) estactuellement une des plus utilisées) :
  - par compression : tassement cunéiforme, burst fracture,
  - par traction : luxation, fracture de Chance, seat-belt fracture, tear-drop fracture,
  - par cisaillement : fracture complexe ou comminutive.
- Ne pas hésiter à proposer si besoin une imagerie complémentaire :
  - scanner en cas de doute sur un trait de fracture, un fragment intracanalaire, un méca- nisme indéterminé,
  - IRM en cas d'atteinte neurologique.
- Dosimétrie (cf. fiche page 37).

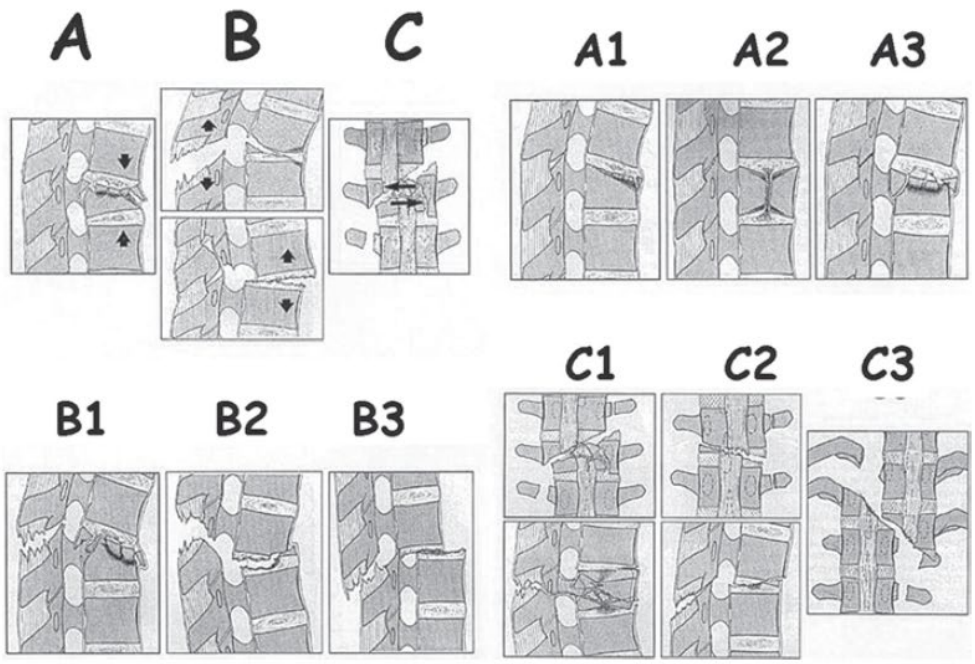


***Fig 1.*** *Classification de Magerl des fractures du rachis thoracolombaire (Magerl F., Aebi M., Gertzbein S.D., Harms J., Nazarian S. A comprehensive classification of thoracic and lumbar injuries Eur. Spine J., 1994; 3: 184-201).*
*Dans la classification de Magerl, les fractures sont divisées en trois types (A, B, C) (eux-mêmes subdivisés en sous-groupes). Le* ***type A*** *correspond à un mécanisme de* ***compression*** *(les lésions siègent surtout au niveau du corps vertébral). Groupe A1 : fractures par tassement ; groupe A2 : fractures par séparation ; groupe A3 : fractures comminutives ou burst-fractures.*
*Le* ***type B*** *répond à un mécanisme de* ***distraction*** *des éléments postérieurs ou antérieurs (en distinguant à chaque fois s'il existe une lésion du corps vertébral et/ou du disque). Groupe B1 : lésions avec flexion-distraction postérieure à prédominance ligamentaire ; groupe B2 : lésions avec flexion-distraction postérieure à prédominance osseuse ; groupe B3 : lésions par hyper-extension avec distraction à travers le disque. Le* ***type C*** *obéit à un mécanisme de* ***rotation*** *surajouté au mécanisme des types précédemment décrits. Groupe C1 : lésion de type A avec composante rotatoire ; groupe C2 : lésion de type B avec composante rotatoire ; groupe C3 : fracture à trait oblique et cisaillement rotatoire.*

# IMAGERIE EN COUPE IRM-SCANNER

# OS Fiche 63 – Rachis lombaire. Traumatisme : radiographie

## *INTRODUCTION*

Les lésions traumatiques rachidiennes sont généralement explorées par des radiographies standard (face, profil et obliques éventuels). Une fracture certaine ou suspectée doit conduire à la réalisation d'un scanner. Le rachis peut également être exploré de façon systématique chez le polytraumatisé lors d'une exploration viscérale étendue.

L'IRM est indiquée en urgence en cas de compression médullaire. Un scanner complémentaire est souvent indispensable pour la décision thérapeutique. En l'absence de signe neurologique et d'anomalie radiographique, l'IRM n'est pas indiquée.

## *TECHNIQUE*

### *IRM*

Aucune préparation, car l'injection n'est pas systématique. Elle ne se décide éventuellement qu'en cours d'examen.

S'assurer de l'absence de contre-indication à l'IRM (cf. fiche page 55) et à l'injection de gadolinium (cf. fiche CIRTACI page 57).

Patient en décubitus dorsal sur l'antenne rachis.

En cas de tumeur d'allure primitive et unique, une exploration centrée est suffisante. En cas de lésions a priori secondaires, une exploration de la totalité du rachis est nécessaire. Idéalement, les acquisitions se font dans le plan sagittal avec un nombre de coupes, une épaisseur et un champ de vue identique afin de permettre une fusion des acquisitions pour obtenir une vue sagittale de la totalité du rachis.

Coupes sagittales identiques pondérées en T1 et en T2 (STIR ou SE rapide avec saturation du signal de la graisse), de 4 mm d'épaisseur.

Des séquences injectées sont indiquées lorsqu'il existe un doute diagnostique ou en cas d'extension intra canalaire. Elles comportent :

- Des coupes sagittales en SE T1 avec ou sans saturation du signal de la graisse.
- Des coupes axiales complémentaires centrées sur la ou les lésions tumorales d'allure compressive pour les éléments nerveux en pondération T1 sans et avec injection de Gadolinium et, éventuellement, en T2.

### *Scanner*

Acquisition volumique axiale centrée sur la vertèbre tumorale et les vertèbres adjacentes. Coupes natives submillimétriques, reconstruction en filtre dur et mou, dans les 3 plans.

Une injection intraveineuse de produit de contraste n'est pas nécessaire si une IRM a écarté

tout envahissement intracanalaire ou, le cas échéant, en a déjà fait le bilan. Si une injection est décidée (cf. fiche CIRTACI page 57).

## *COMPTE RENDU*

Il apporte les précisions suivantes : siège et l'étendue des lésions ; retentissement neurologique, caractérisation de la lésion si possible.

Si scanner : Dosimétrie (cf. fiche page 37).

# RACHIS NON TRAUMATIQUE

# Arthropathies inflammatoires – Bilan

| Description de la situation clinique | |
|---|---|
| **Nom** | Arthropathie inflammatoire - bilan initial |
| **Spécialité** | Appareil musculo-squelettique |
| **Date de validation médicale** | 1 1 2013 |
| **Description** | |

| Description d'examen | | | | | |
|---|---|---|---|---|---|
| **Nom** | Radiographies | | | | |
| **Recommandation** | Indiqué | | | | |
| **Grade** | *A* | *B* | C | | *AE* |
| **Dose** | *0* | I | II | *III* | *IV* |
| **Description** | Des radiographies de l'articulation ou des articulations atteinte(s) sont utiles pour reconnaître le caractère inflammatoire d'une arthropathie et déterminer l'étiologie (érosions, dépôts calciques ...). Pour les patients chez lesquels une arthrite rhumatoïde est suspectée, une radiographie des pieds (face et 3/4, échelle 1/1) permet de détecter des érosions, dont la valeur pronostique est considérable.<br><br>Des radiographies du bassin de face, du rachis thoracolombaire avec la région lombosacrée sont indiquées en cas d'antécédents de rachialgies inflammatoires en faveur d'une SPA. Leur normalité n'exclut pas le diagnostic. | | | | |

| Description d'examen | | | | | |
|---|---|---|---|---|---|
| **Nom** | Echographie | | | | |
| **Recommandation** | Indiqué | | | | |
| **Grade** | *A* | B | *C* | | *AE* |
| **Dose** | 0 | *I* | *II* | *II I* | *IV* |
| **Description** | En cas de doute sur la présence d'une synovite à l'examen clinique, l'échographie doppler peut confirmer la synovite aiguë et apprécier son caractère inflammatoire.<br>En cas de suspicion de PR, l'étude échographique doit être ciblée au moins sur les poignets, les MCP etles MTP.<br>En cas de suspicion d'enthésopathies périphériques ou polyalgies : échographie doppler des enthèses. | | | | |

| Description d'examen | | | | | |
|---|---|---|---|---|---|
| **Nom** | IRM | | | | |
| **Recommandation** | Examen Spécialisé | | | | |
| **Grade** | *A* | B | *C* | | *AE* |
| **Dose** | 0 | *I* | *II* | *II I* | *IV* |
| **Description** | Elle peut montrer une synovite aiguë, même dans les sites peu ou pas accessibles à l'échographie, à condition d'inclure une injection IV de produit de contraste à la moindre anomalie synoviale en T2.<br>L'IRM peut montrer le cartilage articulaire et les érosions précoces. En plus de la synovite et des érosions osseuses, l'IRM détecte aussi l'œdèmeosseux. | | | | |

| Description d'examen | | | | | |
|---|---|---|---|---|---|
| **Nom** | Scanner | | | | |
| **Recommandation** | Examen Spécialisé | | | | |
| **Grade** | *A* | B | *C* | | *AE* |
| **Dose** | *0* | *I* | II | *II*<br>*I* | *IV* |
| **Description** | Pour vérifier la réalité d'une érosion en cas de doute sur les examens précédents. Peut montrer des calcifications (surtout en double énergie) dans le cadre des arthropathies microcristallines. | | | | |

| Description d'examen | | | | | |
|---|---|---|---|---|---|
| **Nom** | Scintigraphie du squelette | | | | |
| **Recommandation** | Examen Spécialisé | | | | |
| **Grade** | *A* | B | *C* | | *AE* |
| **Dose** | *0* | *I* | II | *II*<br>*I* | *IV* |
| **Description** | La scintigraphie du squelette permet une étude du corps entier en montrant la distribution des lésions et la présence d'éventuelles enthésopathie(s) associée(s).<br>Si suspicion d'ostéite associée : IRM ou scintigraphie du squelette ou TEP. | | | | |

| Description d'examen | | | | | |
|---|---|---|---|---|---|
| **Nom** | TEP au FDG | | | | |
| **Recommandation** | Examen Spécialisé | | | | |
| **Grade** | *A* | *B* | C | | *AE* |
| **Dose** | *0* | *I* | *II* | *II*<br>*I* | IV |
| **Description** | N'a pas sa place en pratique courante.<br>En cas de maladie inflammatoire à tropisme ostéo-articulaire, la TEP au FDG permet d'identifier les lésions inflammatoires actives articulaires, osseuses mais aussi dans les tissus mous au niveau du corps entier. Elle peut contribuer au suivi thérapeutique. | | | | |

# Arthropathies inflammatoires – Suivi

| Description de la situation clinique | |
|---|---|
| **Nom** | Arthropathie inflammatoire - suivi |
| **Spécialité** | Appareil musculo-squelettique |
| **Date de validation médicale** | 1 1 2013 |
| **Description** | |

| Description d'examen | | | | | |
|---|---|---|---|---|---|
| **Nom** | Echographie | | | | |
| **Recommandation** | Indiqué | | | | |
| **Grade** | *A* | B | *C* | | *AE* |
| **Dose** | 0 | *I* | *II* | *III* | *IV* |
| **Description** | L'échographie avec doppler (synovite) est indiquée pour évaluer l'activité et la réponse thérapeutique d'une arthropathie ou d'une enthésopathie inflammatoire. | | | | |

| Description d'examen | | | | | |
|---|---|---|---|---|---|
| **Nom** | Radiographie | | | | |
| **Recommandation** | Indiqué seulement dans des cas particuliers | | | | |
| **Grade** | *A* | *B* | C | | *AE* |
| **Dose** | *0* | I | *II* | *II*<br>*I* | *IV* |
| **Description** | Des radiographies peuvent être indiquées en cas de modification de la symptomatologie ou pour des impératifs thérapeutiques.<br>En cas de polyarthrite rhumatoïde (PR) : radiographies des mains-poignets de face et pieds deface et autres localisations symptomatiques en grandeur réelle (1/1) tous les 6 mois la 1ère année, puis au minimum tous les ans pendant les 3 à 5 premières années et en cas de changement de stratégie thérapeutique, puis de manière espacée. | | | | |

| Description d'examen | | | | | |
|---|---|---|---|---|---|
| **Nom** | IRM | | | | |
| **Recommandation** | Examen Spécialisé | | | | |
| **Grade** | *A* | B | *C* | | *AE* |
| **Dose** | 0 | *I* | *II* | *II*<br>*I* | *IV* |
| **Description** | L'IRM (synovite, œdème osseux) peut être indiquée pour évaluer l'activité et la réponse thérapeutique d'une arthropathie ou d'une sociopathie inflammatoire.<br>Au cours de la spondylarthrite ankylosante, elle permet d'évaluer l'activité inflammatoire. | | | | |

# Lombalgie commune

| Description de la situation clinique | |
|---|---|
| **Nom** | Lombalgie commune : douleur lombaire chronique sans signesd'infection ou de tumeur |
| **Spécialité** | Appareil musculo-squelettique |
| **Date de validation médicale** | 1 1 2013 |
| **Description** | |

| Description d'examen | | | | | |
|---|---|---|---|---|---|
| **Nom** | Radiographie du rachis lombo-sacré | | | | |
| **Recommandation** | Non indiqué initialement | | | | |
| **Grade** | *A* | *B* | C | | *AE* |
| **Dose** | *0* | *I* | II | *II I* | *IV* |
| **Description** | Les évolutions dégénératives du rachis lombaire sont courantes et non spécifiques.<br>Si des radiographies doivent être réalisées, il est recommandé que celles-ci incluent la région thoracolombaire et les articulations sacro-iliaques. Des incidences centrées sur les articulations sacro- iliaques et la région thoracolombaire ne sont en général justifiées que s'il existe une suspicion clinique de spondylarthropathie.<br>En règle habituelle, il n'est pas nécessaire de faire d'autres examens de radiologie, ni de les répéter en l'absence d'évolution clinique (accord professionnel).La radiographie est surtout utile chez les patients jeunes à la recherche de spondylolisthésis, de spondylarthrite ankylosante, etc... ou chez les patients âgés (> 55 ans). | | | | |

| Description d'examen | | | | | |
|---|---|---|---|---|---|
| **Nom** | IRM du rachis lombo-sacré | | | | |
| **Recommandation** | Indiqué seulement dans des cas particuliers | | | | |
| **Grade** | *A* | *B* | C | | *AE* |
| **Dose** | 0 | *I* | *II* | *II*<br>*I* | *IV* |
| **Description** | Dans le cadre de la lombalgie commune, l'indication d'un scanner, d'une IRM, d'une scintigraphie ou d'une TEP du squelette, doit demeurer exceptionnelle en fonction du contexte clinique.<br><br>Ces examens doivent nécessairement être précédés du bilan radiologique standard.<br><br>Il n'y a pas lieu de prescrire de myélographie ou de myéloscanner.<br><br>Il n'est pas recommandé de réaliser de nouveaux examens dans l'année qui suit la réalisation des premiers, sauf évolution des symptômes ou pour s'assurer de l'absence de contre-indications d'une thérapeutique nouvelle (par exemple, manipulationvertébrale, infiltration locale).<br><br>En cas de bénéfice à une éventuelle déclaration enmaladie professionnelle (tableau 97 et 58), l'IRM oula TDM est indiquée pour authentifier la hernie discale. | | | | |

| Description d'examen | | | | | |
|---|---|---|---|---|---|
| **Nom** | Scanner du rachis lombo-sacré | | | | |
| **Recommandation** | Indiqué seulement dans des cas particuliers | | | | |
| **Grade** | *A* | *B* | C | | *AE* |
| **Dose** | *0* | *I* | *II* | II<br>I | *IV* |
| **Description** | Dans le cadre de la lombalgie commune, l'indication d'un scanner, d'une IRM, d'une scintigraphie ou d'une TEP du squelette, doit demeurer exceptionnelle en fonction du contexte clinique.<br><br>Ces examens doivent nécessairement être précédés du bilan radiologique standard.<br><br>Il n'y a pas lieu de prescrire de myélographie ou de myéloscanner.<br><br>Il n'est pas recommandé de réaliser de nouveaux examens dans l'année qui suit la réalisation des premiers, sauf évolution des symptômes ou pour s'assurer de l'absence de contre-indications d'une thérapeutique nouvelle (par exemple, manipulationvertébrale, infiltration locale).<br><br>En cas de bénéfice à une éventuelle déclaration en maladie professionnelle (tableau 97 et 58), l'IRM ou la TDM est indiquée pour authentifier la hernie discale. | | | | |

| Description d'examen | | | | | |
|---|---|---|---|---|---|
| **Nom** | Scintigraphie du squelette | | | | |
| **Recommandation** | Indiqué seulement dans des cas particuliers | | | | |
| **Grade** | *A* | *B* | C | | *AE* |
| **Dose** | *0* | *I* | II | *III* | *IV* |
| **Description** | Dans le cadre de la lombalgie commune, l'indication d'un scanner, d'une IRM, d'une scintigraphie ou d'uneTEP/TDM du squelette, doit demeurer exceptionnelleen fonction du contexte clinique.<br><br>Ces examens doivent nécessairement être précédésdu bilan radiologique standard.<br><br>Il n'y a pas lieu de prescrire de myélographie ou de myéloscanner.<br><br>Il n'est pas recommandé de réaliser de nouveaux examens dans l'année qui suit la réalisation des premiers, sauf évolution des symptômes ou pour s'assurer de l'absence de contre-indications d'une thérapeutique nouvelle (par exemple, manipulationvertébrale, infiltration locale). | | | | |

| Description d'examen | | | | | |
|---|---|---|---|---|---|
| **Nom** | TEP du squelette | | | | |
| **Recommandation** | Indiqué seulement dans des cas particuliers | | | | |
| **Grade** | *A* | B | *C* | | *AE* |
| **Dose** | *0* | *I* | *II* | *II*<br>*I* | IV |
| **Description** | Dans le cadre de la lombalgie commune, l'indication d'un scanner, d'une IRM, d'une scintigraphie ou d'une TEP/TDM du squelette, doit demeurer exceptionnelleen fonction du contexte clinique.<br><br>Ces examens doivent nécessairement être précédés du bilan radiologique standard.<br><br>Il n'y a pas lieu de prescrire de myélographie ou de myéloscanner.<br><br>Il n'est pas recommandé de réaliser de nouveaux examens dans l'année qui suit la réalisation des premiers, sauf évolution des symptômes ou pour s'assurer de l'absence de contre-indications d'une thérapeutique nouvelle (par exemple, manipulationvertébrale, infiltration locale). | | | | |

HAUTE AUTORITÉ DE SANTÉ

# Fiche mémo

# Prise en chargedu patient présentant une lombalgie commune

Mars 2019

Ces recommandations visent à améliorer et harmoniser la prise en charge du patient présentant une lombalgie commune en guidant les professionnels de santé dans les différentes étapes du diagnostic et du traitement, afin deréduire le risque de chronicité de la lombalgie et de désinsertion professionnelle.

La lombalgie est définie par une douleur située entre la charnière thoraco-lombaire et le pli fessier inférieur (AE). Elle peut être associée à une radiculalgie correspondant à une douleur d'un ou des deux membres inférieurs au niveau d'un ou plusieurs dermatomes (AE).

La **lombalgie commune** désigne une douleur lombaire qui ne comporte pas de signes d'alerte (cf. « drapeaux rouges »).Le terme lombalgie « commune » est préféré à celui de lombalgie « non spécifique » en pratique courante (AE).

La **lombalgie chronique** est définie par une lombalgie de plus de 3 mois. Il est proposé (AE) d'utiliser les termesde :

- **« poussée aiguë de lombalgie »** plutôt que lombalgie aiguë afin d'englober les douleurs aiguës avec ou sans douleur de fond préexistante, nécessitant une intensification temporaire des traitements ou entraînant une diminution temporaire des capacités fonctionnelles ;
- **« lombalgie à risque de chronicité »** pour les patients ayant une durée d'évolution de la lombalgie inférieure à 3mois et présentant un risque élevé d'absence de résolution de la lombalgie (présence de drapeaux jaunes) ;
- **« lombalgie récidivante »** en cas de récidive de lombalgie dans les 12 mois. Elle doit être considérée comme unelombalgie à risque de chronicité.

**Un arbre décisionnel de prise en charge du patient présentant une lombalgie** est proposé ci-joint : les recommandations relatives à certaines étapes sont détaillées ci-dessous.

## Évaluation clinique d'une douleur lombaire

La recherche des **signes d'alerte** (cf. « drapeaux rouges ») orientant vers une pathologie sous-jacente nécessitant une prise en charge spécifique et/ou urgente doit être réalisée pour toute douleur lombaire récente, ou aggravation des symptômes ou apparition de nouveaux symptômes (AE).

La recherche de ces signes d'alerte doit rester à l'esprit du praticien à tous les stades de la lombalgie, notamment en cas de poussée aiguë de lombalgie survenant dans le cadre d'une douleur chronique, ou en cas de modification des symptômes cliniques (AE). La spécificité des signes d'alerte (cf. « drapeaux rouges ») pris isolément est limitée ; c'est leur combinaison qui doit attirer l'attention et faire suspecter une pathologie sous-jacente à la douleur lombaire justifiant une prise en charge spécifique.

Il est recommandé de réévaluer le patient 2 à 4 semaines après une poussée aiguë de lombalgie (AE).

## Évaluation du risque de chronicité

La recherche précoce des **facteurs de risque psychosociaux** (cf. « drapeaux jaunes ») est recommandée afin d'évaluer le risque de persistance de la douleur et/ou de l'incapacité, et d'établir une prise en charge adaptée au risque (grade B).

Certains éléments (peurs et croyances, contextes psychologique et social) doivent être identifiés précocement.

En complément de cette évaluation, un questionnaire composite comme le ***STarT Back screening tool***[1] (qui propose une prise en charge stratifiée sur le risque), et la version courte du **questionnaire Örebro**[1] (qui est prédictif de l'absentéisme) peuvent être utilisés pour évaluer le risque de chronicité (grade B). D'autres questionnaires plus spécifiques tels que le **FABQ**[1] (évaluant le niveau de peurs, appréhensions et évitements liés à la lombalgie) ou l'**HAD**[2] (évaluant le niveau d'anxiété et de dépression) peuvent aussi être utilisés (AE).

## Pertinence de l'imagerie

En l'absence de drapeau rouge, il n'y a pas d'indication à réaliser une imagerie rachidienne dans le cas d'une poussée aiguë de lombalgie (grade C).

Il est recommandé d'expliquer au patient pourquoi une imagerie n'est pas nécessaire (AE).

En l'absence de drapeau rouge, il est recommandé de réaliser une imagerie rachidienne en cas de lombalgie chronique (au-delà de 3 mois) (AE) : la réalisation d'une IRM est recommandée (ou un scanner en cas de contre-indication à l'IRM) (AE).

Si un geste invasif (infiltration épidurale voire chirurgie rachidienne) est envisagé, une imagerie rachidienne (IRM ou scanner si contre-indication) est conseillée (sauf chez les patients hyperalgiques afin de ne pas retarder leur prise en charge) (AE).

En l'absence de drapeau rouge, il n'y a pas d'indication à réaliser des radiographies isolées en dehors de la recherche d'une instabilité ou d'un trouble statique rachidiens (AE).

Il n'y a pas d'indication à renouveler l'imagerie en l'absence de modification des symptômes (AE).

Il est important d'expliquer au patient l'absence de corrélation systématique entre les symptômes et les signes radiologiques. Il est recommandé d'expliquer et de dédramatiser les termes médicaux et techniques des comptes rendus d'imagerie (AE).

1. Pour les questionnaires Star Back, Orebro et FABQ : sectionrachis.fr/index.php/recommandation-lombalgie/questionnaires/
2. Échelle HAD : www.has-sante.fr/portail/upload/docs/application/pdf/2014-11/outil__echelle_had.pdf

## DRAPEAUX ROUGES

- Douleur de type non mécanique : douleur d'aggravation progressive, présente au repos et en particulier durant la nuit.
- Symptôme neurologique étendu (déficit dans le contrôle des sphincters vésicaux ou anaux, atteinte motrice au niveau des jambes, syndrome de la queue-de-cheval).
- Paresthésie au niveau du pubis (ou périnée).
- Traumatisme important (tel qu'une chute de hauteur).
- Perte de poids inexpliquée.
- Antécédent de cancer.
- Usage de drogue intraveineuse, ou usage prolongé de corticoïdes (par exemple thérapie de l'asthme).
- Déformation structurale importante de la colonne.
- Douleur thoracique (rachialgies dorsales).
- Âge d'apparition inférieur à 20 ans ou supérieur à 55 ans.
- Fièvre.
- Altération de l'état général.

## DRAPEAUX JAUNES

### Indicateurs psychosociaux d'un risque accru de passage à la chronicité

- Indicateurs d'un risque accru de passage à la chronicité et/ou d'incapacité prolongée.
- Problèmes émotionnels tels que la dépression, l'anxiété, le stress, une tendance à une humeur dépressive et le retrait des activités sociales
- Attitudes et représentations inappropriées par rapport au mal de dos, comme l'idée que la douleur représenterait un danger ou qu'elle pourrait entraîner un handicap grave, un comportement passif avec attentes de solutions placées dans des traitements plutôt que dans une implication personnelle active
- Comportements douloureux inappropriés, en particulier d'évitement ou de réduction de l'activité, liés à la peur.
- Problèmes liés au travail (insatisfaction professionnelle ou environnement de travail jugé hostile) ou problèmes liés à l'indemnisation (rente, pension d'invalidité).

## DRAPEAUX BLEUS

### Facteurs de pronostic liés aux représentations perçues du travail et de l'environnement par le travailleur

- Charge physique élevée de travail.
- Forte demande au travail et faible contrôle sur le travail.
- Manque de capacité à modifier son travail.
- Manque de soutien social.
- Pression temporelle ressentie.
- Absence de satisfaction au travail.
- Stress au travail.
- Faible espoir de reprise du travail.
- Peur de la rechute.

## DRAPEAUX NOIRS

### Facteurs de pronostic liés à la politique de l'entreprise, au système de soins et d'assurance

- Politique de l'employeur empêchant la réintégration progressive ou le changement de poste.
- Insécurité financière.
- Critères du système de compensation.
- Incitatifs financiers.
- Manque de contact avec le milieu de travail.
- Durée de l'arrêt maladie.

*D'après la Société française de médecine du travail (SFMT). Surveillance médico-professionnelle du risque lombaire pour les travailleurs exposés à des manipulations de charges. Recommandations de bonne pratique. Rouen: SFMT; 2013.*

## Prise en charge globale du patient lombalgique

La prise en charge doit être **centrée sur le patient** : elle prend en compte le vécu du patient et le retentissement de sa douleur (dimensions physique, psychologique, et socioprofessionnelle) (AE). Cette prise en charge globale est habituellement nommée « bio-psycho-sociale » et s'appuie sur une **décision médicale partagée**.

Il est recommandé d'expliquer au patient les termes du diagnostic et de **délivrer une information rassurante quant au pronostic de la lombalgie commune** (généralement favorable en quelques semaines) (AE).

En cas de lombalgie chronique ou à risque de chronicité, il est utile d'envisager une prise en charge pluri-disciplinaire (AE) pouvant impliquer : kinésithérapeute, rhumatologue, spécialiste de médecine physique et de réadaptation, médecin du travail, puis si indiqué spécialiste de la douleur, ou chirurgien du rachis. Le type de professionnels impliqués dépend à la fois de l'expérience du clinicien prenant en charge initialement le patient, de la situation individuelle, des préférences du patient, et des ressources du système de soins disponibles localement (AE).

Il est important de veiller à la cohérence des propositions thérapeutiques entre les différents professionnels impliqués dans la prise en charge, en raison du caractère délétère des discours discordants (AE).

## Maintien en emploi et prévention de la désinsertion professionnelle[3]

Les **facteurs de risque d'incapacité prolongée au travail ou d'obstacle au retour au travail** (cf. « drapeaux bleus et noirs ») doivent être recherchés en cas d'arrêts de travail répétés ou prolongés au-delà de 4 semaines (AE). Dans ce cas, l'expertise du médecin du travail doit être sollicitée, notamment pour connaître les contraintes et les possibilités d'adaptation du poste de travail (AE).

1. Haute Autorité de santé. Santé et maintien en emploi : prévention de la désinsertion professionnelle des travailleurs. Saint-Denis La Plaine: HAS; 2019. www.has-sante.fr/portail/upload/docs/application/pdf/2019-02/reco271_recommandations_maintien_en_emploi_v1.pdf

## Prise en charge non médicamenteuse

Avant d'envisager une prise en charge non médicamenteuse, le **diagnostic médical de lombalgie commune** doit avoir été posé (AE).

**L'exercice physique est le traitement principal** permettant une évolution favorable de la lombalgie commune (grade B).

Tableau 1. Prises en charge non médicamenteuses indiquées ou possibles en cas de lombalgie commune. Différentes prises en charge peuvent être associées.

| | | | Modalités |
|---|---|---|---|
| Première intention | Autogestion et reprise des activités quotidiennes (y compris la reprise précoce de l'activité professionnelle si possible) | Indiquées (grade B) | |
| | Activités physiques adaptées et activités sportives | Indiquées (grade B) | Activité progressive et fractionnée selon la préférence du patient. |
| | Kinésithérapie | Indiquée (grade B) | Chez les patients présentant une lombalgie chronique ou à risque de chronicité. |
| Deuxième intention | Éducation à la neurophysiologie de la douleur (a) | Indiquée (AE) | Chez les patients présentant une lombalgie chronique ou à risque de chronicité. |
| | Techniques manuelles (manipulations, mobilisations) | Possibles (grade B) | Uniquement dans le cadre d'une combinaison multimodale de traitements incluant un programme d'exercices supervisés. |
| | Interventions psychologiques type TCC | Possibles (grade B) | Uniquement dans le cadre d'une combinaison multimodale de traitements incluant un programme d'exercices supervisés ; par un professionnel ou une équipe formés aux TCC de la douleur. |
| Troisième intention | Programme de réadaptation pluridisciplinaire physique, psychologique, sociale (b) et professionnelle | Possible (grade B) | Chez les patients présentant une lombalgie ou une douleur radiculaire persistante, en présence de facteurs de risque psychosociaux faisant obstacle à leur rétablissement, ou en cas d'échec d'une prise en charge active recommandée. À moduler en fonction de la situation médicale, psychosociale et professionnelle du patient. |

TCC : techniques cognitivo-comportementales ; (a) sectionrachis.fr/index.php/recommandation-lombalgie/neurophysiologie-douleur/ ; (b) il est recommandé que les programmes comportent des exercices actifs supervisés, une approche multidisciplinaire, des TCC et des mesures d'ordre social.

### *Chez les patients présentant une lombalgie chronique ou à risque de chronicité : prise en charge par kinésithérapie*

La réalisation d'exercices thérapeutiques adaptés à la situation clinique, enseignée par un kinésithérapeute, puis poursuivie à domicile, est recommandée (grade B).

Le kinésithérapeute participe à l'éducation du patient (réassurance, lutte contre les peurs et croyances, sensibilisation aux bienfaits de l'activité physique) dans le cadre d'une prise en charge bio-psycho-sociale (AE).

La réalisation de la kinésithérapie doit faire appel à la **participation active du patient** (grade B).

Les thérapies passives ne doivent pas être utilisées isolément car elles n'ont aucune efficacité sur l'évolution de la lombalgie (AE).

## Prise en charge médicamenteuse

Aucun médicament antalgique n'a prouvé d'efficacité à moyen terme sur l'évolution d'une poussée aiguë de lombalgie. Néanmoins la prise en charge antalgique graduée, débutant par des antalgiques de palier I, peut être mise en place pour la gestion des accès douloureux (AE).

Il est recommandé de rappeler le bon usage des antalgiques et leur utilité à visée symptomatique et non curative (AE).

Le choix du traitement doit prendre en compte les antécédents médicaux, les expériences antérieures de prise antalgique, les préférences du patient et le risque de mésusage.

Tableau 2. Traitements médicamenteux indiqués en cas de lombalgie commune.

| | | Modalités | Grade |
|---|---|---|---|
| Première intention | Paracétamol | Peut être utile à visée symptomatique pour traiter la douleur. | AE |
| | AINS | Peuvent être proposés après évaluation de la balance bénéfice/risque en fonction des antécédents, pour la plus courte durée possible, à la dose efficace la plus faible. | A |
| Seconde intention | Opioïdes (a) | Le risque de mésusage doit être pris en compte (b). | B |
| | | Les opioïdes faibles peuvent être proposés avec ou sans association au paracétamol, à faible dose, en cas d'échec ou de contre-indication aux AINS, pour la plus courte durée possible. | B |
| | | Les opioïdes forts sont réservées aux lombalgies réfractaires aux prises en charge bien conduites (y compris programme de réadaptation pluridisciplinaire) pour la plus courte durée possible. | B |
| | Antidépresseurs (tricycliques ou IRSNa) (c) | Non indiqués en cas de poussée aiguë de lombalgie avec ou sans radiculalgie. | A |
| | | Peuvent être envisagés soit en cas de radiculalgie chronique à composante neuropathique (d), soit en cas de troubles anxio-dépressifs associés, en tenant compte de la balance bénéfice/risque. | B |
| | Gabapentinoïdes (c) | Non indiqués en cas de poussée aiguë de lombalgie avec ou sans radiculalgie. | A |
| | | Peuvent être envisagés en cas de radiculalgie chronique à composante neuropathique (d), en tenant compte de la balance bénéfice/risque. | B |

AINS : anti-inflammatoires non stéroïdiens ; IRSNa : antidépresseurs inhibiteurs de la recapture de la sérotonine et de la noradrénaline.

(a) Il est recommandé d'informer le patient du risque d'effets secondaires des opioïdes. Le maintien d'un traitement par opioïdes faibles ou forts doit être très régulièrement réévalué en fonction des bénéfices qui auront été préalablement établis avec le patient (AE).

(b) Il existe des outils pour détecter un risque de mésusage avant la première prescription (*Opioid Risk-Tool*) et avant un renouvellement (échelle POMI). En cas de risque de mésusage, une surveillance étroite du patient est conseillée (AE). En cas de mésusage avéré, une prise en charge conjointe avec un centre de la douleur ou d'addictologie est recommandée (AE).

(c) Il est recommandé d'informer le patient de leur mode d'action (effet différé) et des effets indésirables (AE).

(d) Score DN4 ou *pain detect*.

## Prises en charge envisageables sous conditions/non recommandées

### ▸ Prises en charge non médicamenteuses

Les **ultrasons** et les **tractions lombaires** ne sont pas recommandés (grade B).

Les **semelles orthopédiques** ne sont pas indiquées (grade B).

L'**acupuncture**, l'**acupression** et le ***dry needling*** (puncture sèche) n'ont pas démontré d'efficacité sur l'évolution de la lombalgie.

En l'absence d'étude de bonne qualité, il n'est pas possible de statuer sur l'efficacité de la **sophrologie**, de la **relaxation**, de la « **méditation pleine conscience** » ou de l'**hypnose**. Elles peuvent cependant être envisagées dans le cadre d'une combinaison multimodale associée à une prise en charge active du patient (AE).

Il est possible d'envisager le port d'une **ceinture lombaire** ou d'un **corset** sur une courte durée pour aider à la reprise d'activités (AE) bien qu'ils n'aient pas démontré d'efficacité sur l'évolution de la lombalgie.

En cas de douleurs avec une composante neuropathique, après échec des autres alternatives thérapeutiques (y compris une prise en charge multidisciplinaire), une **stimulation médullaire** peut se discuter en centre d'évaluation et traitement de la douleur (AE).

### ▸ Prises en charge médicamenteuses

En l'absence d'étude, il n'est pas possible de statuer sur l'intérêt du traitement par **Néfopam (AE)**, ni par **corticoïdes (AE)**.

Les **myorelaxants** ont une balance bénéfice/risque défavorable dans la lombalgie commune (AE).

Il n'y a pas d'indication à un traitement par **antibiotiques (grade B)**, ni par **vitamine D (grade B)**, ni par **patch de lidocaïne (AE)**, ni par **anti-TNF alpha (AE)**.

## Infiltrations rachidiennes

Il n'y a généralement pas d'indication à réaliser des infiltrations épidurales dans les lombalgies sans radiculalgie (grade C).

Une infiltration épidurale peut être envisagée pour une douleur radiculaire persistante et sévère malgré un traitement médical bien conduit (grade C), si possible après réalisation d'une imagerie en coupes, et dans le cadre d'une décision partagée avec le patient compte tenu des risques et de l'efficacité limitée des infiltrations.

En cas d'antécédent chirurgical, la voie d'abord doit se situer à distance de l'étage opéré ou par la voie du hiatus sacro-coccygien (AE).

En l'état actuel des produits disponibles en France, la voie foraminale est contre-indiquée (AE). Il n'est pas possible de formuler de recommandation claire sur l'usage des infiltrations facettaires intra-articulaires.

## Prise en charge chirurgicale

En cas d'échec de la prise en charge multidisciplinaire, un avis chirurgical peut être envisagé au cas par cas[4] (AE).

## Aspects de prévention secondaire

Il est recommandé aux personnes ayant présenté une lombalgie de pratiquer régulièrement une activité physique et/ou des exercices d'auto rééducation afin de diminuer le risque de récidive (grade B). Le choix de l'activité physique doit prendre en compte la préférence du patient (AE).

1. Haute Autorité de santé. Lombalgie chronique de l'adulte et chirurgie. Saint-Denis La Plaine: HAS; 2015. www.has-sante.fr/portail/upload/docs/application/pdf/2016-03/arg_pertinence_chir-lombalgie.pdf

## Messages clés

- Il est essentiel de délivrer une **information rassurante** quant au pronostic : dans 90 % des cas, la lombalgie commune évolue favorablement en moins de 4 à 6 semaines.
- En l'absence de drapeau rouge, il n'y a pas d'indication à réaliser une imagerie rachidienne dans le cas d'une poussée aiguë de lombalgie avec ou sans radiculalgie, compte-tenu de l'absence de corrélation systématique radio-clinique.
- **L'activité physique** est le traitement principal permettant une évolution favorable de la lombalgie et d'éviter une récidive.
- **Les patients à risque de chronicité doivent être identifiés précocement**, afin de réaliser de la kinésithérapie avec participation active du patient. En l'absence d'amélioration, **la prise en charge multidisciplinaire** inclut un médecin spécialiste du rachis et si nécessaire un médecin du travail.
- La prise en charge globale du patient, dite « **bio-psycho-sociale** », doit être **centrée sur le patient** : elle prend en compte le vécu du patient et le retentissement de sa douleur (dimensions physique, psychologique et socio-professionnelle). Elle s'appuie sur **une décision médicale partagée**.

## En savoir plus

**Campagne de l'Assurance maladie**

- Brochure « Je souffre de lombalgie : de quoi s'agit-il et que faire ?
  www.ameli.fr/medecin/exercice-liberal/memos/pathologies/lombalgie
- Mal de dos au travail : les employeurs mobilisés

  assurance-maladie.ameli.fr/qui-sommes-nous/action/campagnes-communication/mal-de-dos-au-travail
- Activ'Dos, l'appli pour prévenir votre mal de dos
  www.ameli.fr/assure/sante/themes/lombalgie-aigue/application-activ-dos

Grade des recommandations

| A | B | C | AE |
|---|---|---|---|
| Preuve scientifique établie | Présomption scientifique | Faible niveau de preuve | Accord d'experts |

# Lombalgie aigue

| Description de la situation clinique | |
|---|---|
| **Nom** | Lombalgie aiguë ; lombo-radiculalgie mécanique |
| **Spécialité** | Appareil musculo-squelettique |
| **Date de validation médicale** | 1 1 2013 |
| **Description** | |

| Description d'examen | | | | | |
|---|---|---|---|---|---|
| **Nom** | Radiographie du rachis lombo-sacré | | | | |
| **Recommandation** | Indiqué seulement dans des cas particuliers | | | | |
| **Grade** | *A* | *B* | C | | *AE* |
| **Dose** | *0* | *I* | II | *III* | *IV* |
| **Description** | Les douleurs lombaires aiguës sont généralement liées une pathologie qui ne peut être diagnostiquée sur une radiographie simple (exception faite du tassement ostéoporotique). Une radiographie simple normale peut être faussement rassurante. En dehors de la recherche d'une lombalgie dite symptomatique ou urgente, il n'y a pas lieu de demander d'imagerie dans les premières semaines d'évolution, sauf quandles modalités du traitement choisi (manipulation et infiltration) exigent d'éliminer une lombalgie spécifique et de rechercher l'étiologie précise des douleurs. | | | | |

| Description d'examen | | | | | |
|---|---|---|---|---|---|
| **Nom** | IRM du rachis lombo-sacré | | | | |
| **Recommandation** | Non indiqué initialement | | | | |
| **Grade** | *A* | B | *C* | | *AE* |
| **Dose** | 0 | *I* | *II* | *II*<br>*I* | *IV* |
| **Description** | En cas d'échec du traitement médical, la mise en évidence d'une étiologie mécanique (hernie discale, arthrose ...) nécessite une IRM ou un scanner.<br>L'IRM, non irradiante, plus sensible, avec un champde visualisation plus large et qui explore l'espace sous-arachnoïdien, est préférable.<br>IRM ou TDM sont nécessaires avant toute intervention chirurgicale ou radioguidée (infiltrationépidurale par exemple).<br>Les récidives douloureuses postopératoires sont dudomaine du spécialiste et requièrent en général uneIRM. | | | | |

| Description d'examen | | | | | |
|---|---|---|---|---|---|
| **Nom** | Scanner du rachis lombo-sacré | | | | |
| **Recommandation** | Non indiqué initialement | | | | |
| **Grade** | *A* | B | *C* | | *AE* |
| **Dose** | *0* | *I* | *II* | II<br>I | *IV* |
| **Description** | En cas d'échec du traitement médical, la mise en évidence d'une étiologie mécanique (hernie discale, arthrose ...) nécessite une IRM ou un scanner.<br>L'IRM, non irradiante, plus sensible, avec un champde visualisation plus large et qui explore l'espace sous-arachnoïdien, est préférable.<br>IRM ou TDM sont nécessaires avant toute intervention chirurgicale ou radioguidée (infiltrationépidurale par exemple). | | | | |

| | |
|---|---|
| | Les récidives douloureuses postopératoires sont dudomaine du spécialiste et requièrent en général uneIRM. |

# Lombalgie contexte particulier

| Description de la situation clinique | |
|---|---|
| **Nom** | Lombalgie dans un contexte particulier ou éventuellement assortiede signes de gravité comme : début < 20, > 55 ans, syndrome de laqueue de cheval, déficit sensitif ou moteur des membres inférieurs,antécédents de cancer, VIH, perte de poids, usage de drogue par voie intraveineuse, corticothérapie, douleurs inflammatoires |
| **Spécialité** | Appareil musculo-squelettique |
| **Date de validation médicale** | 1 1 2013 |
| **Description** | |

| Description d'examen | | | | | |
|---|---|---|---|---|---|
| **Nom** | IRM du rachis lombo-sacré | | | | |
| **Recommandation** | Indiqué | | | | |
| **Grade** | *A* | B | *C* | | *AE* |
| **Dose** | 0 | *I* | *II* | *III* | *IV* |

| | |
|---|---|
| **Description** | Ces cas relèvent d'un avis spécialisé rapide que le recours à l'imagerie ne doit pas retarder. Des clichéssimples normaux peuvent être faussement rassurants.<br><br>L'IRM est généralement l'examen le plus efficace. La scintigraphie du squelette peut aussi être utilisée pour détecter d'éventuelles atteintes osseuses, dans<br><br>le cas de douleurs chroniques ou lorsqu'une infectionest suspectée.<br><br>Du fait de la meilleure résolution des images, la TEP/TDM du squelette au fluorure (18F) ou au FDGest préférable à la scintigraphie. La TEP/TDM est indiquée si suspicion d'infection, en cas de persistance des douleurs lombaires après chirurgie [B]. |

| Description d'examen | | | | | |
|---|---|---|---|---|---|
| **Nom** | Scintigraphie du squelette | | | | |
| **Recommandation** | Indiqué | | | | |
| **Grade** | *A* | B | *C* | | *AE* |
| **Dose** | *0* | *I* | II | *II I* | *IV* |
| **Description** | Ces cas relèvent d'un avis spécialisé rapide que le recours à l'imagerie ne doit pas retarder. Des clichéssimples normaux peuvent être faussement rassurants.<br>L'IRM est généralement l'examen le plus efficace. La scintigraphie du squelette peut aussi être utilisée pour détecter d'éventuelles atteintes osseuses, dans<br>le cas de douleurs chroniques ou lorsqu'une infectionest suspectée.<br>Du fait de la meilleure résolution des images, la TEP/TDM du squelette au fluorure (18F) ou au FDGest préférable à la scintigraphie. La TEP/TDM est indiquée si suspicion d'infection, en cas de persistance des douleurs lombaires après chirurgie [B]. | | | | |

| Description d'examen | | | | | |
|---|---|---|---|---|---|
| **Nom** | TEP du squelette et/ou au FDG | | | | |
| **Recommandation** | Indiqué | | | | |
| **Grade** | *A* | B | *C* | | *AE* |
| **Dose** | *0* | *I* | *II* | *II I* | IV |
| **Description** | Du fait de la meilleure résolution des images, la TEP/TDM du squelette au fluorure (18F) ou au FDGest préférable à la scintigraphie. La TEP/TDM au FDG est indiquée si suspicion d'infection ou en cas de persistance des douleurs lombaires après chirurgie [B]. | | | | |

# RADIOGRAPHIE

# OS Fiche 25 – Lombalgies et lomboradiculalgies : radiographie

## *OBJECTIF*

Recherche :

- D'anomalies de la statique pelvirachidienne.
- De sténose canalaire constitutionnelle et/ou acquise.
- De discopathies, d'arthropathies zygapophysaires.
- D'anomalies morphologiques ou structurelle des vertèbres ou du sacrum.

## *TECHNIQUE*

Grand foyer, distance foyer-film 1 m 10, grille antidiffusante.

### *Incidences de base*

#### *Rachis lombaire de face*

Quoique certains préfèrent une incidence localisée, la plupart des auteurs préconisent la classique incidence de De Sèze, encore appelée dorsolombopelvifémorale : patient debout, en appui bipodal symétrique, ventre contre le plan de la table, bras le long du corps. Rayon directeur horizontal, centré dans le plan sagittal médian, deux travers de doigts au-dessus des crêtes iliaques. Le rayon aborde donc la lordose lombaire par sa concavité postérieure. Cliché 36 × 43 cm peu ou pas diaphragmé latéralement.

Critères de réussite : visualisation de la charnière dorsolombaire aux têtes fémorales, symétrie des épineuses par rapport aux pédicules, bonne visualisation des articulations sacro-iliaques.

#### *Radiographie du rachis lombaire de profil*

- Patient debout de profil, en appui symétrique, talons légèrement écartés, bras croisés en avant du corps. En cas de scoliose, même discrète (diagnostiquée sur le cliché de face ou constatée cliniquement), positionner le patient de façon à ce que le rayon aborde la cour- bure par sa concavité.
- Critères de réussite : visualisation des cinq vertèbres lombaires, des dernières vertèbres tho- raciques et des premières vertèbres sacrées, bon dégagement des espaces intervertébraux.

#### *Charnière lombosacrée de face en oblique ascendante*

- Patient debout, ou couché en décubitus si l'inclinaison du disque L5-S1 est trop importante. Rayon incliné en direction caudocrâniale de 30° environ, centré au milieu de la ligne joignant les épines iliaques antérosupérieures.
- Critères de réussite : bon dégagement du disque L5/S1, avec les bords antérieur et postérieur du plateau inférieur de L5 superposés.

D'autres incidences sont parfois utiles, sans être systématiques, réalisées le cas échéant en fonction de la clinique ou des données des clichés initiaux :

### *Profil localisé sur la région lombosacrée*

Si cette région est sous-exposée sur le cliché de profil en raison d'un bassin large, il peut être utile d'effectuer un cliché complémentaire localisé.

Face centrée sur le rachis, en décubitus ou en procubitus.

### *Incidences obliques du rachis lombaire*

Elles peuvent être indiquées en cas de doute sur une lyse isthmique sur le cliché de profil et le cliché en oblique ascendante, ou pour mieux étudier une arthrose zygapophysaire.

Le patient est placé en procubitus OAD puis OAG à 45° (ceinture scapulaire et pelvienne dans le même plan), un bras le long du corps et l'autre relevé au-dessus de la tête. Rayon vertical centré deux travers de doigts au-dessus des crêtes iliaques et deux travers de doigt en avant des épineuses

*Clichés localisés* sur une vertèbre suspecte cliniquement ou radiologiquement sur les premiers clichés. Le patient est couché en décubitus dorsal, éventuellement avec une compression pour améliorer la qualité du cliché.

*Des incidences dynamiques* du rachis lombaire sont parfois nécessaires : de profil (flexion en position assise (Fig 1a), extension en position debout, fesses calées par un support, membres inférieurs tendus) (Fig 1b) en cas de suspicion d'instabilité, ou de face (« bendings » dans le cadre de l'exploration d'une scoliose). Certains réalisent les clichés de profil en flexion en décubitus latéral.

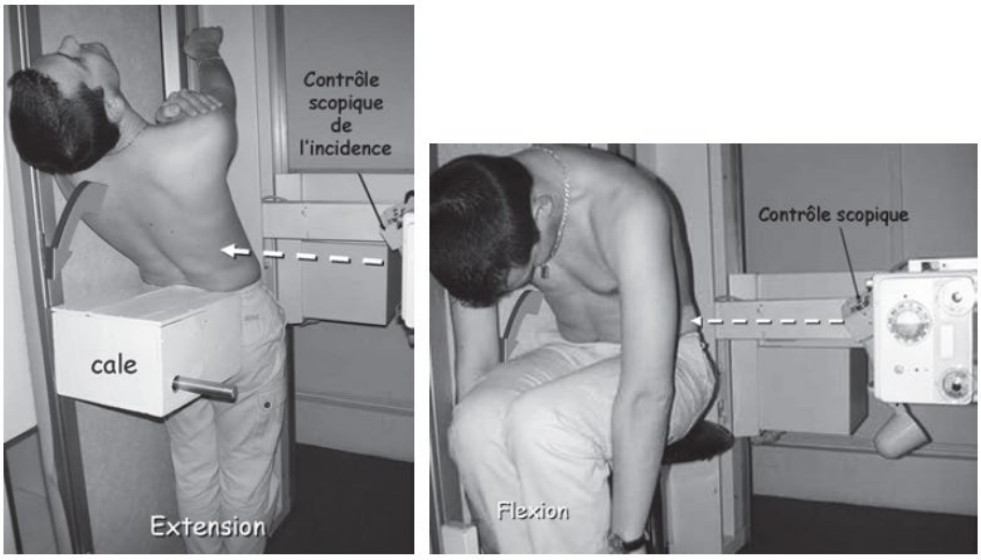


***Fig 1.*** *Positions pour les clichés dynamiques du rachis lombaire en flexion (a) et en extension (b). Il est indispensable que le patient soit assis pour la flexion et debout pour l'extension. Remarquer la cale qui empêche le recul des fesses et le contrôle scopique des incidences qui permet d'obtenir un profil parfait, exploitable pour les mesures.*

### *Méthode de lecture et compte rendu*

Rechercher :

- Des anomalies de statique du rachis dans le plan frontal, dans le plan sagittal et dans le plan axial (rotation). Les quantifier au besoin.
- Des glissements vertébraux = olisthésis (antérolisthésis, rétrolisthésis, latérolisthésis).
- Des discopathies, des anomalies de forme et de texture des vertèbres, des anomalies de l'arc neural et des articulations zygapophysaires.
- Une sténose constitutionnelle ou acquise.
- Des anomalies du sacrum, des articulations sacro-iliaques de la zone explorée du bassin et des hanches.
- Des anomalies des parties molles périrachidiennes ou pelviennes…

Dosimétrie (cf. fiche page 37).

# OS Fiche 27 – Lombalgies inflammatoires : radiographie

## *OBJECTIF*

Compte tenu de la clinique (et/ou du bilan biologique), le but de l'examen est de rechercher

ou d'éliminer une spondylodiscite ou un rhumatisme inflammatoire débutant.

## *TECHNIQUE*

C'est la même que pour des lombalgies mécaniques (cf. Fiche OS-25, Lombalgies et lomboradiculalgies : radiographie, page 403).

Des clichés centrés sur les articulations sacro-iliaques (recherche de sacro-iliite) et sur la jonction thoracolombaire (recherche de syndesmophytes) sont souvent utiles.

## *METHODE DE LECTURE ET COMPTE RENDU*

- Analyse :
  - hauteur des disques, plateaux vertébraux,
  - trame osseuse et vertèbres (en particulier du bord antérieur des corps vertébraux à la recherche d'enthésophytes),
  - parties molles périrachidiennes,
  - recherche de pincement, d'élargissement des interlignes articulaires sacro-iliaques, d'érosions, de condensation ou d'aspect flou de l'os souschondral, de syndesmophytes rachidiens…
- Dosimétrie (cf. fiche page 37).

# OS Fiche 28 – Douleur sacrococcygienne : radiographie

## *OBJECTIF*

Rechercher une anomalie de la morphologie ou de la structure du sacrum ou du coccyx.

## *TECHNIQUE*

Dans la mesure du possible les radiographies sont réalisées sur table télécommandée, avec contrôle radioscopique a minima des incidences. Grand foyer, distance foyer-film 1 m 10, grille antidiffusante.

### *Incidences de base*

#### *Incidence de face antéropostérieure du sacrum et du coccyx*

Patient en décubitus dorsal. Rayon directeur incliné en direction caudocraniale pour dégager le sacrum de la symphyse, centré sur la ligne médiane à 2 travers de doigts au-dessus de la ligne joignant les deux épines iliaques antérosupérieures, sous compression. Cette incidence **peut être remplacée par une incidence de face postéroantérieure** du sacrum et du coccyx, qui permet de diminuer les superpositions digestives et d'améliorer la qualité, en particulier chez les patients présentant un surpoids, mais en éloignant les structures explorées de la cassette. Le patient est en procubitus, avec un ballon de compression sous le ventre. Le rayon directeur est vertical.

#### *Incidence du sacrum de profil*

Patient en décubitus latéral, cuisses fléchies, plan sagittal médian parallèle à la table. Rayon directeur vertical centré trois travers de doigt au-dessus et en avant de l'angle sacrococcygien, c'est-à-dire au sommet du pli interfessier. Un filtre égalisateur est parfois utile.

**En cas de coccygodynie**, d'autres incidences de profil sont parfois utiles pour rechercher une mobilité anormale du coccyx, ou de la jonction sacrococcygienne : profils debout, en position assise et en position couchée.

## *METHODE DE LECTURE ET COMPTE RENDU*

- Analyse :
  - de la structure osseuse du sacrum, des articulations sacro-iliaques et des foramens sacrés(notamment les lignes arcuales),
  - de la position des pièces coccygiennes par rapport au sacrum dans le plan frontal et sagittal, éventuellement en fonction la position du patient,
  - ne pas hésiter à proposer une imagerie en coupe en cas de doute clinique ou radiologique.
- Dosimétrie (cf. fiche page 37).

# IMAGERIE EN COUPS IRM-SCANNER

# OS Fiche 59 – Lomboradiculalgies : IRM

## *INTRODUCTION*

Le diagnostic de lomboradiculalgie par hernie discale ou dans le cadre d'un canal lombaire étroit constitutionnel ou acquis est avant tout clinique.

Les examens d'imagerie scanner ou IRM ne doivent être prescrits que dans le bilan précédant la réalisation d'un traitement local. Ils ne sont envisagés qu'après échec du traitement médical initial.

Un scanner ou mieux une IRM du rachis lombaire doivent être demandés précocement en cas de doute sur l'origine discale des radiculalgies. Une IRM est à réaliser en urgence en cas de sciatique hyperalgique, sciatique paralysante ou de syndrome de la queue de cheval.

## *TECHNIQUE*

Pas de préparation pour les lombosciatiques communes.

S'assurer de l'absence de contre-indication à l'IRM (cf. fiche page 55) et à l'injection de gadolinium (cf. fiche CIRTACI page 57).

Pose d'une voie veineuse pour une injection de produit de contraste en cas de suspicion de sciatique symptomatique ou de récidive herniaire.

Patient en décubitus dorsal avec éventuellement les genoux légèrement fléchis, calés par un coussin, pour son confort et sa stabilité.

L'exploration porte sur la totalité du rachis lombaire et s'étend jusqu'au sacrum. Elle comporte 3 séquences de base :

- Sagittal T1.
- Sagittal SE rapide T2 avec ou sans saturation du signal de la graisse.
- Axial SE rapide T2 avec ou sans saturation du signal de la graisse. Les coupes axiales sont réalisées dans le plan des disques incriminés. En pondération T2, le TE doit être supérieur à 45 ms. L'épaisseur des coupes est au plus de 4 mm. La compensation de flux permet de limiter les artefacts de pulsation du LCS.

Certains effectuent une acquisition complémentaire frontale en SE rapide T2 avec saturation du signal de la graisse (ou en STIR) et un grand champ d'exploration (« De Sèze magné- tique »), qui offre une vision complémentaire globale des structures ostéo-articulaires du bassin et du rachis.

La réalisation de coupes pondérées T1 après injection de gadolinium (sans ou avec saturation du signal de la graisse) est nécessaire en cas de suspicion de récidive herniaire après une cure chirurgicale ou en cas de sciatique symptomatique. En cas d'injection, pour juger d'une éventuelle prise de contraste, il faut pouvoir comparer les mêmes coupes axiales et/ou sagittales en T1 sans puis avec contraste, ou faire des coupes T1 avec contraste et saturation de la graisse.

Les séquences myélographiques sont rarement utiles dans cette indication.

## *METHODE DE LECTURE ET COMPTE RENDU*

Il est important de préciser la façon de numéroter les disques de façon à éviter toute ambiguïté. De façon générale, le dernier étage mobile est appelé L5-S1 mais il est

préférable de vérifier sur les radiographies standard s'il n'existe pas une anomalie transitionnelle, en particulier en cas de discordance entre le niveau de l'atteinte et la radiculalgie (en cas de doute, préciser de manière non ambiguë la façon dont on nomme les étages). Préciser nettement le côté droit et gauche sur les coupes sagittales.

Le compte rendu apporte les précisions suivantes :

- Localisation, taille et caractères d'une éventuelle hernie.
- Corrélation entre la hernie et la symptomatologie.
- Importances des phénomènes dégénératifs et inflammatoires.
- Localisation et extension d'une éventuelle étroitesse canalaire (centrale, latérale, foraminale), facteurs responsables de l'étroitesse.
- Etat des vertèbres (ostéoporose, fracture, tumeur).
- Etat du cône terminal.
- Etat des muscles paraspinaux.
- Autres anomalies (sacrum, sacro-iliaques, hanches...).

# OS Fiche 60 – Lomboradiculalgies : Scanner

## *INTRODUCTION*

Le diagnostic de lomboradiculalgie par hernie discale ou dans le cadre d'un canal lombaire étroit constitutionnel ou acquis est avant tout clinique. Les examens d'imagerie scanner ou IRM ne doivent être prescrits que dans le bilan précédant la réalisation d'un traitement local. Ils ne sont envisagés qu'après échec du traitement médical initial.

Un scanner ou mieux une IRM du rachis lombaire sont demandés précocement en cas de doute sur l'origine discale des radiculalgies. Le scanner est réalisé en urgence en cas de sciatique hyperalgique ou sciatique paralysante, mais un syndrome de la queue de cheval impose une IRM.

## *TECHNIQUE*

Pas de préparation pour les lombosciatiques communes.

Une injection de produit de contraste est de plus en plus rare. En cas de suspicion de sciatique symptomatique ou pour différencier une récidive herniaire d'une cicatrice épidurale, on préfère de plus en plus l'IRM.

Cependant, le scanner avec injection demeure une alternative lorsque l'IRM est contre-indiquée ou difficile d'accès (dans ce cas cf. fiche CIRTACI page 57) et que le bénéfice attendu est supérieur au risque. L'injection est inutile si le patient a été opéré d'un canal lombaire étroit.

Le patient est en décubitus dorsal avec éventuellement les genoux légèrement fléchis, calés sur un coussin, pour assurer son confort et sa stabilité.

L'acquisition est réalisée sans incliner le statif. Elle démarre en T12 et s'étend au moins à la partie crâniale du sacrum, en incluant les articulations sacro-iliaques dans le champ de vue.

L'acquisition est réalisée avec une collimation de l'ordre du millimètre, permettant la reconstruction de coupes de l'ordre du millimètre, chevauchées, avec un petit champ, un filtre os et un filtre standard.

Le post-traitement inclut la reconstruction d'une vingtaine de coupes axiales obliques par étage, parallèles à chaque disque potentiellement en cause, couvrant des pédicules de la vertèbre susjacente à ceux de la vertèbre sousjacente (Fig 1) (en remontant haut sur le rachis lombaire, jusqu'en L1/L2) avec une épaisseur de l'ordre de quelques millimètres (2 à 4), à fenêtre de l'os et des parties molles, complétées par des reconstructions sagittales et éventuellement frontales.

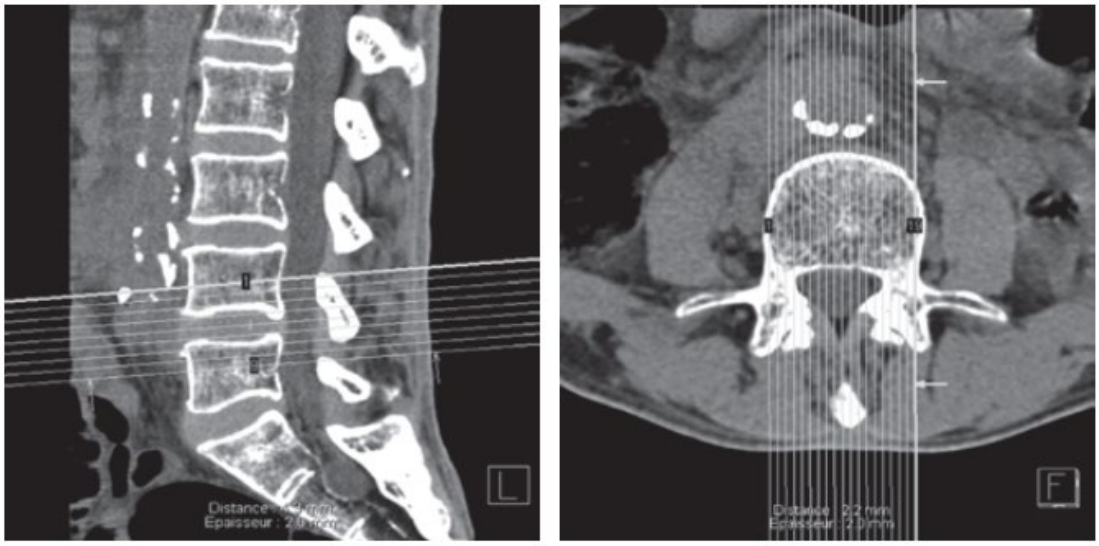

*Fig 1. Emplacement des reconstruction axiales et sagittales*

## METHODE DE LECTURE ET COMPTE RENDU

Il importe de préciser la façon de numéroter les disques, de façon à éviter toute ambiguïté. De façon générale, le premier étage mobile est appelé L5-S1, mais il est préférable de vérifier sur les radiographies standard s'il n'existe pas une anomalie transitionnelle, en particulier en cas de discordance entre le niveau de l'atteinte et la radiculalgie. En cas de doute, préciser clairement la façon dont on nomme le premier étage mobile.

Inclure un topogramme avec les lignes repères sur chaque planche de reconstruction, ou surchaque image, de façon à éliminer tout risque d'erreur d'étage.

Le compte rendu apporte les précisions suivantes :

- Localisation, taille et caractéristiques d'une éventuelle hernie.
- Corrélation entre la hernie et la symptomatologie.
- Importances des phénomènes dégénératifs.
- Localisation et extension d'une éventuelle étroitesse canalaire (centrale, latérale, forami- nale), facteurs responsables de l'étroitesse.
- Etat des vertèbres (ostéoporose, fracture, tumeur).
- Etat des muscles paraspinaux.
- Autres anomalies (sacrum, sacro-iliaques...).
- Dosimétrie (cf. fiche page 37).

# OS Fiche 61 – Suspicion de spondylodiscite : scanner et IRM

## *INTRODUCTION*

Le diagnostic d'une spondylodiscite repose essentiellement sur l'IRM où les anomalies sont plus précoces et plus spécifiques qu'au scanner. Néanmoins, le scanner peut être utile pour préciser les lésions osseuses. Il représente le meilleur outil de guidage d'une ponction à visée diagnostique ou d'un drainage d'abcès paravertébral.

## *TECHNIQUE*

### *IRM*

- Pose d'une voie veineuse.
- S'assurer de l'absence de contre-indication à l'IRM (cf. fiche page 55) et à l'injection de gadolinium (cf. fiche CIRTACI page 57).
- Patient confortablement installé en décubitus sur l'antenne rachis.
- L'exploration porte sur la totalité du segment rachidien incriminé, voire la totalité du rachis en cas de possibilité d'atteinte multiple (tuberculose) en s'arrangeant pour couvrir au moins une extrémité du rachis, de façon à pouvoir situer exactement le niveau anormal.
- Elle comporte 4 séquences de base :
    - coupes sagittales T1,
    - coupes sagittales SE rapide T2 avec ou sans saturation du signal de la graisse avec un TE suffisant, supérieur à 45 ms,
    - coupes sagittales T1 après injection de gadolinium et saturation du signal de la graisse,
    - coupes axiales T1 après injection de gadolinium et saturation du signal de la graisse. Les coupes axiales sont réalisées dans le plan des disques incriminés.
- L'épaisseur des coupes est au plus de 4 mm. La compensation de flux permet de limiter lesartefacts de pulsation du LCR.

### *TDM*

Habituellement, de nos jours, le scanner vient en complément d'une IRM. Il est alors réalisé sans injection. Si, quelle qu'en soit la raison, il n'y a pas eu d'IRM, mettre en place une voie veineuse pour injection de produit de contraste iodé (cf. fiche CIRTACI page 57).

L'acquisition est réalisée sans incliner le statif. Elle porte sur tout le segment rachidien incriminé, voire la totalité du rachis en cas de possibilité d'atteinte multiple (tuberculose). Inclure au moins une extrémité du rachis dans l'acquisition pour situer avec précision les lésions.

L'acquisition est réalisée avec une collimation de l'ordre du millimètre permettant la reconstruction de coupes de l'ordre du millimètre, chevauchées, avec un petit champ, un filtre os et un filtre standard.

Le post-traitement inclut la reconstruction de coupes axiales obliques dans le plan de chaque disque, dans le plan sagittal et éventuellement dans le plan frontal, sufisamment fines (1 à 3 mm).

En cas de suspicion de tuberculose, l'acquisition à l'étage thoracique permet des reconstructions utilisables à la fois pour l'étude du rachis et celle du thorax.

En cas de doute entre une discopathie et une spondylodiscite, la présence de gaz intradiscal permet d'orienter vers une atteinte dégénérative. La réalisation d'une acquisition complémentaire après quelques minutes d'hyperextension facilite la détection de gaz intradiscal.

## *METHODE DE LECTURE ET COMPTE RENDU*

Le compte rendu apporte les précisions suivantes : étages de la spondylodiscite ; Importance de la destruction osseuse ; importance de l'atteinte épidurale ; localisation et taille des abcès ; autres anomalies.

Dosimétrie éventuelle (cf. fiche page 37).

# OS Fiche 62 – Rachis. Tassement vertébral non traumatique : scanner et IRM

## *INTRODUCTION*

Une exploration TDM ou/et IRM est indiquée en cas de doute sur la nature mécanique ou tumorale d'un tassement vertébral sur la radiographie standard. L'IRM est l'examen de choix mais en cas de doute diagnostique persistant, l'exploration combinée est utile.

Un bilan radiographique doit comporter au minimum des clichés du rachis thoracolombaire de face et de profil.

## *TECHNIQUE*

### *IRM*

- Pose d'une voie veineuse.
- S'assurer de l'absence de contre-indication à l'IRM (cf. fiche page 55) et à l'injection de gadolinium (cf. fiche CIRTACI page 57).
- Patient en décubitus dorsal sur l'antenne rachis.
- Se centrer sur le tassement suspect mais, au moindre doute de pathologie tumorale, ne pas hésiter à étudier largement le rachis thoracolombaire, à la recherche d'autres lésions éventuelles.
- Coupes sagittales SE T1 et en SE rapide T2 avec ou sans suppression de graisse, de 4 mm d'épaisseur au plus.
- En cas de doute entre un tassement bénin ou malin, ou pour rechercher une atteinte épidurale, une injection de gadolinium est nécessaire :
    - coupes sagittale T1 avec et/ou sans saturation de la graisse,
    - coupes axiales complémentaires centrées sur le tassement, de préférence en SE T1 après saturation de la graisse et injection de gadolinium.
- Une séquence complémentaire de diffusion pourrait aider au diagnostic.

### *Scanner*

- Acquisition volumique axiale avec coupes natives de moins de 1 mm.
- Reconstruction dans les trois plans de l'espace, en filtre dur et mou, avec un incrément de reconstruction de l'ordre de 0,5 mm.
- Une injection intraveineuse de produit de contraste n'est pas obligatoire si une IRM complémentaire avec injection est réalisée. Si une injection est décidée, cf. fiche CIRTACI page 57.
- La présence de gaz intracorporéal oriente vers un tassement bénin. Une acquisition complémentaire après quelques minutes d'hyperlordose facilite sa détection.

## *METHODE DE LECTURE ET COMPTE RENDU*

Le compte rendu apporte les précisions suivantes : topographie des lésions; aspect bénin, malin ou douteux ; état du mur et de l'arc postérieurs, extension intracanalaire ; lésions associées.

Dosimétrie si scanner (cf. fiche page 37).

# OS Fiche 64 – Tumeur rachidienne : scanner et IRM

## *INTRODUCTION*

Les métastases représentent la pathologie tumorale la plus fréquente du rachis. Lorsqu'elles sont suspectées, l'exploration doit être large et comprendre idéalement la totalité du rachis afin d'identifier toutes les lésions, renforcer le diagnostic de maladie métastatique et déterminer la taille du champ d'une éventuelle radiothérapie. La pathologie tumorale primitive est rare au rachis. L'IRM est l'exploration la plus adaptée dans cette indication, mais pourra être complétée par une TDM centrée en vue d'améliorer la caractérisation lésionnelle.

Il est nécessaire de disposer au minimum d'un bilan radiographique de face et de profil du segment rachidien atteint.

## *TECHNIQUE*

### *IRM*

Aucune préparation, car l'injection n'est pas systématique. Elle ne se décide éventuellement qu'en cours d'examen.

S'assurer de l'absence de contre-indication à l'IRM (cf. fiche page 55) et à l'injection de gadolinium (cf. fiche CIRTACI page 57).

Patient en décubitus dorsal sur l'antenne rachis.

En cas de tumeur d'allure primitive et unique, une exploration centrée est suffisante. En cas de lésions a priori secondaires, une exploration de la totalité du rachis est nécessaire. Idéalement, les acquisitions se font dans le plan sagittal avec un nombre de coupes, une épaisseur et un champ de vue identique afin de permettre une fusion des acquisitions pour obtenir une vue sagittale de la totalité du rachis.

Coupes sagittales identiques pondérées en T1 et en T2 (STIR ou SE rapide avec saturation du signal de la graisse), de 4 mm d'épaisseur.

Des séquences injectées sont indiquées lorsqu'il existe un doute diagnostique ou en cas d'extension intracanalaire. Elles comportent :

- Des coupes sagittales en SE T1 avec ou sans saturation du signal de la graisse.
- Des coupes axiales complémentaires centrées sur la ou les lésions tumorales d'allure compressive pour les éléments nerveux en pondération T1 sans et avec injection de Gadolinium et, éventuellement, en T2.

### *Scanner*

Acquisition volumique axiale centrée sur la vertèbre tumorale et les vertèbres adjacentes. Coupes natives submillimétriques, reconstruction en filtre dur et mou, dans les 3 plans.

Une injection intraveineuse de produit de contraste n'est pas nécessaire si une IRM a écarté

tout envahissement intracanalaire ou, le cas échéant, en a déjà fait le bilan. Si une injection est décidée (cf. fiche CIRTACI page 57).

## *COMPTE RENDU*

Il apporte les précisions suivantes : siège et l'étendue des lésions ; retentissement neurologique, caractérisation de la lésion si possible.

Si scanner : Dosimétrie (cf. fiche page 37).

# EOS

# OS Fiche 29 – Tumeur rachidienne : scanner et IRM

## *OBJECTIF*

Analyser la statique du rachis et du bassin.

## *TECHNIQUE*

En fonction du contexte (bilan initial, bilan préopératoire, suivi d'un trouble statique, suivi postopératoire...) le bilan sera plus ou moins complet. Il comprend d'habitude au moins une téléradiographie (appelée aussi « full-spine ») de face, souvent de profil. Dans le cas du suivi d'une scoliose, une seule téléradiographie de face est en général suffisante.

Ces clichés peuvent être, à la demande, complétés par des téléradiographies de face en décubitus, en décubitus sous traction (bilan préopératoire de scoliose), de profil en position assise (pour étudier les rapports pelvirachidiens), ou en décubitus sur billot (pour apprécier la réductibilité d'une cyphose...), par des clichés centrés, des clichés dynamiques de profil en flexion/extension (recherche d'une instabilité) ou de face en inclinaison latérale droite et gauche (traditionnellement appelés « bendings », dans le cadre du bilan préopératoire d'une scoliose).

- Pour les téléradiographies :
  - cassette avec grille incorporée 30 × 90 cm ou 30 × 120 cm, tube grand foyer 2 à 2,5 m. Utilisation de filtres égalisateurs,
  - ou dispositif digitalisé avec mouvement du tube intégré,
  - ou système EOS (système à très basse dose, encore peu diffusé...).
- Pour les clichés simples : table télécommandée ordinaire.

### *Téléradiographie du rachis de face (« full spine »)*

Patient debout, en appui symétrique pieds nus, membres inférieurs tendus (point à vérifier soigneusement), bras le long du corps, soit en incidence antéropostérieure, dos contre la table ou la plaque, soit en incidence postéro-antérieure, bras derrière la cassette (Fig 1) ; rayon horizontal, centré sur l'appendice xyphoïde, ce qui correspond à T9 - T10.

- Dans le but de limiter l'irradiation, en particulier si le patient est jeune :
  - mettre en place une protection testiculaire plombée chez les hommes,
  - chez la patiente de sexe féminin, il est souhaitable de mettre en place une protection plombée des seins, et si possible des ovaires en sachant que celle-ci est susceptible d'occulter les repères rachidiens ou pelviens, en fonction de l'importance de la scoliose. Bien que cette protection soit possible en incidence postéro-antérieure, elle est plus facile à placer en incidence antéropostérieure (Fig 2). Lors d'un premier cliché, on peut discuter de l'opportunité de la protection plombée afin d'obtenir une bonne vision globale du squelette.

Critères de réussite : bonne visualisation du rachis en totalité, du crâne à l'extrémité supérieure des fémurs.

- Principales mesures à effectuer sur une radiographie de face :
  - mesure de l'angle de Cobb d'une déviation scoliotique : l'angle de Cobb est l'angle formé par le segment de droite tangent au plateau crânial de la vertèbre crâniale limite et le segment de droite tangent au plateau caudal de la vertèbre caudale limite de la scoliose (les vertèbres limites ne comportent en principe pas de rotation et sont les plus inclinées sur l'horizontale) (Fig 3),
  - appréciation de l'équilibre frontal du bassin (repérage de deux points symétriques, par exemple les têtes fémorales) par rapport à l'horizontale,
  - mesure de la rotation de la vertèbre sommet (il existe plusieurs méthodes, la plus utilisée étant celle de Nash et Moe (Fig 4),
  - mesure de la maturation squelettique au bassin (test de Risser) chez les adolescents
  - (Fig 5).

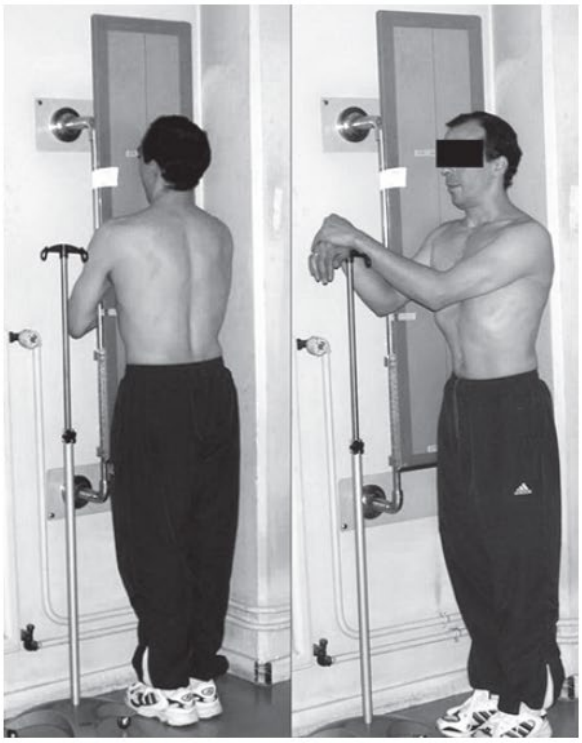

***Fig 1.*** *Position du patient pour une téléradiographie de face et de profil. Bien que la photographie du modèle ne le fasse pas apparaître, la position pieds nus est la règle !*

***Fig 2.*** *Téléradiographie de face chez une jeune femme. Remarquer la protection plombée des seins. Celle des ovaires, plus difficile à mettre en place, doit se discuter, notamment lors des contrôles.*

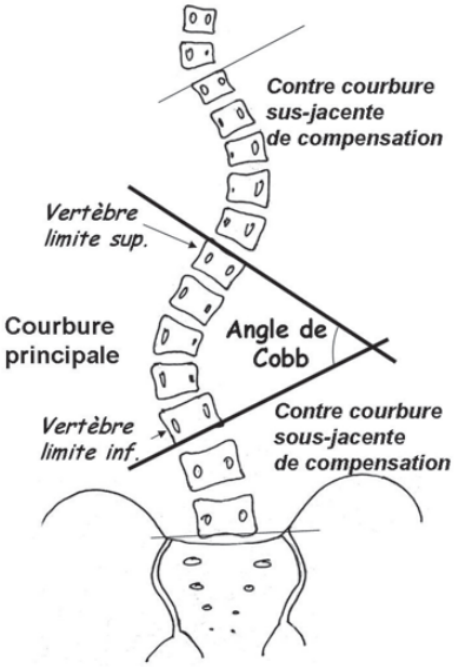


***Fig 3.*** *Scoliose et mesure de l'angle de Cobb.*

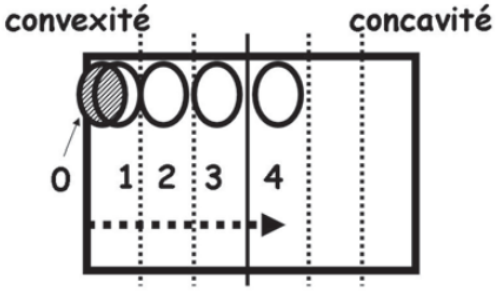


***Fig 4.*** *Méthode de Nash et Moe pour la mesure de la rotation vertébrale*

*La méthode est basée sur l'appréciation de la position du pédicule de la vertèbre sommet de la scoliose du côté convexe (la vertèbre sommet est la plus horizontale, celle qui a la plus grande rotation) en fonction de sa projection sur le corps vertébral correspondant. On divise ce corps vertébral verticalement en six zones. Il y a 4 stades de rotation. 0 : pédicules symétriques et équidistants ; 1 : le pédicule de la concavité tend à disparaître. 2 : le pédicule de la convexité se projette dans la zone 2 ; 3 : le pédicule de la convexité atteint la ligne médiane ; 4 : le pédicule de la convexité franchit la ligne médiane.*

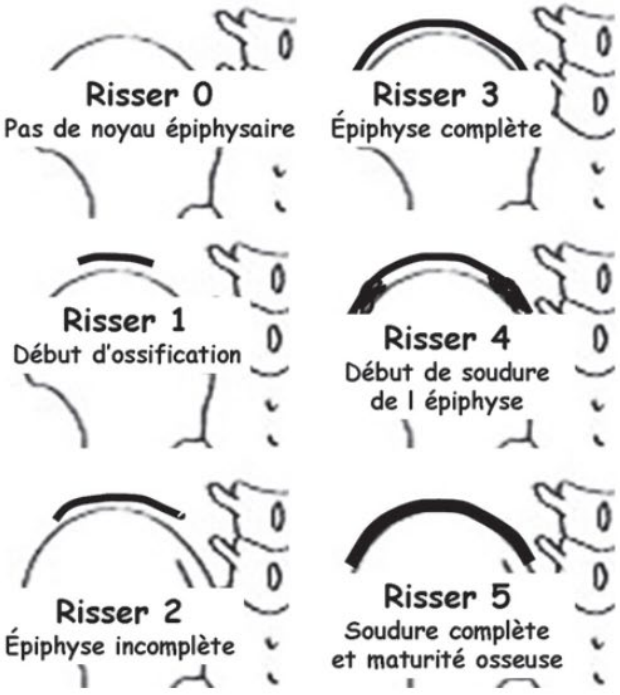


***Fig 5.*** *Test de Risser.*
*Il est basé sur le degré de maturation de l'épiphyse iliaque.*

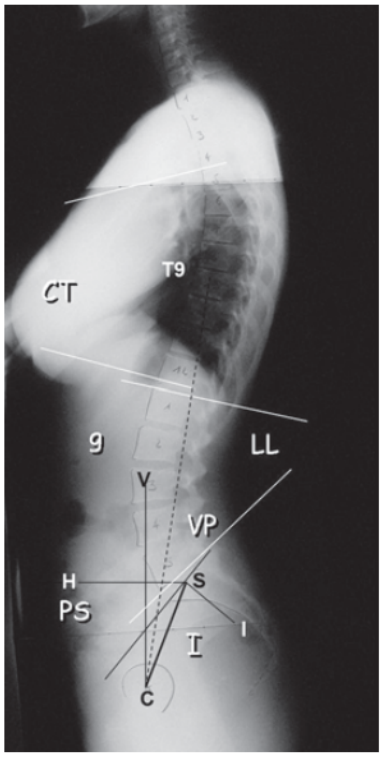


***Fig 6.*** *Principales mesures à effectuer sur la téléradiographie de profil.*
*1. Repérer le centre des têtes fémorales (point C) (si ces dernières ne sont pas strictement superposées, prendre le milieu du segment joignant les deux centres).*
*2. Repérer le centre du plateau supérieur de S1 (point S).*
*3. Repères pelviens :*
*- tracer 6 lignes : 1 : la tangente au plateau supérieur de S1 ; 2 : la ligne joignant le milieu des têtes au milieu du plateau de S1 (CS) ; 3 : la ligne horizontale passant par le milieu du plateau de S1 (HS) ; 4 : la ligne verticale passant par le centre de la tête (CV) ; 5 : le segment SI perpendiculaire à la tangente au plateau supérieure de S1 ; 6 : enfin la ligne joignant le point C et le centre du corps vertébral de T9 ;*
*- l'angle CSI est l'angle d'incidence pelvienne (normale : 55° +/– 10°). L'angle HSC est la pente sacrée (normale : 41° +/– 8°). L'angle VCS est la version pelvienne (normale : 13° +/– 6°). nb : l'incidence pelvienne est la somme de la version pelvienne et de la pente sacrée.*
*4. Repères rachidiens :*
*- tracer les lignes tangentes aux plateaux crânial de L5, crânial de L1, caudal de T12 et crânial de T4 ;*
*- l'angle VC-T9 est la gîte en T9 (normale : 10° +/– 3°). La lordose lombaire est l'angle L1-L5 (normale : 41° +/– 11° chez l'homme et 46° +/– 11° chez la femme). La cyphose thoracique est l'angle T4 -T12 (normale : 40° +/– 10°) ;*
*- d'autres lignes peuvent être tracées : verticale abaissée de C7-T1, des conduits auditifs...*

### *Téléradiographie du rachis de profil*

Patient debout de profil strict, en position naturelle, regard horizontal, pieds nus un peu écartés, coudes fléchis à 90°, avant-bras horizontaux, mains reposant sur un appui (tige verticale) (Fig 1) ; rayon horizontal centré trois travers de doigts en avant du plan du dos, au niveau de l'appendice xyphoïde, abordant le rachis par sa concavité principale (déterminée sur le cliché de face).

Critères de réussite : visualisation du rachis en totalité du crâne à la partie proximale des fémurs, avec un noircissement homogène du rachis cervical au rachis lombosacré, permettant l'étude de tout le rachis et du pelvis (ce qui est techniquement difficile) ; superposition des ailes sacrées ; superposition des têtes fémorales (autant que faire se peut) (Fig 6).

## *METHODE DE LECTURE ET COMPTE RENDU*

- Calcul des différents angles de courbure rachidienne de face et de profil.
- Appréciation de la rotation de la vertèbre sommet.
- Calcul des angles définissant la statique lombopelvienne (pente sacrée, version pelvienne, incidence, gîte).
- Calcul éventuel de l'âge osseux.
- Comparaison avec les documents antérieurs afin de juger de l'évolution des déviations.
- Dosimétrie (cf. fiche page 37).

## *TRANSMISSION DE L'INFORMATION*

Cf. fiche page 72.

Grand film radio permettant une mesure directe.

Certains logiciels permettent de rendre les mesures sur un film 36 × 43 cm.

Page 504

Page 302

# Mesures (de face)

Méthode de Libman et Cobb:

- Déterminer la vertèbre neutre (ou extrêmes) supérieure et inférieure de la courbure majeure. Elles ont une composante rotatoire nulle mais sont les plus inclinées.
- La vertèbre « sommet », au sommet de la convexité
- Mesurer l'angle de Cobb (angle de courbure):
  - tracer la ligne tangente au bord supérieur de la vertèbre neutre supérieure
  - tracer la ligne tangente au bord inférieur de la vertèbre neutre inférieure
  - tracer les perpendiculaires à ces lignes pour obtenir l'angle

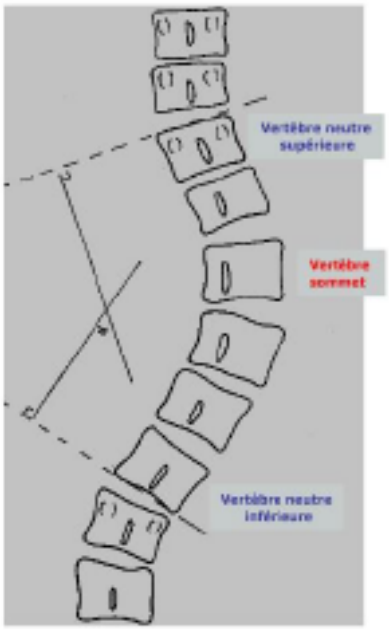


# Scoliose :
## Mesure de la composante rotatoire (de face)

Apprécier la rotation:

**5 stades selon Cobb (de 0 à 4):**

déterminés en fonction de la projection de l'épineuse de la vertèbre sommet (vertèbre à la composante rotatoire la plus importante) par rapport à 3 secteurs de cette hémi vertèbre

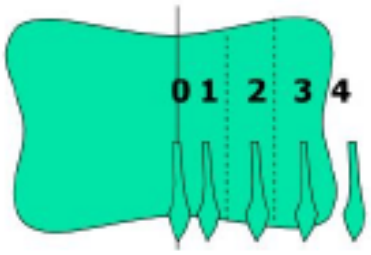


vertèbre sommet

## Analyse de la rotation vertébrale

*déplacement des Apophyses épineuses : Nash -Moe*

Rotation 0 | Rotation + | Rotation ++ | Rotation +++ | Rotation ++++

*déplacement des Pédicules : Perdriolle*

## LA SCOLIOSE ÉVOLUTIVE (HAS)

- **CRITÈRES D'ÉVOLUTIVITÉ**
  - AGGRAVATION DE 5° À 4 OU 6 MOIS D'INTERVALLE
  - UNE COURBURE SUPÉRIEURE À 30° EST RÉPUTÉE D'EMBLÉE ÉVOLUTIVE
- **PÉRIODICITÉ DES CONTRÔLES**
  - EN PÉRIODE DE CROISSANCE : TOUS LES 6 MOIS
  - EN PÉRIODE DE FORT RISQUE ÉVOLUTIF, PEUT ÊTRE RACCOURCI À 4 MOIS

## LE COMPTE RENDU TYPE

Renseignements cliniques: Taille, Poids, ATCD, douleur?

Techniques: AP/PA , dose

Résultats:

1- Anomalie osseuse? Malformation/ Scheuermann/ Lyse isthmique, Charnière

2- Age osseux ? RISSER , CARTILAGES en Y: O/F

3- EQUILIBRES: Projection de T1/ médiane sacrée
Projection de C7/ bord postérieur de S1, Gîtes T1 et T9

4- Inflexion (s)
Thoracique/Thoracolombaire/Lombaire Droite/Gauche
VLS- Apex-VLI, COBB , rotation de A?

5- Courbures sagittales Cyphose thoracique, Lordose lombaire

6- Bassin Bassin équilibré O/N, coté de la bascule, paramètres pelviens

## LE COMPTE RENDU TYPE

Conclusion: dépend du prescripteur

1- »Scoliologue » → scoliose oui/non; évolutive oui/non.

2- Médecin généraliste, pédiatre → Scoliose O/N et CAT

Inflexion supérieure à 10° et rotation vertébrale → SCOLIOSE
Inflexion inférieure à 10° avec anomalie du plan sagittal
→ Attention possible scoliose débutante
Inflexion sans rotation vertébrale → attitude scoliotique

1ère fois , >30° → consultation spécialisée rapide + info famille
1ère fois, <20° → contrôle à 4 ou 6 mois ou 1an selon risques (AO, équilibre, ATCD familiaux)
1ère fois, >20 mais <30° → avis spécialisé conseillé

# BILAN TUMORALE INFECTIEUX

| Description de la situation clinique | |
|---|---|
| **Nom** | Tumeur osseuse primitive maligne avérée - bilan d'extension |
| **Spécialité** | Appareil musculo-squelettique |
| **Date de validation médicale** | 1 1 2013 |
| **Description** | |

| Description d'examen | | | | | |
|---|---|---|---|---|---|
| **Nom** | TEP | | | | |
| **Recommandation** | Indiqué | | | | |
| **Grade** | *A* | B | *C* | | *AE* |
| **Dose** | *0* | *I* | *II* | *III* | IV |
| **Description** | En cas de confirmation de la malignité, la TEP/TDM au FDG est supérieure aux autres imageries (IRM, TDM et scintigraphie du squelette) dans le bilan d'extension ganglionnaire, aux parties molles et à l'osdes sarcomes osseux.<br><br>Elle reste par contre inférieure à la TDM thoraciquedans la détection des métastases pulmonaires.<br><br>Elle peut être une aide à la distinction malin/bénin parle calcul de la SUV (Standardized Uptake Value : valeur de fixation normalisée).<br><br>La TEP au FDG est indiquée en particulier en cas desarcome d'Ewing. | | | | |

| Description d'examen | | | | | |
|---|---|---|---|---|---|
| **Nom** | Scanner thoracique | | | | |
| **Recommandation** | Indiqué | | | | |
| **Grade** | *A* | B | *C* | | *AE* |
| **Dose** | *0* | *I* | *II* | II<br>I | *IV* |
| **Description** | Une TDM thoracique est indiquée à la recherche demétastases pulmonaires. | | | | |

| Description d'examen | | | | | |
|---|---|---|---|---|---|
| **Nom** | Scintigraphie du squelette | | | | |
| **Recommandation** | Indiqué seulement dans des cas particuliers | | | | |
| **Grade** | *A* | B | *C* | | *AE* |
| **Dose** | *0* | *I* | II | *II*<br>*I* | *IV* |
| **Description** | La scintigraphie est utile pour la recherche de métastases osseuses à distance dans la stadificationd'un ostéosarcome.<br>Elle est peu sensible, donc non recommandée dansle bilan d'extension et recherche de récidive dans lesarcome d'Ewing.<br>Elle peut être proposée pour le dépistage de localisations polyfocales asymptomatiques. | | | | |

# OSTEOMYELITE

| Description de la situation clinique | |
|---|---|
| **Nom** | Ostéomyélite - suspicion |
| **Spécialité** | Appareil musculo-squelettique |
| **Date de validation médicale** | 1 1 2013 |
| **Description** | |

| Description d'examen | | | | | |
|---|---|---|---|---|---|
| **Nom** | Radiographie | | | | |
| **Recommandation** | Indiqué | | | | |
| **Grade** | *A* | B | *C* | | *AE* |
| **Dose** | *0* | I | *II* | *II I* | *IV* |
| **Description** | Le bilan radiographique doit toujours être réalisé en première intention. En cas d'ostéomyélite aiguë, les premiers signes osseux n'apparaissent cependant qu'après 7 à 15 jours. Cette technique est égalementindiquée dans le cadre du suivi. | | | | |

| Description d'examen | | | | | |
|---|---|---|---|---|---|
| **Nom** | IRM | | | | |
| **Recommandation** | Indiqué | | | | |
| **Grade** | *A* | B | *C* | | *AE* |

| | | | | | |
|---|---|---|---|---|---|
| **Dose** | 0 | *I* | *II* | *III* | *IV* |
| **Description** | Elle permet un diagnostic précoce et juge de l'extension du processus infectieux dans l'os et dans les parties molles. | | | | |

| **Description d'examen** | | | | | |
|---|---|---|---|---|---|
| **Nom** | Scanner | | | | |
| **Recommandation** | Indiqué seulement dans des cas particuliers | | | | |
| **Grade** | *A* | B | *C* | | *AE* |
| **Dose** | *0* | *I* | II | *III* | *IV* |
| **Description** | Le scanner est très sensible pour reconnaître l'ostéolyse, signe cardinal de l'infection osseuse. Peu d'indications au stade aigu, car le scanner est moins sensible que l'IRM. Il peut cependant montrer une ostéolyse, une collection des parties molles péri-osseuses, des bulles de gaz intra ou péri-osseuses.<br>Au stade chronique, il permet le diagnostic des séquestres, d'intérêt thérapeutique majeur. | | | | |

| **Description d'examen** | | | | | |
|---|---|---|---|---|---|
| **Nom** | Scintigraphie du squelette | | | | |
| **Recommandation** | Indiqué seulement dans des cas particuliers | | | | |
| **Grade** | *A* | B | *C* | | *AE* |
| **Dose** | *0* | *I* | II | *III* | *IV* |

| | |
|---|---|
| **Description** | La scintigraphie du squelette aux bisphosphonates(99mTc) est sensible, bien que peu spécifique. Elle permet le diagnostic des formes multifocales.<br><br>L'emploi des leucocytes marqués et des colloïdes marqués en augmente la spécificité. Par contre, lascintigraphie aux leucocytes marqués n'est pas indiquée pour l'identification d'une ostéomyélite dusquelette axial, car peu sensible. |

| Description d'examen | | | | | |
|---|---|---|---|---|---|
| **Nom** | TEP au FDG | | | | |
| **Recommandation** | Indiqué seulement dans des cas particuliers | | | | |
| **Grade** | *A* | B | *C* | | *AE* |
| **Dose** | *0* | *I* | *II* | II<br>I | IV |
| **Description** | La TEP/TDM au FDG est indiquée pour le diagnosticdes ostéomyélites au stade chronique du squelette axial ou périphérique et pour la recherche d'ostéite ou d'infection des parties molles du pied diabétique. | | | | |

| Description d'examen | | | | | |
|---|---|---|---|---|---|
| **Nom** | Echographie | | | | |
| **Recommandation** | Examen Spécialisé | | | | |
| **Grade** | *A* | B | *C* | | *AE* |
| **Dose** | 0 | *I* | *II* | *II*<br>*I* | *IV* |
| **Description** | L'échographie peut montrer, notamment au stade aigu, un épaississement du périoste avec une hypervascularisation au doppler, un abcès sous-périosté, des érosions corticales, un épanchement articulaire. Elle permet le guidage des ponctions diagnostiques. | | | | |

# ECHOGRAPHIE

# OS Fiche 99 – Bilan d'une tuméfaction des parties molles : échographie

## *OBJECTIF*

- Le but de l'échographie est de confirmer la présence d'un processus expansif en éliminant les fausses tumeurs (muscle accessoire, ténosynovites hypertrophiques, corps étranger...) et d'en trouver l'étiologie.

### *Prérequis*

Bonne connaissance de l'anatomie régionale et de l'échoanatomie en coupes. Utilisation d'un matériel de bonne qualité.

Cliché simples récents de qualité.

## *TECHNIQUE*

- Sonde linéaire de fréquence et de focalisation adaptées. Comparer au côté opposé.
- Balayer la formation dans deux plans de l'espace.
- Analyser l'échostructure du processus expansif, sa taille, sa compressibilité, ses limites, sa régularité, sa vascularisation (Doppler), ses extrémités et l'aspect de tous les éléments ana- tomiques voisins, de façon comparative, pour en déterminer la nature, l'origine et la limitation à un ou plusieurs compartiments anatomiques.

## *COUPES DE BASE*

Coupes montrant la formation dans deux plans de l'espace. Mesures

## *COMPTE RENDU*

- Le premier point est de confirmer ou d'infirmer l'existence d'un processus expansif.
- Ensuite d'en déterminer si faire se peut la nature.
- Si la lésion n'est pas absolument caractéristique en échographie, ce qui est souvent le cas, le dire clairement et préconiser une IRM.

# OS Fiche 100 – Bilan d'une affection synoviale : échographie

## *INTRODUCTION*

L'indication habituelle est la recherche d'une synovite inflammatoire ou infectieuse. Certains rhumatismes à microcristaux ou une arthrose en poussée peuvent également s'accompagner d'une synovite plus ou moins active en Doppler puissance.

### *Prérequis*

Bonne connaissance de l'échoanatomie régionale.

Utilisation d'un matériel de bonne qualité.

Bilan radiographique récent de qualité.

## *TECHNIQUE*

- Elle dépend de l'articulation à étudier.
- S'il s'agit d'une seule articulation douloureuse, l'échographie explore toute la synoviale accessible par cette technique.
- En cas de bilan polysynovial d'un rhumatisme inflammatoire, se limiter à certaines coupes utiles (cf. Fiche OS-95, Bilan d'une polyarthrite rhumatoïde (PR) : échographie, page 518).
- L'utilisation du doppler puissance ou couleur est systématique et la comparaison au côté opposé ou aux articulations adjacentes nécessaire en cas de doute.

## *COMPTE RENDU*

Quelques points de sémiologie et de terminologie qui doivent figurer dans le compte rendu :

- Le doppler est systématique en cas de synovite et permet de grader en 1, 2 ou 3, l'activité de la synovite (Fig 1).
- En cas d'épaississement synovial d'échostructure normale sans aucun flux en doppler puissance, ne pas utiliser le terme de synovite, surtout dans un contexte de dépistage d'une polyarthrite (PR), sachant que l'épaisseur d'une synoviale peut être très variable.
- En cas de PR connue et d'épaississement synovial hypoéchogène sans flux doppler, utiliser le terme de « synovite inactive en doppler puissance» (Fig. 1d).
- Tout épaississement synovial vascularisé en doppler puissance est considéré comme pathognomonique de « synovite ».
- Différencier clairement épanchement liquidien (Fig 2) et synovite (épaississement de la synoviale), bien que les deux puissent être associés.

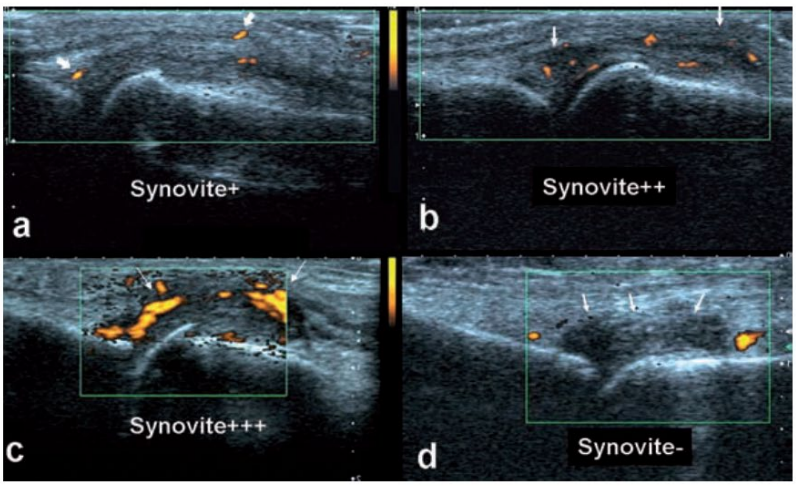


***Fig 1.*** *Les 4 degrés d'activité de la synovite au doppler puissance : +, ++, +++, synovite inactive.*

- Après traitement, considérer comme « normale » ou « redevenue normale » une synoviale d'épaisseur et d'échostructure normale ou subnormale, sans flux en doppler puissance.

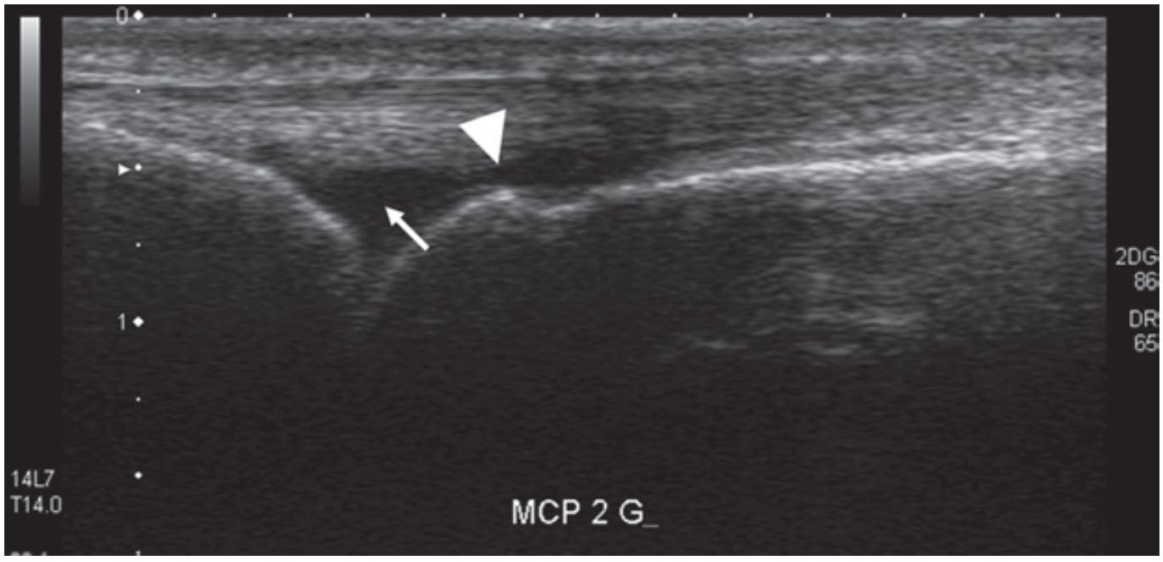


***Fig 2.*** *Epanchement liquidien sans synovite dans une articulation métacarpophalangienne.*

# IMAGERIE EN COUPE IRM-SCANNER

# OS Fiche 65 – Tumeur osseuse primitive. Bilan : scanner et IRM

## *INTRODUCTION*

Le diagnostic des tumeurs osseuses repose sur l'association de la radiographie (imagerie de qualité devant intéresser les articulations sus et sous-jacentes), du scanner et de l'IRM.

Le bilan complémentaire comprend, selon les cas, des radiographies du reste du squelette, une scintigraphie osseuse (ou mieux un morpho-SPECT).

L'IRM est la technique la plus sensible pour la détection tumorale, le couple IRM/scanner

donnant la meilleure approche de la caractérisation tumorale

Toute suspicion de tumeur maligne doit conduire à l'exploration de la totalité du segment osseux incriminé, articulations adjacentes incluses. Il est important de respecter un protocole de réalisation précis, pour faciliter les éventuels contrôles et bien planifier le traitement.

Si la réalisation correcte de ce bilan est impossible, il est préférable de confier le patient à une structure spécialisée.

**Dans les cas difficiles, l'anatomopathologie n'est fiable que si elle est cohérente avec les diagnostics pressentis par l'imagerie.**

## *TECHNIQUE*

### *IRM*

Une voie veineuse est presque toujours nécessaire en IRM.

S'assurer de l'absence de contre-indication à l'IRM (cf. fiche page 55) et à l'injection de gadolinium (cf. fiche CIRTACI page 57).

L'IRM doit comporter au minimum des acquisitions dans le plan perpendiculaire au grand axe de l'os où siège la tumeur (plan principal), ce qui donne les meilleurs repères par rapport aux structures nobles voisines :

- Une séquence en écho de spin T1 de bonne qualité est obligatoire.
- Une séquence sensible à la présence de liquide, en général en FSE pondérée T2 (avec un TE≥ 45 msec) avec saturation du signal de la graisse ou STIR.
- Et une acquisition dans un plan orthogonal le plus approprié pour étudier l'extension de la lésion en hauteur.

En cas de suspicion de tumeur maligne, une exploration de la totalité de l'os, couvrant les articulations voisines est nécessaire.

Une séquence avec injection de gadolinium est presque toujours nécessaire, en toute logique dans le plan principal. Elle peut être réalisée en SE T1 ou mieux, en écho de gradient, de façon dynamique et en 3DFT.

Certaines tumeurs ou pseudotumeurs bénignes absolument caractéristiques (exemple : petit chondrome découvert fortuitement, cortical defect…) peuvent ne pas être injectées.

Une angioIRM avec injection de gadolinium est indiquée dans le bilan des tumeurs vasculaires ou pour rechercher une extension vasculaire.

Certaines nouvelles séquences fournissent simultanément l'angio-IRM et l'analyse dynamique tissulaire : elles ont surtout un intérêt pour la détermination de l'agressivité tissulaire et la recherche et la surveillance des protocoles thérapeutiques.

En 2DFT, l'épaisseur des coupes d'IRM est grossièrement proportionnelle à la taille de la masse à étudier, ce qui permet le plus souvent d'étudier la totalité de la masse dans une même série.

### Scanner

En règle générale, l'injection de contraste lors du scanner n'est pas indispensable si une IRM avec injection a été ou sera réalisée à bref intervalle. Néanmoins, l'angioscanner peut être utile pour préciser les rapports vasculonerveux d'une tumeur. Dans ce cas, l'injection de contraste se fait par une voie veineuse du côté opposé au côté de la tumeur en cas de tumeur d'un membre, après s'être assuré de l'absence de contre indication à l'injection iodée (cf. fiche CIRTACI page 57).

L'exploration porte sur tout le segment incriminé.

Elle comporte une acquisition sans injection de produit de contraste, permettant la reconstruction de coupes fines (de l'ordre du millimètre) avec un champ centré, un filtre os et un filtre standard.

Des MPR < 2 mm d'épaisseur sont réalisées dans le plan perpendiculaire au grand axe de l'os où siège la tumeur, ce qui donne les meilleurs repères par rapport aux structures nobles voisines (il s'agit le plus souvent du plan axial) ; les plans orthogonaux (frontal et sagittal) permettent d'apprécier l'étendue longitudinale de la tumeur.

Dans la mesure du possible, en cas de suspicion de tumeur agressive, surtout si une injection intraveineuse de produit de contraste a été réalisée, un scanner thoracique peut être réalisé dans le même temps.

## COMPTE RENDU

Il apporte les précisions suivantes :

- Localisation de la lésion, notamment situation par rapport à l'épiphyse, la métaphyse et la diaphyse pour un os long ; situation de la lésion par rapport au tissu spongieux, la cavité médullaire, la corticale, le périoste, la surface de l'os.
- Dimensions dans les 3 plans.
- Extension dans les parties molles, rapports vasculaires et nerveux.
- Rapports aux articulations voisines, état de ces articulations.
- Description des signes sémiologiques permettant d'identifier le type de la tumeur, y compris
- la cinétique de prise de contraste.
- Existence éventuelle de skip-métastases (métastases de la tumeur dans le même os).
- Zones les plus intéressantes pour les biopsies, en sachant que celles-ci ne peuvent être décidées que **par une équipe pluridisciplinaire spécialisée sous peine de compromettre gravement le pronostic.**
- Dosimétrie éventuelle (cf. fiche page 37).

En pratique ambulatoire, lorsque le compte rendu est directement remis au patient, en cas de possibilité de lésion maligne, il est important d'être prudent dans la conclusion. Il est nécessaire d'en parler avec le patient et d'informer le médecin correspondant.

## *TRANSMISSION DE L'INFORMATION*

### *TDM*

Imprimer de manière lisible, sur film ou papier, l'ensemble des reconstructions planes (avec une indication claire du positionnement des coupes) et 3D. Graver toutes les images sur CD ou les transférer au PACS.

### *IRM*

Toutes les images sont imprimées, de manière lisible, sur film ou papier, avec indication claire du positionnement des coupes, et gravées sur CD-ROM ou transférées au PACS.

En particulier en cas de suspicion de tumeur maligne, les planches de synthèse sont nécessaires, mais pas suffisantes.

# OS Fiche 66 – Tumeur des parties molles : scanner et IRM

## *INTRODUCTION*

Le diagnostic et le bilan des tumeurs des parties molles reposent souvent sur l'association de plusieurs techniques : radiographie standard, échographie, échodoppler, scanner volumique, IRM, morpho-TEP…

L'IRM parait actuellement la technique la plus performante pour identifier et caractériser les lésions mais le scanner présente un intérêt indiscutable pour rechercher des calcifications ou détecter une réaction périostée.

## *TECHNIQUE*

### *Scanner*

Mise en place d'une voie veineuse.

S'assurer de l'absence de contre-indication à l'injection de produit de contraste iodé (cf. fiche CIRTACI page 57).

L'exploration doit concerner tout le segment incriminé.

Elle comporte une acquisition sans injection de produit de contraste, permettant la reconstruction de coupes fines (de l'ordre du millimètre) avec un champ centré, un filtre os et un filtre standard.

Une exploration avec injection de produit de contraste est obligatoire, à moins qu'une IRM ne soit réalisée rapidement. Idéalement, le scanner comporte une exploration multiphasique (phases artérielle, veineuse et d'équilibre). Si une seule phase est réalisée, la phase veineuse doit être privilégiée. L'injection est réalisée avec 500 à 600 mg I/kg, à un débit de 3 à 5 ml/s. Le début de la phase artérielle est déterminé par le logiciel de détection d'arrivée du bolus. Des coupes millimétriques chevauchées sont reconstruites avec un petit champ et un filtre standard. Des MPR inférieures à 2 mm d'épaisseur sont réalisées dans les plans frontal, sagittal et vertical perpendiculaire à la corticale osseuse en cas de contact tumoral avec l'os.

Le VRT et le MIP (avec soustraction osseuse) sont utiles pour préciser la vascularisation lésionnelle.

### *IRM*

Mise en place d'une voie veineuse.

S'assurer de l'absence de contre-indication à l'IRM (cf. fiche page 55) et à l'injection de gadolinium (cf. fiche CIRTACI page 57).

Le positionnement du patient ne présente aucune spécificité et le choix de l'antenne dépend de la région examinée.

L'IRM doit comporter au minimum :

- Une séquence axiale en écho de spin T1.
- Deux séquences orthogonales en SE rapide pondérée en T2 avec saturation du signal de la graisse, avec un TE suffisamment long (supérieur ou égal à 45 ms).

- Hormis quelques situations (lipome typique…) une séquence avec injection de Gadolinium est nécessaire. Elle peut être réalisée en écho de spin pondérée T1 ou mieux, en écho de gradient, de façon dynamique et en 3DFT.
- Une angioIRM avec injection de gadolinium est indiquée dans le bilan des tumeurs vasculaires ou pour rechercher une extension vasculaire. Des nouvelles séquences multi- phasiques fondées sur le codage elliptique-centrique (spirale) peuvent fournir simulta- nément l'angioIRM et l'analyse dynamique tissulaire.

## *COMPTE RENDU*

Il apporte les précisions suivantes :

- Caractère unique ou multiple.
- Localisation de la lésion, compartiments atteints.
- Rapports vasculaires et nerveux.
- Rapports osseux et articulaires.
- Dimensions dans les 3 plans.
- Cinétique de prise de contraste.
- Zones les plus intéressantes pour les biopsies.
- Existence d'anomalies osseuses.
- Hypothèses diagnostiques.

Si scanner : Dosimétrie : (cf. fiche page 37).

# OS Fiche 67 – Bilan de prolifération synoviale non rhumatismale : IRM et scanner

## *INTRODUCTION*

L'IRM est l'examen de référence pour mettre en évidence une prolifération synoviale, la caractériser et détecter les éventuelles anomalies associées de l'os et de l'articulation. L'IRM n'est réalisée qu'après un bilan radiographique de qualité et éventuellement une échographie. Un scanner peut être indiqué pour rechercher des calcifications.

## *TECHNIQUE*

### *IRM*

Mise en place d'une voie veineuse.

S'assurer de l'absence de contre-indication à l'IRM (cf. fiche page 55) et à l'injection de gadolinium (cf. fiche CIRTACI page 57).

Antenne dédiée à l'étude de la région concernée. Séquences de base :

- Une séquence T1 et deux, voire trois séquences en SE rapide T2 avec saturation du signal de la graisse (avec un TE suffisamment long, supérieur ou égal à 45 msec) sont recommandées. Les paramètres d'acquisition sont ceux utilisés pour une exploration standard de la région anatomique concernée.
- Toute prolifération synoviale mono-articulaire ou d'une gaine tendineuse impose une acquisition en écho de gradient T2*, plus sensible aux dépôts d'hémosidérine, afin de rechercher des arguments en faveur d'une synovite villonodulaire ou d'une tumeur à cellules géantes des gaines tendineuses.
- Une séquence T1 après injection IV de gadolinium et saturation du signal de la graisse est recommandée. Elle peut être réalisée en écho de spin, en écho de gradient 3D, voire de façon dynamique.

### *Scanner*

Le scanner ne requiert pas d'injection.

Il comporte une acquisition permettant la reconstruction de coupes fines (de l'ordre du millimètre) avec un champ centré, avec un filtre os et un filtre standard.

## *COMPTE RENDU*

Il apporte les précisions suivantes :

- Dimension, localisation et extension de la prolifération synoviale.
- Lésions associées (cartilage, os…).
- Lésions extra-articulaires.
- Elément de caractérisation (signal en T2*, calcifications, localisations multiples ou extra articulaires...).
- Caractère unique ou multiple de la lésion synoviale.
- Zones les plus intéressantes pour les biopsies. Si scanner : Dosimétrie (cf. fiche page 37).

# COTES STERNUM

# Traumatisme costal mineur

| Description de la situation clinique | |
|---|---|
| **Nom** | Traumatisme costal |
| **Spécialité** | Traumatologie |
| **Date de validation médicale** | 1 1 2013 |
| **Description** | |

| Description d'examen | | | | | |
|---|---|---|---|---|---|
| **Nom** | Radiographie du thorax | | | | |
| **Recommandation** | Indiqué seulement dans des cas particuliers | | | | |
| **Grade** | *A* | *B* | C | | *AE* |
| **Dose** | *0* | I | *II* | *III* | *IV* |
| **Description** | L'identification d'une fracture costale ne modifie pas la conduite du traitement. La radiographie du thorax de face et éventuellement de profil est néanmoins indiquée pour le dépistage des complications pleuroparenchymateuses. L'échographie identifie parfaitement les fractures costales, chondrocostaleset chondrosternales. Les radiographies du gril costalne sont pas indiquées en première intention. Le scanner est réservé aux traumatismes sévères et graves. Voir également fracture de fatigue. | | | | |

# Traumatisme costal mineur avec douleur persistante

| Description de la situation clinique | |
|---|---|
| **Nom** | Traumatisme thoracique mineur avec douleur thoracique persistante |
| **Spécialité** | Traumatologie |
| **Date de validation médicale** | 1 1 2013 |
| **Description** | |

| Description d'examen | | | | | |
|---|---|---|---|---|---|
| **Nom** | Radiographie du thorax | | | | |
| **Recommandation** | Indiqué seulement dans des cas particuliers | | | | |
| **Grade** | *A* | *B* | C | | *AE* |
| **Dose** | *0* | I | *II* | *III* | *IV* |
| **Description** | La radiographie peut être indiquée pour rechercherun épanchement pleural. Voir aussi traumatisme mineur du rachis du thoracolombaire, traumatisme costal isolé. | | | | |

# RADIOGRAPHIE

# OS Fiche 30 – Traumatisme costal radiographie

## *INTRODUCTION*

Dans la majorité des cas, il s'agit de traumatisme mineur par choc direct.

L'identification d'une fracture costale ne modifie pas la conduite du traitement, hormis les rares cas de fractures très déplacées. La radiographie peut être indiquée pour rechercher une complication. La signification des fractures costales varie en fonction de leur topographie et de leur nombre. La normalité des clichés simples ne permet pas d'exclure une fracture non déplacée (fissure...), dont le pronostic spontané est de toute façon favorable.

## *TECHNIQUE*

Les clichés radiographiques seront réalisés en position debout ou couchée. Le bilan radiographique comprend :

- **Une radiographie de thorax osseux** (pour certains un cliché de thorax standard**) de face**. Rayon directeur horizontal. Incidence postéro-antérieure. Centrage en T6, ou pointe des scapulas.
- **Les incidences obliques du gril costal** ne sont pas toujours indispensables, bien qu'elles soient fréquemment réalisées. Elles méconnaissent volontiers les complications pleuroparen- chymateuses et ne montrent pas forcément en urgence les fissures et les fractures costales non déplacées.
- Un cliché de thorax parenchymateux en inspiration profonde (effectué si possible debout) est nécessaire dès lors qu'on suspecte une complication pleuroparenchymateuse associée, voire pour certains systématiquement. Un cliché en expiration sensibilise le dépistage des petits pneumothorax.
- En cas de suspicion clinique de fracture et de normalité des radiographies, une échographie centrée sur le point douloureux peut parfois mettre en évidence facilement la fracture costale ou cartilagineuse, prouvant ainsi l'origine de la douleur.

## *METHODE DE LECTURE ET COMPTE RENDU*

- Analyse du gril costal. Répertorier le nombre et le niveau des différentes fractures costales. Préciser les caractères de la fracture : sur côte saine ou pathologique ; unique ou multiple ; unifocale ou plurifocale ; déplacée ou non ; avec ou sans volet costal.
- Affirmer la présence ou l'absence de fracture costale visible. Ne pas voir de fracture ne signifie pas qu'il n'y en a pas. Une fracture peu ou non déplacée peut ne pas avoir d'expression radiographique. D'où la prudence nécessaire dans le libellé du compte rendu, bien que ceci n'ait pas d'impact thérapeutique particulier.
- Affirmer la présence ou l'absence de complication pleuroparenchymateuse.

- Rechercher systématiquement un épanchement pleural aérique, liquidien ou mixte ; un épanchement médiastinal ; un emphysème sous-cutané ; une anomalie pulmonaire.
- Identifier les facteurs de gravité :
    - risque neurovasculaire des fractures costales supérieures,
    - risque de lésion des organes intra-abdominaux pour les fractures costales inférieures (reins, foie à droite et rate à gauche),
    - risque de décompensation respiratoire chez le sujet de plus de 65 ans si présence de plus de trois fractures costales,
    - intérêt d'une surveillance si plus de cinq fractures costales.
- Dosimétrie (cf. fiche page 37).

# OS Fiche 31 – Traumatisme du sternum radiographie

## *OBJECTIF*

Eliminer ou confirmer une lésion osseuse. Si c'est le cas, rechercher des lésions associées.

## *TECHNIQUE*

Le bilan radiographique sera réalisé de préférence debout. Il comprend :

- Une radiographie de thorax de profil, bras surélevés au-dessus de la tête ou derrière le dos, en inspiration profonde.
- Une radiographie de thorax de face, en incidence postéro-antérieure, rayon horizontal, centrée en T6 ou pointe des scapulas.

Bien que l'incidence de Heinig (décubitus dorsal, bras sain au-dessus de la tête, bras contro- latéral le long du corps, rayon directeur horizontal tangent à la clavicule suspecte, cassette verticale appuyée contre l'épaule) soit destinée spécifiquement à rechercher une luxation sternoclaviculaire, cette incidence est peu réalisée en pratique et difficile à interpréter. Elle est le plus souvent remplacée par une étude scanographique avec reconstructions 3D, nettement plus explicite et plus informative.

## *METHODE DE LECTURE ET COMPTE RENDU*

Analyse du sternum.

- Préciser le siège de la fracture et son déplacement sur l'incidence de profil.
- Vérifier les articulations sternoclaviculaires sur l'incidence de face (bords médiaux des clavicules parfaitement symétriques, sur une même horizontale, légèrement en dehors de la ligne des pédicules des vertèbres thoraciques).
- Vérifier systématiquement le rachis thoracique (association fréquente des fractures sternale et vertébrale thoracique).
- Vérifier le contenu thoracique en recherchant systématiquement :
    - un épanchement pleural aérique, liquidien ou mixte,
    - un épanchement médiastinal,
    - un épanchement péricardique,
    - une contusion pulmonaire.

### *Compte rendu*

- Affirmer la présence ou l'absence de fracture sternale.
- Préciser l'état des articulations sternoclaviculaires. La luxation sternoclaviculaire postérieure est une urgence vu le risque de compression médiastinale haute (axe vasculaire, nerf phrénique, trachée, œsophage...).
- Evoquer la présence ou l'absence de complications pleuroparenchymateuse et/ou média- stinale (pneumothorax, hémothorax, hémopneumothorax, hémomédiastin, pneumomédia- stin, hémopéricarde, contusion pulmonaire...).
- Envisager une imagerie complémentaire (scanner) en particulier pour les luxations sternoclaviculaires postérieures ou pour rechercher les associations lésionnelles les plus fréquentes :

- fracture du rachis thoracique en cas fracture-disjonction de la synchondrose manubrio-
- sternale,
- contusion myocardique en cas fracture déplacée du corps du sternum (imagerie indiquée notamment si anomalies enzymatiques et/ou électrocardiographiques).
- Dosimétrie (cf. fiche page 37).

# ECHOGRAPHIE

# OS Fiche 97 – Exploration de la paroi abdominale : échographie

## *INTRODUCTION*

Le but de l'échographie est de démembrer les principales lésions susceptibles d'entraîner une douleur, une déhiscence ou une voussure de la paroi abdominale :

- une hernie (de la ligne blanche, ombilicale, inguinale, crurale, de Spiegel (entre le droit de l'abdomen et les muscles larges), postérieure, sur une cicatrice opératoire…) ;
- une atteinte post-traumatique, un hématome, voire une lésion tumorale d'un muscle de la paroi (droit de l'abdomen, muscles larges (oblique externe, oblique interne, transverse), carré des lombes…) ;
- une lésion cutanée ou sous-cutanée.

### *Prérequis*

Bonne connaissance de l'anatomie et de l'échoanatomie régionales.

Matériel de bonne qualité.

## *TECHNIQUE*

- Sonde linéaire de fréquence et de focalisation adaptées.
- Des manœuvres dynamiques (contraction, Valsalva) sont indispensables. L'examen peut également être effectué en position debout pour mieux étudier certaines hernies. Un matériel d'interposition (ou une grande quantité de gel) est utile si une lésion cutanée ou sous-cutanée est suspectée. Comparer avec le côté sain et utiliser le doppler puissance ou couleur.
- Balayer les différents éléments musculaires de la paroi, perpendiculairement puis dans l'axe des fibres musculaires. Etudier en particulier les jonctions musculoaponévrotiques de même que les insertions des différents muscles.
- Lors d'une douleur de la région pubienne, l'examen comporte également l'analyse :
    - de l'enthèse du droit de l'abdomen sur la symphyse (avec épreuve de contraction),
    - de celle des adducteurs sur la branche iliopubienne et la symphyse,
    - des orifices herniaires crural et inguinal, étudiés par des coupes axiales et sagittales au repos et lors d'une manœuvre de Valsalva, voire en position debout.
- La conduite de l'examen doit être systématique.

## *COUPES DE BASE*

- Coupes axiales (Fig 1) et sagittale du muscle droit de l'abdomen.
- Coupe axiale de la région aponévrotique séparant le bord latéral du droit de l'abdomen des muscles larges (ligne de Spiegel) (Fig 2).

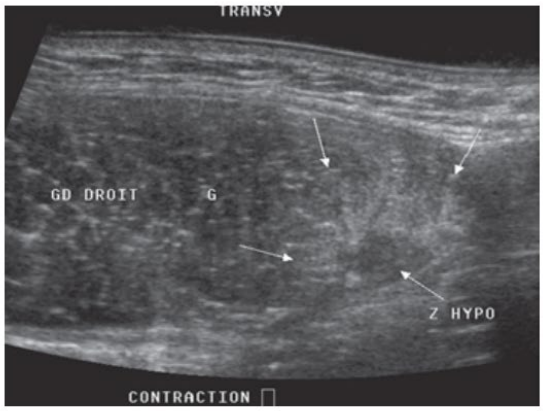


***Fig 1.*** *Coupe axiale passant par le muscle grand droit de l'abdomen. Lésion typique de désinsertion profonde du tennisman (flèches).*

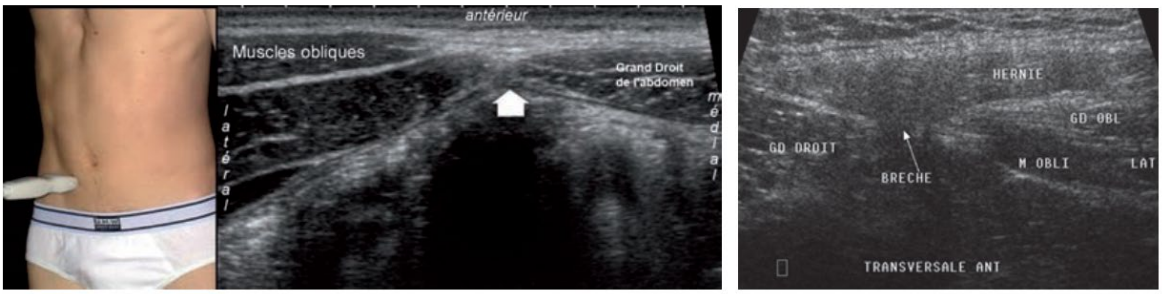


***Fig 2.*** *Coupe axiale de la ligne de Spiegel droite (flèche). a : Technique et résultat normal, b : hernie de Spiegel.*

En cas de douleur du carrefour pubien :

- Coupe sagittale montrant l'enthèse commune des muscles gracile et long adducteur sur la symphyse.
- Coupe axiale, lors d'une manœuvre de Valsalva, mesurant la largeur de l'orifice inguinal (chez l'homme) ou crural (chez la femme) (Fig 3).

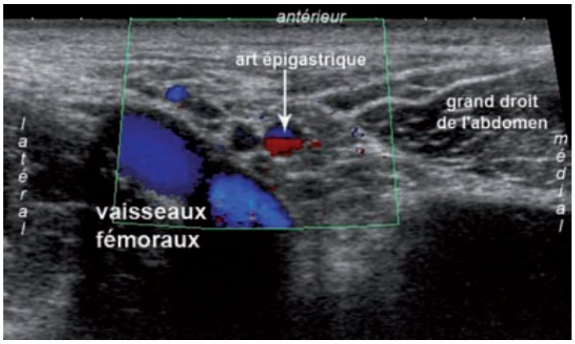


***Fig 3.*** *Coupe axiale normale passant par l'orifice inguinal droit. Les hernies directes passent entre muscle grand droit et vaisseaux épigastriques, les hernies indirectes en dehors de ces vaisseaux.*

## *COMPTE RENDU*

- Décrire et mesurer les zones de déhiscence pariétale au repos et lors de l'épreuve dynamique.
- Faire de même pour toute lésion, formation intramusculaire ou anomalie du tissu cellulaire sous-cutané.
- En cas de douleur de la région pubienne, décrire de plus l'aspect de l'insertion des muscles adducteurs, la taille des orifices inguinaux et cruraux (avec étude comparative), la présence d'une éventuelle hernie, sa composante digestive éventuelle et sa réductibilité.

# OS Fiche 98 – Exploration de la paroi thoracique : échographie

## *INTRODUCTION*

Le but de l'échographie de la paroi thoracique est de démembrer les principales lésions susceptibles d'entraîner une douleur pariétale (une douleur d'origine viscérale ayant été éliminée) ou de faire le bilan d'une anomalie constatée cliniquement :

- Atteinte post-traumatique costale ou sternale.
- Lésion du muscle grand pectoral.
- Désinsertion d'un muscle à son insertion costale.
- Lésion cutanée, sous-cutanée ou intercostale.

### *Prérequis*

Bonne connaissance de l'anatomie et de l'échoanatomie régionales.

Matériel de bonne qualité.

Bilan radiographique récent de bonne qualité pour ne pas méconnaître une atteinte osseuse ou articulaire.

## *TECHNIQUE*

- Sonde linéaire de fréquence et de focalisation adaptées. Un matériel d'interposition (ou une bonne quantité de gel) est utile si une lésion cutanée ou sous-cutanée est suspectée. Comparer avec le côté sain.
- Etudier, en fonction de l'anomalie clinique :
    - la zone douloureuse ou la tuméfaction dans deux plans de l'espace,
    - le muscle grand pectoral,
    - les espaces intercostaux en particulier les muscles et leurs enthèses au repos et en contraction,
    - la surface des côtes, du sternum, les interlignes sternoclaviculaires et les cartilages costaux.
- S'aider au besoin de manœuvres dynamiques : contraction et Valsalva en cas de suspicion de hernie, inspirations profondes pour vérifier la mobilité de la plèvre sousjacente et dépister une fracture d'un cartilage costal, verticalisation à la recherche d'un épanchement pleural mobile.

## *COUPES DE BASE*

- Coupe sagittale du sternum.
- Coupe longitudinale (Fig 1) et transversale des côtes et des jonctions chondrocostales.
- Coupe longitudinale et transversale d'un espace intercostal (Fig 2).

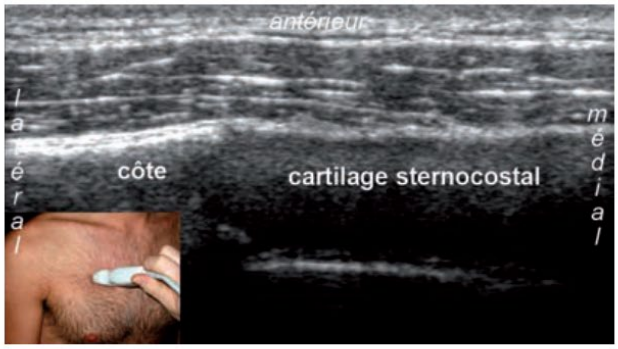


***Fig 1.*** *Coupe normale parallèle au grand axe de la jonction chondrocostale.*

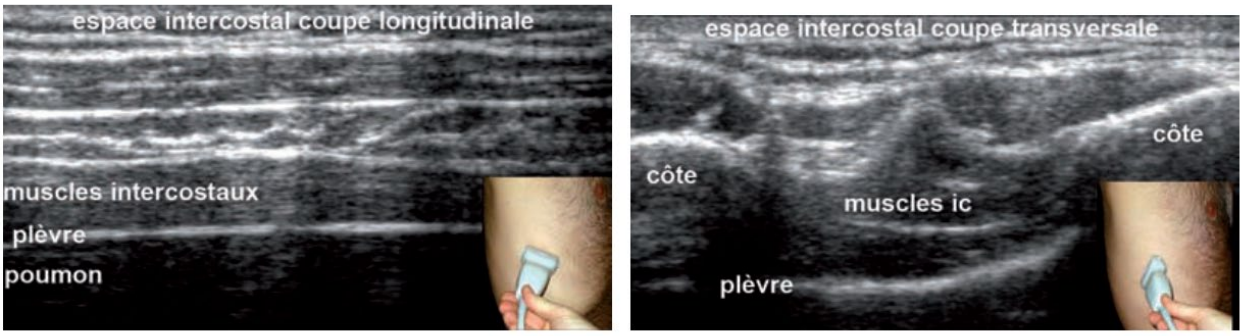


***Fig 2.*** *Coupe parallèle (a) et perpendiculaire (b) au grand axe d'un espace intercostal.*

## *Compte rendu*

- Une éventuelle déhiscence pariétale doit être décrite et mesurée au repos et lors de l'épreuve dynamique.
- Décrire les anomalies des muscles, des enthèses costales, des côtes, des cartilages chondrocostaux, des espaces intercostaux, du tissu cellulaire sous-cutané ainsi que la mobilité pleurale sousjacente.